Quel est votre diagnostic? : Quels remèdes proposez-vous?

Autor(en): **Grandchamp, Didier / Lang, Johann**

Objekttyp: **Article**

Zeitschrift: **Schweizer Archiv für Tierheilkunde SAT : die Fachzeitschrift für Tierärztinnen und Tierärzte = Archives Suisses de Médecine Vétérinaire ASMV : la revue professionnelle des vétérinaires**

Band (Jahr): **127 (1985)**

PDF erstellt am: **28.05.2024**

Persistenter Link: https://doi.org/10.5169/seals-593298

Nutzungsbedingungen

Die ETH-Bibliothek ist Anbieterin der digitalisierten Zeitschriften. Sie besitzt keine Urheberrechte an den Inhalten der Zeitschriften. Die Rechte liegen in der Regel bei den Herausgebern.
Die auf der Plattform e-periodica veröffentlichten Dokumente stehen für nicht-kommerzielle Zwecke in Lehre und Forschung sowie für die private Nutzung frei zur Verfügung. Einzelne Dateien oder Ausdrucke aus diesem Angebot können zusammen mit diesen Nutzungsbedingungen und den korrekten Herkunftsbezeichnungen weitergegeben werden.
Das Veröffentlichen von Bildern in Print- und Online-Publikationen ist nur mit vorheriger Genehmigung der Rechteinhaber erlaubt. Die systematische Speicherung von Teilen des elektronischen Angebots auf anderen Servern bedarf ebenfalls des schriftlichen Einverständnisses der Rechteinhaber.

Haftungsausschluss

Alle Angaben erfolgen ohne Gewähr für Vollständigkeit oder Richtigkeit. Es wird keine Haftung übernommen für Schäden durch die Verwendung von Informationen aus diesem Online-Angebot oder durch das Fehlen von Informationen. Dies gilt auch für Inhalte Dritter, die über dieses Angebot zugänglich sind.

Ein Dienst der *ETH-Bibliothek*
ETH Zürich, Rämistrasse 101, 8092 Zürich, Schweiz, www.library.ethz.ch

http://www.e-periodica.ch

Schweiz. Arch. Tierheilk. *127,* 685–687, 1985

Quel est votre diagnostic? Quels remèdes proposez-vous?

Didier Grandchamp[1], *Johann Lang*[2]

Anamnèse

En mars 1984, la chienne berger allemand «Belle», née en 1977, présentait des vomissements consécutifs à l'absorption d'un concentré alimentaire. Un traitement symptomatique amena une rémission passagère.

Symptômes

Trois semaines plus tard, la chienne fut à nouveau malade et présentait alors les symptômes suivants: température 41,5 °C, pouls 90/min., vomissement une fois par jour, polydipsie, écoulement muqueux blanc du col utérin, vulve œdémateuse, raideurs dans les extrémités sans boîterie. Auscultation, palpation et image radiologique de l'abdomen sans observation particulière. Une prise de sang fut effectuée (table 1). Thérapie: penicilline retard.

Trois jours plus tard, les articulations des tarses étaient œdémateuses, chaudes, douloureuses et présentaient une raideur évidente. L'état général était conservé, la température 39,8. Un examen radiologique des membres postérieurs a été effectué (fig. 1).

Analyse sanguine

Hématologie:	Erythrocytes	$7{,}2 \times 10^6$/mic L
	Leucocytes	24150/mic L
	Vitesse de sédimentation	15 (½ h), 55 (1 h), 80 (2 h)
Répartition leucocytaire:	neutrophiles segmentés	56,5%
	neutrophiles non segmentés	34,7%
	Eosinophiles	2,9%
	Basophiles	0 %
	Monocytes	4,7%
	Lymphocytes	1,2%

Les enzymes et les metabolites étaient normaux.

Diagnostics différentiels

Pyomètre: La symptomatologie clinique et les valeurs sanguines sont compatibles avec un pyomètre. Les boîteries, observée lors de pyomètre, se développent à partir d'une toxémie ou septicémie.

[1] Dr méd. vét. Didier Grandchamp, 1523 Granges-Marnand
[2] Clinique des Petits Animaux, Université de Berne, C.P. 2735, CH-3001 Berne

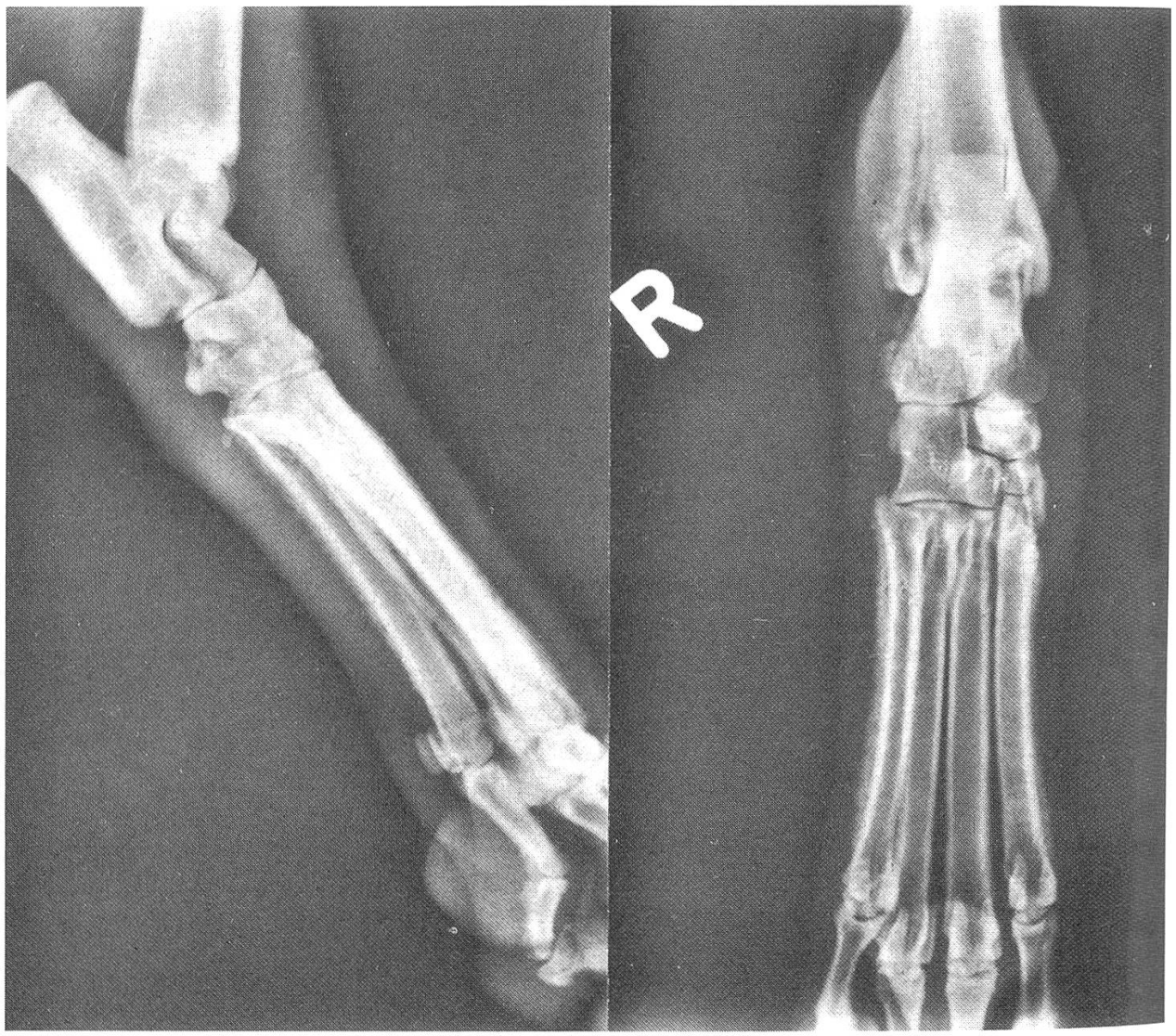

Images 1a, b: membre postérieur droit: Les métatarses, le calcaneus et le péroné comportent des néoformations périostales étendues.

Polyarthrite: Des maladies rhumatismales provoquent normalement des lésions lytiques des articulations. Les radios de ce cas montrent des réactions périostales sur tous les os du pied.

Panostite: La panostite est une maladie des jeunes chiens et produit surtout des lésions dans les longs os du squelette proximal.

Acropachie: Les altérations du squelette sont typiques pour une acropachie (ostéoarthropathie hypertrophiante pneumique). A cause d'un diagnostic de suspicion d'une acropachie, un examen radiologique du thorax fut effectué (fig. 2).

Diagnostic: Acropachie (ostéoarthropathie hypertrophiante pneumique).

Thérapie, suites

La tumeur a été excisée chirurgicalement à la clinique. Plus de 90% de la tumeur, qui avait un diamètre de 10 cm, se trouvaient dans la partie crâniale du médiastin (ganglions

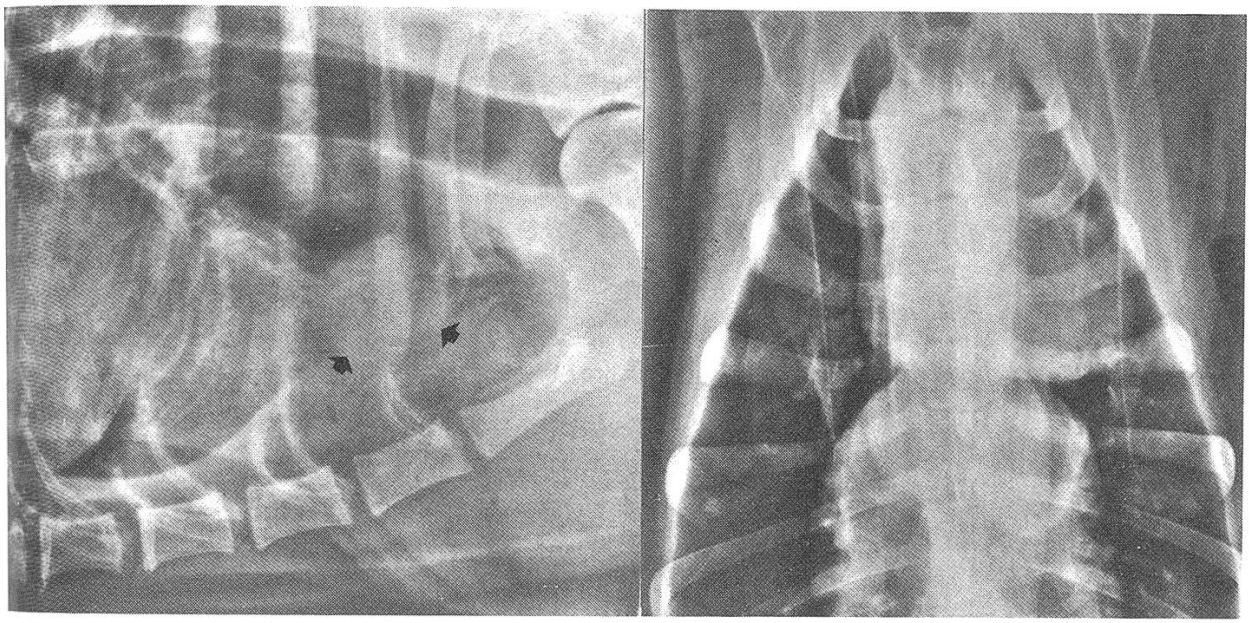

Images 2a, b: Thorax: tumeur pulmonaire (flèches) accompagnée de grandes métastases des ganglions lymphatiques médiastinaux.

lymphatiques). L'organe primaire lésé était le lobe apical gauche du poumon, ce qui fut prouvé par l'histologie (carcinome de l'épithélium pavimenteux).

Une pneumonie post-opératoire a été tenu sous contrôle par la Gentocine. Dans les trois semaines qui suivirent l'opération, la chienne se portait bien; il y eut une régression clinique manifeste principalement dans les extrémités.

Six semaines après l'opération, les radios montrèrent une récidive de la tumeur et la chienne fut alors euthanasiée.

Commentaires

La chienne «Belle» n'a jamais présenté une gêne respiratoire pendant sa maladie, ce qui a rendu difficile un diagnostic précoce; la détermination de celui-ci se base uniquement sur l'examen radiologique des extrémités et du thorax qui démontre une périostite ossifiante et un processus inflammatoire ou tumoral intrathoracal. Le pronostic et la thérapie dépendent de la cause primaire dont la pathogénèse n'a pas encore été élucidée.

La littérature décrit l'acropachie comme dûe à des maladies pulmonaires chroniques inflammatoires ou néoplastiques, à des tumeurs du médiastin, de l'œsophage (Spirocerca lupi) ou également à des tumeurs de la vessie et du foie. Ils existent également des maladies cardiaques acquises ou héréditaires.

Bibliographie

Brodey, R. S.: Hypertrophic Osteoarthropathy in the Dog: A Clinicopathologic Survey of 60 Cases. JAVMA *159:* 1242–1256, 1971. – *Brodey, R. S., Ryser, W. H., Allen, H.:* Hypertrophic Pulmonary Osteoarthropathy in a Dog with Carcinoma of the Urinary Bladder. JAVMA *162:* 474–478, 1973. – *Brown, N. O., Thrall, D. D., Tuttle, M. E.:* Hypertrophic Osteopathy: an Unusual Case Report. JAAHA *16:* 501–505, 1980.

Régistration du manuscrit: 3 avril 1985