Welche Diagnose stellen Sie? : Welche therapeutischen Massnahmen schlagen Sie vor?

Autor(en): **Flückiger, U. / Gonin, P.**

Objekttyp: **Article**

Zeitschrift: **Schweizer Archiv für Tierheilkunde SAT : die Fachzeitschrift für Tierärztinnen und Tierärzte = Archives Suisses de Médecine Vétérinaire ASMV : la revue professionnelle des vétérinaires**

Band (Jahr): **127 (1985)**

PDF erstellt am: **28.05.2024**

Persistenter Link: https://doi.org/10.5169/seals-588357

Nutzungsbedingungen

Die ETH-Bibliothek ist Anbieterin der digitalisierten Zeitschriften. Sie besitzt keine Urheberrechte an den Inhalten der Zeitschriften. Die Rechte liegen in der Regel bei den Herausgebern.
Die auf der Plattform e-periodica veröffentlichten Dokumente stehen für nicht-kommerzielle Zwecke in Lehre und Forschung sowie für die private Nutzung frei zur Verfügung. Einzelne Dateien oder Ausdrucke aus diesem Angebot können zusammen mit diesen Nutzungsbedingungen und den korrekten Herkunftsbezeichnungen weitergegeben werden.
Das Veröffentlichen von Bildern in Print- und Online-Publikationen ist nur mit vorheriger Genehmigung der Rechteinhaber erlaubt. Die systematische Speicherung von Teilen des elektronischen Angebots auf anderen Servern bedarf ebenfalls des schriftlichen Einverständnisses der Rechteinhaber.

Haftungsausschluss

Alle Angaben erfolgen ohne Gewähr für Vollständigkeit oder Richtigkeit. Es wird keine Haftung übernommen für Schäden durch die Verwendung von Informationen aus diesem Online-Angebot oder durch das Fehlen von Informationen. Dies gilt auch für Inhalte Dritter, die über dieses Angebot zugänglich sind.

Ein Dienst der *ETH-Bibliothek*
ETH Zürich, Rämistrasse 101, 8092 Zürich, Schweiz, www.library.ethz.ch

http://www.e-periodica.ch

Schweiz. Arch. Tierheilk., *127,* 44–45, 1985

Welche Diagnose stellen Sie? – Welche therapeutischen Massnahmen schlagen Sie vor?

U. Flückiger und P. Gonin[1]

Vorbericht

Ein sehr lebhafter und sexuell erregbarer, 10 Monate alter Deutscher Schäferhund kam nach einem unkontrollierten «Ausflug» zum Besitzer zurück und zeigte einen hochgradig erigierten, geschwollenen und durch die Präputiumsmündung abgeschnürten Penis. Der Besitzer glaubte, die Sache würde sich von selbst geben und wartete während 48 Stunden zu. In der zweiten Nacht aber kriegte er es doch mit der Angst zu tun und kam nach bekanntem Verhaltensmuster als Notfall in die Klinik.

Symptome

Der abgeschnürte und geschwollene Penis hatte eine Länge von etwa 28 cm, einen Durchmesser von 4 bis 5 cm (Abb. 1). Die Schleimhaut war kalt, bläulich-rot verfärbt, rigid und ihre Oberfläche löste sich in Fetzen ab. Die Präputialöffnung wirkte wie ein Gummiring. Glücklicherweise konnte der Hund noch urinieren, wenn auch mit Mühe und unter Schmerzen.

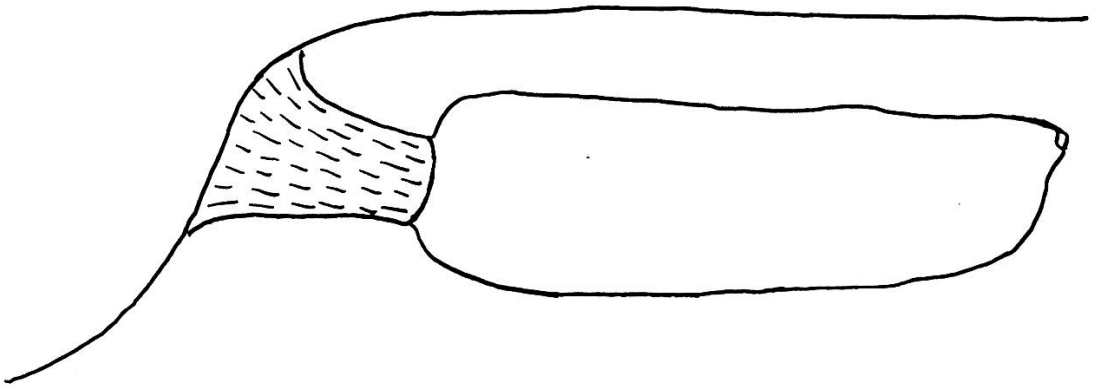

Abb. 1

Nach der von uns in der Eile konsultierten Literatur schien für derartige, lang anstehende Fälle nur mehr die Amputation des Penis in Frage zu kommen. Diese wollte der Besitzer aber unter keinen Umständen dulden, sondern wünschte alsdann das Tier euthanasieren zu lassen.

---

[1] Adresse: Tierklinik Dr. U. Flückiger und Dr. P. Gonin, Burgerstrasse 11, CH-3600 Thun

Da erinnerten wir uns an sehr schwierige Situationen mit Blasen- und Uterusprolaps bei Kühen, welche sich mit guter Massage und viel Geduld meist doch noch reponieren lassen.

Deshalb machte man dem Besitzer den Vorschlag, eine Reposition zu versuchen. Die Narkose wurde mit Ketalar/Sedalin/Atropin eingeleitet. Ventral von der Öffnung des Präputiums erfolgte ein caudalwärts angelegter Schnitt von ca. 10 cm Länge. Der Penis wurde mit einer warmen Aureomycin (Soluble)-Betadinlösung gewaschen und leicht massiert. Sodann begann man mit der Reposition, d.h. das Präputium wurde nach und nach über den Penis gestülpt und gleichzeitig dieser ins Präputium zurückgeschoben. Nach ca. 20 Minuten konnte die Präputialöffnung – allerdings unter grossem Gegendruck – zunächst mit einer Zungenfasszange zugeklemmt werden. Anschliessend wurde zuerst der Präputialschnitt vernäht und am Schluss die Öffnung des Präputiums mit einer Tabakbeutelnaht versehen (Abb. 2).

Der Hund konnte auch jetzt noch ohne Katheter urinieren. Täglich erfolgten Präputialspülungen mit Aureomycin-Betadin-Lösung; ferner verabreichte man 3mal Penicillin/Cortison i/m.

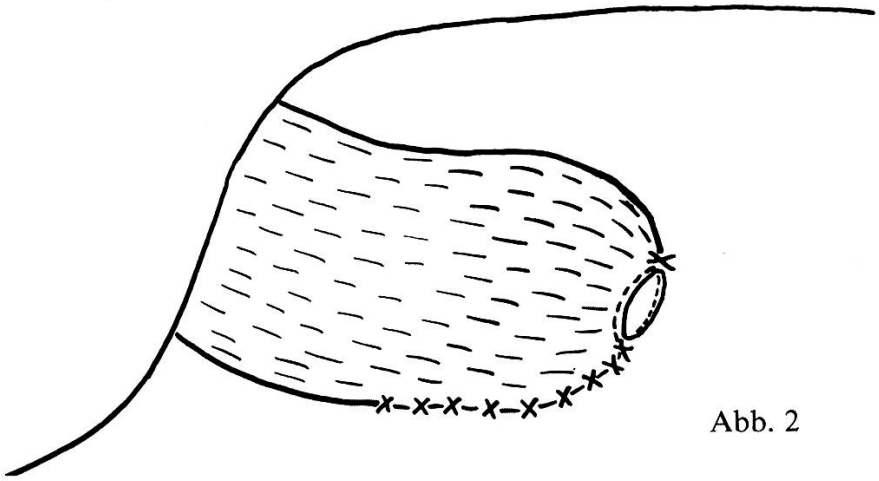

Abb. 2

Nach 14 Tagen konnten wir eine deutliche Entschwellung der Rute feststellen und nach 3 Wochen wurden die Nähte entfernt. Seither traten keine Störungen mehr auf. Später – mit mehr Ruhe – fanden wir «unsere Methode» in den zwei unten erwähnten Werken beschrieben. Der geschilderte Fall von Paraphimose sollte dartun, dass auch Erfahrungen aus der Grosstierpraxis gelegentlich für exotische Fälle beim Hund von Nutzen sein können.

Niemand H. G., Herausg.: Praktikum der Hundeklinik, 5. Aufl. P. Parey (Berlin und Hamburg) 1984. – *Johnston D. E.:* L'appareil génital mâle, in Archibald J., Edit., Chirurgie Canine (Canine Surgery), Vigot Frères (Paris) 1973.

Manuskripteingang: 6. September 1984