Zeitschrift: Schweizer Archiv für Tierheilkunde SAT : die Fachzeitschrift für Tierärztinnen und Tierärzte = Archives Suisses de Médecine Vétérinaire ASMV : la revue professionnelle des vétérinaires

Herausgeber: Gesellschaft Schweizer Tierärztinnen und Tierärzte

Band: 127 (1985)

Artikel: Sulla patologia da glicocorticoidi nel vitello con particolare riferimento alla miocardiopatia

Autor: Guarda, Franco

DOI: https://doi.org/10.5169/seals-592721

Nutzungsbedingungen

Die ETH-Bibliothek ist die Anbieterin der digitalisierten Zeitschriften auf E-Periodica. Sie besitzt keine Urheberrechte an den Zeitschriften und ist nicht verantwortlich für deren Inhalte. Die Rechte liegen in der Regel bei den Herausgebern beziehungsweise den externen Rechteinhabern. Das Veröffentlichen von Bildern in Print- und Online-Publikationen sowie auf Social Media-Kanälen oder Webseiten ist nur mit vorheriger Genehmigung der Rechteinhaber erlaubt. Mehr erfahren

Conditions d'utilisation

L'ETH Library est le fournisseur des revues numérisées. Elle ne détient aucun droit d'auteur sur les revues et n'est pas responsable de leur contenu. En règle générale, les droits sont détenus par les éditeurs ou les détenteurs de droits externes. La reproduction d'images dans des publications imprimées ou en ligne ainsi que sur des canaux de médias sociaux ou des sites web n'est autorisée qu'avec l'accord préalable des détenteurs des droits. En savoir plus

Terms of use

The ETH Library is the provider of the digitised journals. It does not own any copyrights to the journals and is not responsible for their content. The rights usually lie with the publishers or the external rights holders. Publishing images in print and online publications, as well as on social media channels or websites, is only permitted with the prior consent of the rights holders. Find out more

Download PDF: 11.07.2025

ETH-Bibliothek Zürich, E-Periodica, https://www.e-periodica.ch

Schweiz. Arch Tierheilk. *127,* 505–515, 1985

Università degli Studi di Torino
Dipartimento di Patologia animale
Sezione di Anatomia patologica e Patologia aviare

Sulla patologia da glicocorticoidi nel vitello con particolare riferimento alla miocardiopatia[2]

Franco Guarda[1]

In un recente passato negli allevamenti piemontesi intensivi ai vitelli alimentati esclusivamente con latte artificiale e macellati a sei mesi di età venivano generalmente somministrati per via parenterale nei due mesi prima della macellazione glicocorticoidi (estere isonicotinico del desametazone ad azione prolungata) associata a fenil-propionato di nor-androstenolone (NAF) al fine di aumentare il peso corporeo e migliorare la qualità della carne. Le dosi dei glicocorticoidi erano quelle prescritte nelle indicazioni terapeutiche e di solito veniva effettuata una inoculazione alla settimana per un periodo di due mesi. Le nostre osservazioni scaturiscono dall'esame anatomo-patologico eseguito su più di 10 000 vitelli macellati in Piemonte sicuramente trattati e da una prova sperimentale effettuata su 4 vitelli ai quali è stato inoculato l'estere isonicotinico del desametazone ad azione prolungata una volta la settimana alla dose di 5 cc. La macellazione degli animali avveniva almeno dopo 12 giorni dall'ultima inoculazione.
I risultati ottenuti sono i seguenti:

Reperti anatomo-patologici[3]

- il timo risulta essere notevolmente diminuito di volume rispetto alle dimensioni e al volume normale (Fig. 1); spesso la ghiandola era infiltrata da tessuto adiposo; talvolta il tessuto ghiandolare era del tutto scomparso e al posto del timo si rinveniva unicamente tessuto adiposo;
- il midollo osseo delle ossa lunghe era di colorito madreperlaceo e in completa atrofia (Fig. 3);
- il cuore presentava una ipertrofia del ventricolo sinistro; il grasso della base del cuore e lungo i solchi coronarici era notevolmente aumentato di quantità e talvolta raggiungeva volumi enormi (Fig. 2); in rari casi si rilevavano focolai di fibrosi sparsi nel setto interventricolare e nella parete del ventricolo sinistro;

---

[1] Indirizzo: Prof. F. Guarda, Dipartimento di Patologia animale, Via Nizza 52, I–10126 Torino (Italia)

[2] Lavoro eseguito nell'ambito del piano finalizzato IPRA del CNR, sottoprogetto n. 1, pubblicazione n. 320

[3] Le didascalie delle figure 1–16 sono date nel testo

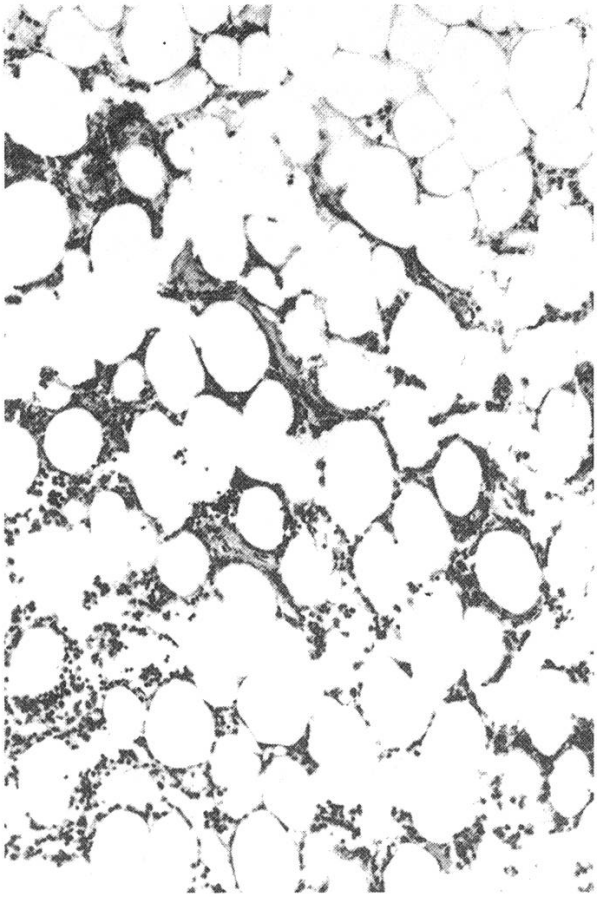

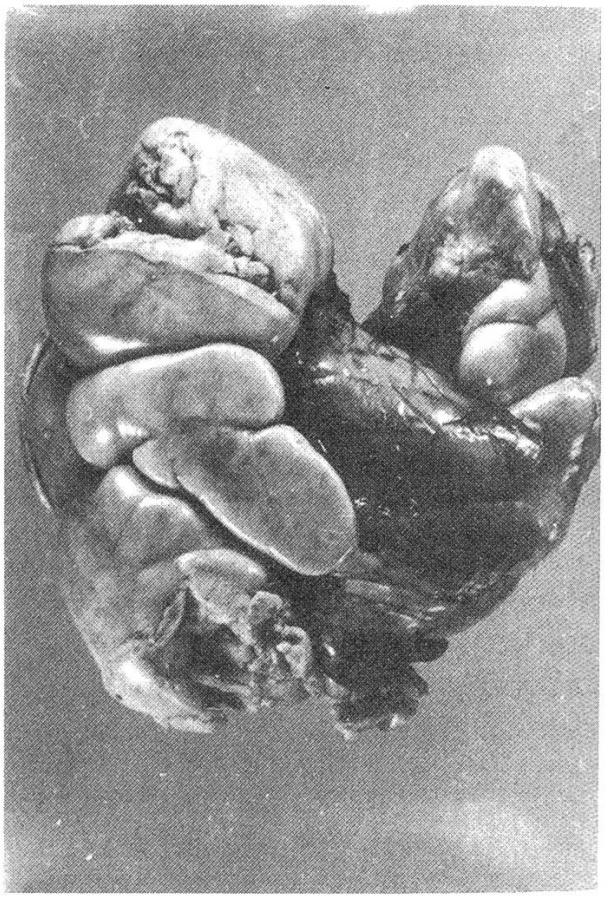

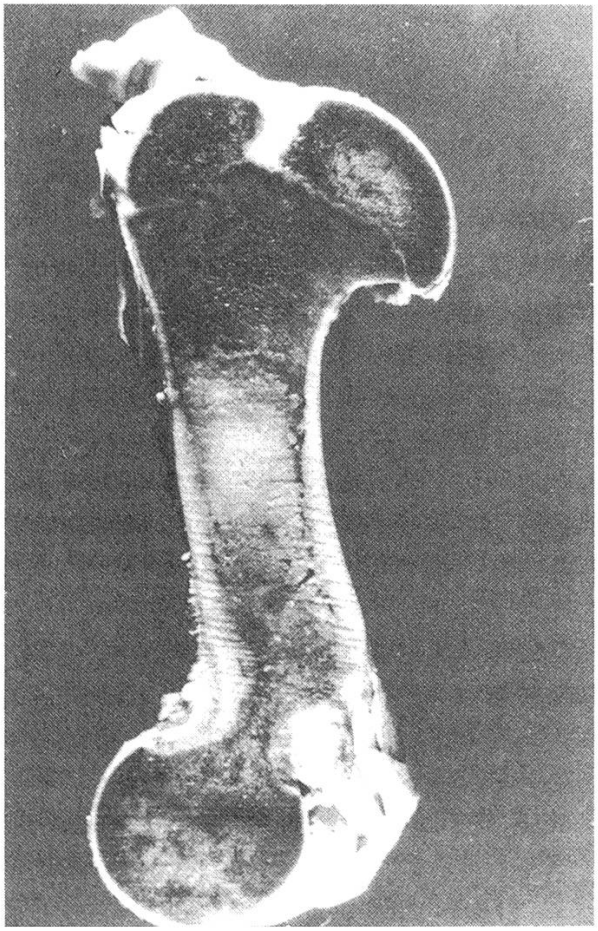

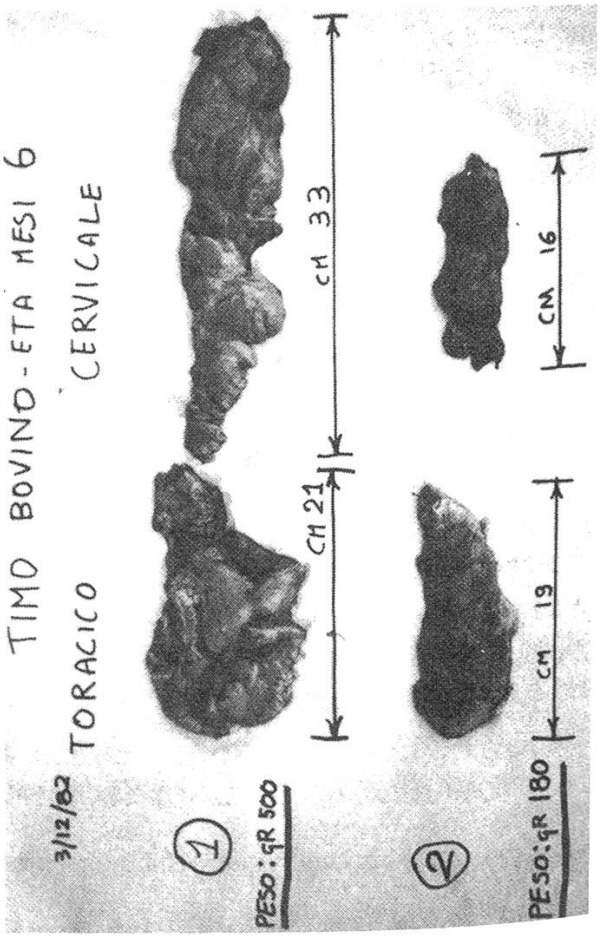
3/12/82
TIMO BOVINO - ETA' MESI 6
TORACICO
CERVICALE
1
PESO: gR 500
CM 21
CM 33
2
PESO: gR 180
CM 19
CM 16

- il fegato presentava costantemente una infiltrazione glicogenetica e/o una degenerazione torbido-grassa;
- la milza era leggermente diminuita di volume; i linfonodi e i reni erano apparentemente normali;
- il pancreas era leggermente edematoso, di minore consistenza, anche se non costantemente;
- le surrenali apparivano lievemente diminuite di volume per una riduzione della corticale. Talvolta si rilevavano nella midollare divaricamento di settori tessutali;
- i muscoli scheletrici apparivano di colorito, aspetto e consistenza normali, soltanto raramente erano presenti fasce emorragiche sui muscoli della coscia;
- nei polmoni erano presenti in circa il 5–10% degli animali focolai di broncopolmonite catarrale a vari stati evolutivi.

Reperti Istopatologici

Il tessuto timico si presenta atrofico e compresso dall'infiltrazione adiposa che invade i vari sepimenti interstiziali. Soprattutto la corticale dei lobuli timici appare rarefatta, diminuita di volume sino a una sottile fascia e talvolta addirittura in questi settori sono evidenti spazi tessutali vuoti per la scomparsa di numerose cellule reticolari e dei linfociti, mentre sono presenti cellule macrofagiche in attività funzionale (Figg. 5 e 6).

Anche la zona midollare appare diminuita di volume per la rarefazione cellulare, anche se di intensità minore rispetto alla corticale. I corpuscoli di Hassal sono globosi e voluminosi con accentuati fenomeni ialini e necrotici.

I sepimenti connettivali e le trabecole che suddividono i lobi e i lobuli sono enormemente ingranditi e completamente invasi da tessuto adiposo che circonda completamente, comprime e infiltra il tessuto timico, riducendolo spesso a piccoli isolotti atrofici. Sia nella corticale, sia nella midollare e nell'interstizio sono presenti granulociti eosinofili, plasmacellule e macrofagi in quantità variabile.

- il midollo osseo diafisario praticamente è costituito unicamente da tessuto adiposo senza alcuna attività mielopoietica (Fig. 4);
- il miocardio presenta lesioni diverse, localizzate alle fibre miocardiche, alle arterie coronariche intramurali e all'interstizio miocardico.

Le fibre miocardiche presentano in certi settori una alterata affinità tintoriale, un aspetto omogeneo, ialino, lieve aumento di volume e nuclei con picnosi (Fig. 9). In altri distretti si nota miolisi di gruppi di fibre le quali si presentano con una morfologia di cellula vegetale cioè vuote nella parte centrale e con un sottile anello sarcoplasmatico alla periferia (Fig. 10). Raramente si osservano piccoli focolai necrobiotici, necrotici, oppure ancora fenomeni di attivazione di cellule di origine mesenchimale presumibilmente quale espressione di fenomeni riparativi e che eccezionalmente arrivano alla fibrosi. Altrettanto raramente si repertano lievi e limitati fenomeni flogistici non purulenti (Fig. 11).

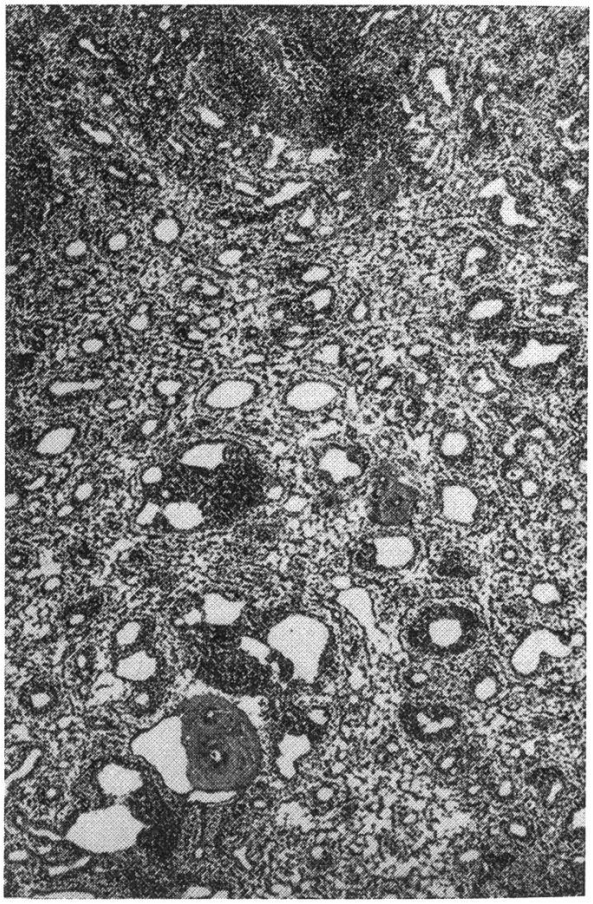

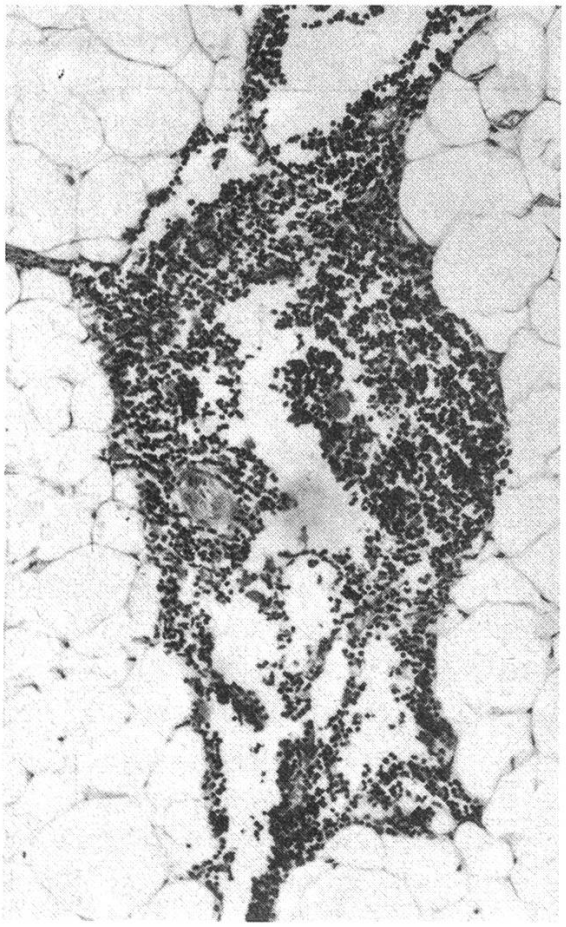

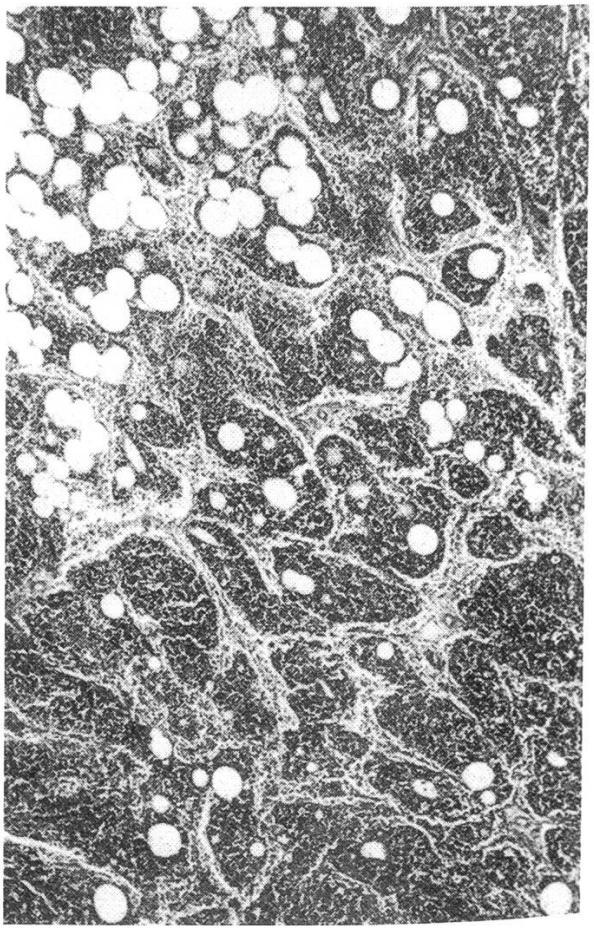

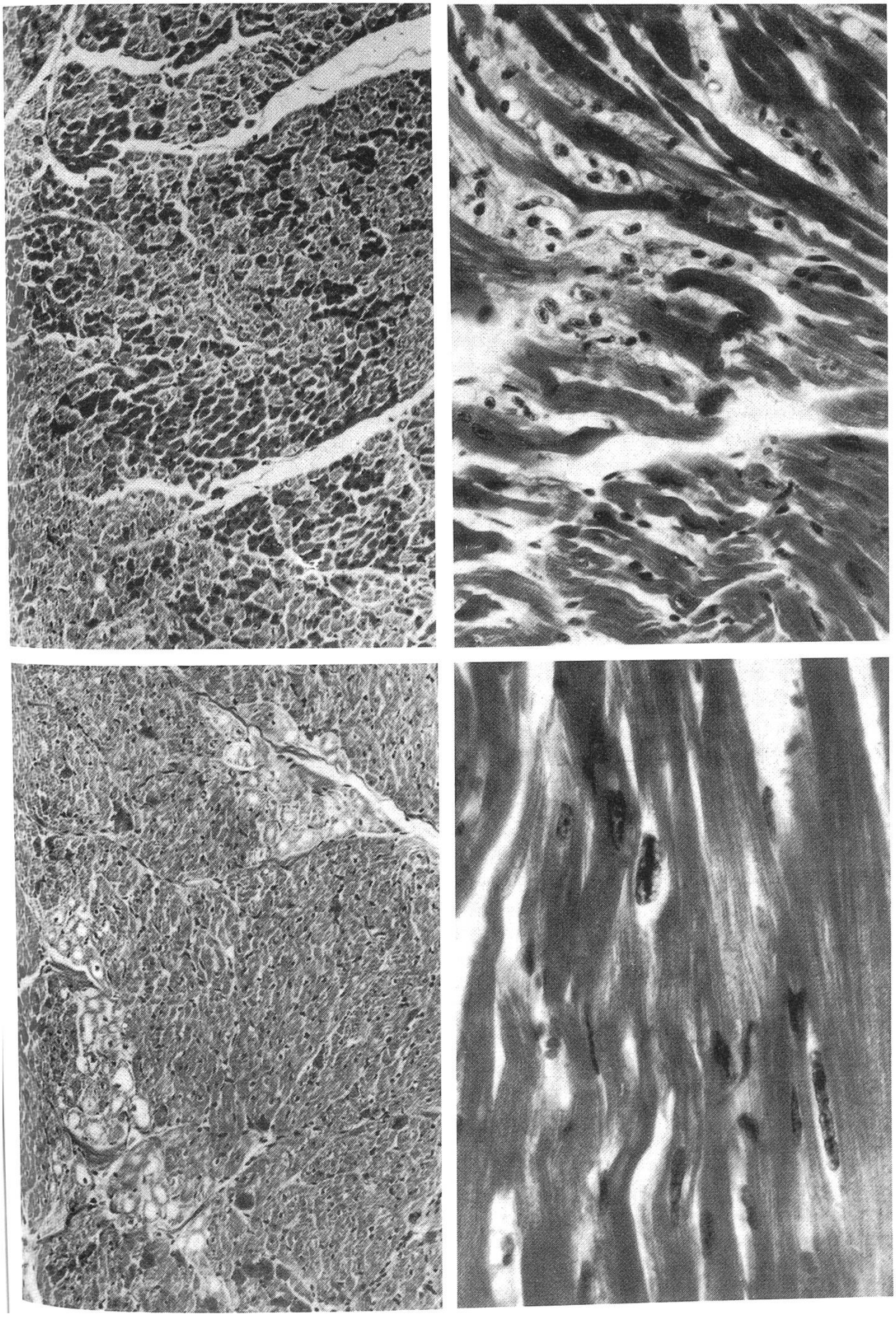

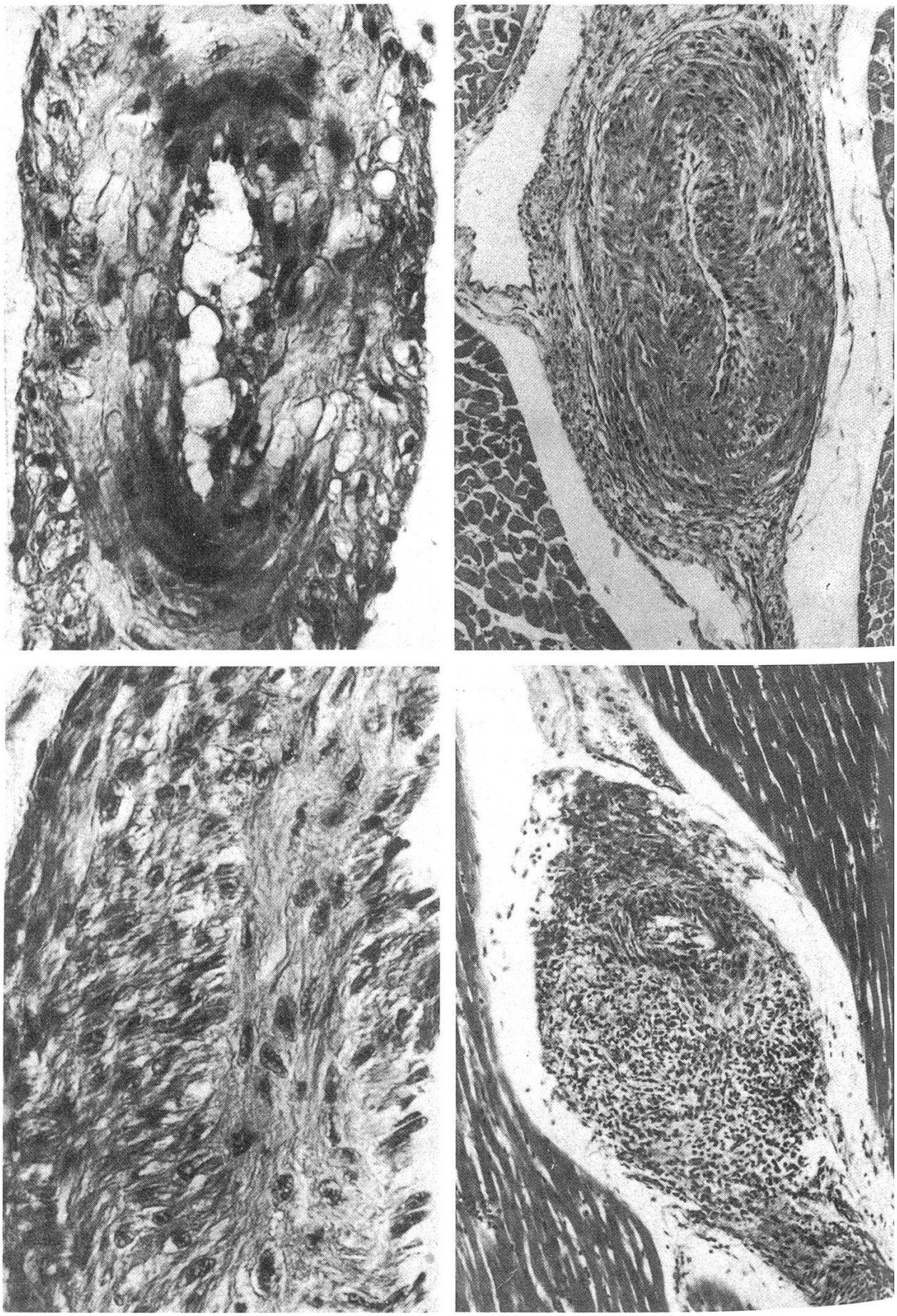

Sono invece relativamente frequenti i reperti di cellule di Anitshkow a nucleo voluminoso allungato, ellissoidale o a spirale. Lungo l'asse longitudinale del nucleo è posta una sottile barra o aggregazione cromatinica dalla quale originano minute proiezioni da alcune delle quali partono fini filamenti cromatinici che attraversano la zona chiara del nucleo sino ad attaccarsi alla membrana nucleare (Fig. 12).

Così pure sono frequenti le fibre con nuclei a catena talvolta in preda a fenomeni degenerativi e in raggrinzimento.

Nelle arteriole coronariche intramurali si osservano spesso fenomeni degenerativi della parete quali omogeneizzazione, ialinosi e vacuolizzazione (Figg. 13), iperplasia delle cellule muscolari lisce con migrazione e cambiamento dell'orientamento assiale a cui consegue un aumento della tonaca media, tale da stenosare talvolta in maniera piuttosto pronunciata il lume vasale; sono altresì presenti numerose cellule di Anitschkow (Fig. 14 e 15). A carico dell'intima sono presenti talvolta proliferazioni intimali di tipo fibro-muscolare elastiche a cuscinetto, con duplicazione della membrana elastica interna.

Nella tonaca avventizia si sono rilevati talvolta fenomeni flogistici periarteriosi, costituiti prevalentemente da elementi mononucleati, quali plasmacellule, monociti, linfociti, pochi fibroblasti, i quali circondano a mò di manicotto, anche se non completamente, la parete arteriosa. Il loro aspetto è del tutto simile alla cosidetta periarterite nodosa (Fig. 16).

Nell'interstizio del miocardio poi si possono notare focolai di infiltrazione adiposa più o meno voluminosi.

- Il fegato presenta per lo più il tipico aspetto della infiltrazione glicogenetica e/o della degenerazione torbido-grassa; raramente si notano piccoli focolai flogistici non purulenti;
- I linfonodi presentano generalmente una rarefazione del tessuto linfatico a focolai con attivazione di elementi reticolo-istiocitari e una linfoadenite che talvolta può essere piuttosto grave per una abbondante infiltrazione linfoide che principalmente circonda i vasi linfatici dilatati (Fig. 7).
  Anche i seni linfatici sia corticali sia midollari si presentano ectasici ed edematosi. D'altra parte sono rilevabili fenomeni di fibrosi. Si può infine notare nel tessuto linfonodale la presenza di numerose cellule adipose, singole o a gruppi (Fig. 8);
- La milza presenta focolai linfoidi periarteriolari, il tessuto reticolare sostituisce gran parte dei distretti splenici con presenza di numerosi istiociti;
- Il pancreas presenta nell'interstizio una infiltrazione adiposa, analogamente al timo, anche se in misura notevolmente meno grave. In alcuni casi si sono notati limitati fatti di fibrosi del tessuto pancreatico con scomparsa della tipica architettura ghiandolare. Con le normali colorazioni di routine non si sono rilevate alterazioni né alle ghiandole esocrine né a quelle endocrine;
- Nella corticale delle surrenali la zona fascicolata e reticolare sembrano essere diminuite di volume rispetto ai controlli;
- Nei muscoli scheletrici raramente si osservano alterazioni morfologiche a focolai con lieve ialinosi e omogeneizzazione. Raramente si notano fenomeni emorragici che dissociano e comprimono le fibre.

Considerazioni e conclusioni

E' ormai noto da tempo come gli effetti dei glicocorticoidi negli animali siano multiformi e diversi (*Leung e Munick,* 1975; *Ansay,* 1983). In definitiva sembra accertato come praticamente tutti i tessuti e tutte le cellule dell'organismo siano portatori di recettori specifici e possano essere considerati bersaglio per questi medicamenti (*Ballard e coll.* 1978). I glicocorticoidi nel campo clinico sono di notevole utilità in numerose malattie caratterizzate da flogosi, in quanto, pur non eliminando le cause, tuttavia provocano un sostanziale miglioramento dei danni dell'infiammazione.

La principale sede di trasformazione metabolica dei glicocorticoidi è il fegato nel quale vengono coniugati con acido glicuronico e quindi eliminati per via renale.

Da un punto di vista generale i glicocorticoidi sono ormoni con una azione anti-insulina che è evidente a più livelli di osservazione, particolarmente nel montone (*Reilly e Black,* 1973) e sono considerati gli ormoni della conservazione del glucosio (*Baxter,* 1979). Per questi motivi sono diabetogeni per natura con effetti iperglicemizzanti.

Inoltre i glicocorticoidi hanno un effetto catabolizzante sul metabolismo delle proteine soprattutto a livello del muscolo, ma il loro effetto è anabolizzante a livello del fegato con accumulo di glicogeno e con la sintesi di numerosi enzimi (*Nichol e Rosen,* 1963; *Blacke,* 1970).

Da un punto di vista immunologico i glicocorticoidi hanno effetti immunosopressivi e antinfiammatori convergenti nei loro risultati. Essi inibiscono la proliferazione dei linfociti ma soprattutto inibiscono l'espressione della loro potenzialità come per es. la secrezione delle linfokine. D'altra parte la somministrazione di glicocorticoidi può provocare un risveglio di una infezione latente.

In particolare per la loro azione inibitrice sulla moltiplicazione dei fibroblasti e più ancora sulla sintesi del collageno provocano una rarefazione della matrice ossea. Infatti nel cavallo trattato cronicamente con inoculazione di desametazone si sono osservati profondi cambiamenti a livello delle epifisi femorali con osteonecrosi e osteoporosi ed infine osteopetrosi (*Glade e Brook,* 1982).

Nell'osteopetrosi da glicocorticoidi si osserva una diminuzione parallela della matrice e dei minerali ossei dovuta tanto ad una diretta inibizione della produzione di tessuto osseo quanto ad una indiretta stimolazione del riassorbimento osseo attraverso una inibizione dell'assorbimento intestinale del calcio (*Claman,* 1984).

E' stato altrettanto dimostrato come i cortisonici ripetuti rendono più fragili anche i tessuti cartilaginei (*Sinowatz e coll.* 1977) soprattutto a livello del collageno e dei mucopolisaccaridi acidi.

Nei bovini l'isonicotinato del desametazone causa una inibizione prolungata per più di un mese della cortisolemia e della risposta all'ACTH (*Toutain e coll.* 1982).

Un'altra conseguenza negativa nella vacca da latte è la diminuzione della produzione del latte (*Brown e coll.* 1970; *Manger,* 1974; *Hansen,* 1977).

In conclusione gli inconvenienti della somministrazione prolungata dei glicocorticoidi negli animali può essere cosi sintetizzata:

1) Sindrome iatrogena Cushing-simile. Il cane in particolare mostra tutti i segni classici dell'iperadrenocorticismo e sovente calcinosi cutanea (*Scott,* 1977)

2) rallentamento della crescita particolarmente nel bovino (*Michel e Sinclair,* 1969), nell'agnello (*Thompson e coll.,* 1977) e nel pollo (*Fox e Health,* 1981), come avviene pure nel bambino in età prepubere (*Claman,* 1984)
3) poliuria e polidipsia
4) polifagia
5) aggravamento o induzione del diabete (*Walker,* 1962)
6) insufficienza epatica particolarmente nel cane (*Rogers e Ruebner,* 1977; *Dillon e coll.,* 1980)
7) ulcere a livello del colon nel cane, dello stomaco nel bovino (*Guarda,* 1984) e del duodeno, lesioni di gastrite emorragica nel suino (*Zamora e coll.,* 1975)
8) rischi infettivi
9) rischi catabolici
10) calo del latte
11) aborto nella vacca
12) caduta della lana nella pecora
13) possibile interferenza con il ciclo estrale
14) eventuali rischi per l'embrione e per il feto
15) inibizione timica che può anche essere permanente (*Hendrickx e coll.,* 1975)
16) possibilità di una insufficienza corticosurrenale neonatale
17) produzione di difetti congeniti negli animali da laboratorio (*Rowland e Hendrickx,* 1983)
18) miopatia steroidea nel suino di origine congenita (*Irmanova,* 1983).

Infine per quanto riguarda i risultati ottenuti dalle nostre esperienze nei vitelli si può affermare che gli organi bersaglio sono molteplici tra i quali il timo, il fegato, il midollo osseo e l'apparato linfoematopaietico. Un'attenzione particolare merita senza dubbio il miocardio dal punto di vista comparato in quanto le alterazioni osservate nel vitello sono simili a quelle riscontrate sperimentalmente negli animali di laboratorio. Infatti *Selye e Gabbiani* (1972) tra le cardiopatie sperimentali del ratto (Tab. 1) identificano una cardiopatia steroidea, elettrolitica con ialinosi (CSEI) i cui caratteri morfologici sono sovrapponibili a quelle del vitello.

Tabelle 1 *Cardiopatie sperimentali del ratto*

1. cardiopatie con interessamento vasale:
   A) cardiopatie ialinizzanti:
      a) *cardiopatia steroidea elettrolitica* con ialinosi (CSEI)
      b) cardiopatie ialinizzanti non sostenute da mineralcorticoidi
   B) cardiopatie calcificanti:
      a) *cardiopatia steroidea elettrolitica* con calcificazione (CSEC)
      b) cardiopatia calcifilattica
      c) altre cardiopatie calcificanti

2. cardiopatie senza interessamento vasale:
   a) cardiopatia steroidea elettrolitica con necrosi (CSEN)
   b) cardiopatie provocate da carenza di potassio, magnesio e cloruri

(da Selye e Gabbiani, 1972)

D'altra parte il miocardio del bovino trattato ripetutamente con glicocorticoidi presenta alterazioni vascolari e flogosi perivascolari del tutto degne di nota che potrebbero in parte chiarire i fattori istopatogenetici coinvolti e non ancora del tutto conosciuti.

Probabilmente la ipertensione arteriosa provocata dai glicocorticoidi potrebbe spiegare almeno in parte le lesioni delle arterie coronariche intramurali.

Per quanto riguarda invece la periarterite nodosa riscontrata in taluni vitelli trattati con tali sostanze, tale reperto potrebbe far pensare a uno stimolo endocrino nella complessa patogenesi della lesione. Per questo il vitello potrebbe essere considerato un modello sperimentale per studiare tale fenomeno.

Nel cane infine *Ito e coll.* (1979) dopo trattamenti di desametazone per 3–9 mesi osservarono alterazioni elettrocardiografiche e lesioni mitocondriali delle fibre miocardiche anche se il contenuto di potassio del siero di sangue e del miocardio era normale.

Riassunto

L'autore descrive le alterazioni conseguenti alla somministrazione di glicocorticoidi nei vitelli.
Le lesioni prevalenti riguardano l'atrofia del timo con notevole infiltrazione di tessuto adiposo, l'atrofia del midollo osseo, la degenerazione epatica, l'accumulo di grasso nel cuore, l'ipertrofia cardiaca e la miocardiopatia simile a quella riprodotta sperimentalmente nel ratto e denominata miocardiopatia elettrolitica steroidea con ialinosi.

Zusammenfassung

Es werden die pathologisch-anatomischen und -histologischen Veränderungen bei Kälbern beschrieben, welche nach Verabreichung von Glycocorticoiden auftraten.
Die auffälligsten Veränderungen sind die Atrophie des Thymus mit erheblicher Infiltration durch Fettgewebe, die Atrophie des Knochenmarkes, Leberdegeneration, Fettansammlung im Herzen, Herzhypertrophie und eine Cardiomyopathie übereinstimmend mit jener, welche bei Ratten experimentell erzeugt und als steroidbedingte, elektrolytabhängige Cardiomyopathie mit Hyalinose bezeichnet war.

Résumé

Description des modifications anatomo-pathologiques et histologiques apparues chez des veaux après administration de corticostéroides.
Les modifications les plus marquantes sont l'atrophie du thymus avec une infiltration importante du tissu graisseux, l'atrophie de la mœlle osseuse, l'accumulation de graisse dans le cœur, l'hypertrophie cardiaque et une cardiomyopathie comparable à celle qui peut être provoquée expérimentalement chez les rats, appelée cardiomyopathie avec hyalinose, due aux stéroides et dépendante des électrolytes.

Summary

A description is given of the pathological-anatomical and -histological changes in calves to which glyco-corticoids have been administered.
The most striking changes are the atrophy of the thymus, with considerable infiltration through fat tissue, the atrophy of the bone marrow, liver degeneration, fatty accumulation in the heart and a cardiomyopathy corresponding with the one unduced experimentally in rats and described as steroid-conditioned, electrolyte-dependent cardiomyopathy with hyalinosis.

Bibliografia

[1] *Ansay M.:* Les glucocorticoides: pharmacologie et principes d'utilisation en clinique. Annales Med. Vet. *127,* 169, 249, 585 (1983) – [2] *Ballard P. L., Baxter J. D., Higgins S. J., Rousseau G. G. e Tomkins G. M.:* General presence of glucocorticoid receptors in mammalian tissues. Endocrinology *94,* 998 (1978). – [3] *Blake R. L.:* Flumethasone induction of liver tyrosine aminotransferase activity in inbred strains and obese mutant mice. Chemical Pharmac. *19,* 1803 (1970). – [4] *Baxter J. D.:* Glucocorticoid hormone action. In Pharmacology of adrenal cortical hormones. Pergamon Press, London (1979). – [5] Braun R. K., Bergman E. N., Albert T. F.: Effects of various syntetic glucocorticoids on milk production and blood glucose and ketone body concentrations in normal and ketotic cows. J.A.V.M.A. *157,* 94 (1980). – [6] *Claman H. N.:* Glicocorticosteroidi: risposte cliniche. Minuti Menarini 4.47, 35 (1984). – [7] *Dillon A. R., Spano J. S. e Powers R.D.:* Prednisolone induced hematologic, biochemical and histologic changes in the dog. J.A.A.H.A., *16,* 831 (1980). – [8] *Guarda F., Valenza F., Biolatti, Quaglia F. e Emanuel C.:* Sull'atrofia precoce del timo in seguito a somministrazione prolungata di glicocorticoidi nei vitelli sanati. Progresso Vet. *38,* 434 (1983). – [8bis] *Guarda F.:* in corso di stampa (1984). – [9] *Glade M. J. e Brook L.:* Glucocorticoid induced inhibition of osteolysis and the development of osteopetrosis, osteonecrosis and osteoporosis. Cornell Vet. *72,* 76 (1982). – [10] *Jirmanova' I.:* The splayleg disease: a form of congenital glucocorticoid myopathy? Vet. Res. Comm. *6,* 91 (1983). – [11] *Ito T., Murata M. e Kamiyama A.:* Experimental study of cardiomyopathy induced by glucocorticoids. Jap. Circ. Jour. *43,* 1043 (1979). – [12] *Hansen M. A.:* Inwirknig av glukokortikoid behandling pa melkeytesen has melkekyr. Norsk Veterinaertidss Krift *89,* 535 (1977). – [13] *Fox J. e Health H.:* Retarded growth rate caused by glucocorticoid treatment or dietary restriction: associated changes in duodenal, jejunal and ileal calcium absorption in the chick. Endocrinology *108,* 1138 (1981). – [14] *Hendrickx A. G., Sawyer R. H., Terrell T. G., Osburn B. I., Henrickson R. V. e Steffek A.:* Teratogenic effects of triamcinolone on the skeletal and lymphoid systems in nonhuman primyates. Fed. Proc. *34,* 1661 (1975). – [15] *Leung K. e Muck A.:* Peripheral actions of glucocorticoids. Ann. Rev. Physiol. *37,* 245 (1975). – [16] *Michel J. F. e Sinclair I. J.:* The effect of cortisone on the worm hurdens of calves infected daily with Ostertagia ostertagi. Parasitology *59,* 691 (1969). – [17] *Manger H. G.:* Erfahrungen mit der oralen Behandlung der Azetonurie des Rindes mit 6α–9α Difluor–16α-methyl-Prednisolon. Berl. Münchn. Tier. Wschr. *87,* 205 (1974). – [18] *Rogers W. A. e Ruebner B. H.:* A retrospective study of probable glucocorticoid-induced hepatology in dogs. J.A.M.V.A. *170,* 603 (1977). – [19] *Reilly P. E. B. e Black A. L.:* Early effects of cortisol on glucose and alanine metabolism in adrenalectomized sheep. Am. J. Physiol. *225,* 689 (1973). – [20] *Rowland J. M. e Hendrickx A. G.:* Corticosteroid teratogenicity. Adv. Vet. Sc. Comp. Med. *27,* 99 (1983). – [21] *Nichol C. E. e Rosen F.:* Changes in alanine transaminase activity related to corticosteroid treatment or capacity for growth. Adv. in Enzim. Regul. *l,* 341 (1963). – [22] *Selye H. e Gabbiani G.:* Patologia sperimentale del cuore. In Gould S. E. – Patologia del cuore e dei vasi sanguini. vol. I., Piccin, Padova (1972). – [23] *Sinowatz F., Schnabl H., Lipp W. e Knezevic P.:* Wirkung Intraartikulärer Injektionen von Dexamethason in das Kniegelenk des Schweines. Zbl. Vet. Med. A. *24,* 387 (1977). – [24] *Scott D. W.:* Systemic glucocorticoid therapy. In Kirk R. W. – Current Veterinary therapy. Saunders, Philadelphia (1977). – [25] *Thomson F. N., Van Kampen M. e Culver D. H.:* Effect of prednisolone treatment on selected respiratory parameters and cardiac output in primaturely delivered neonatal lambs. Canad. J. Comp. Med. *42,* 132. – [26] *Toutain P. L., Brandon R. A., Alvinerie M., Garei A., Villar R. e Ruckebusch Y:* Dexamethasone in cattle: pharmacokinetics and action on the adrenal gland. J. Vet. Pharmac. Therap. *5,* 33 (1982). – [27] *Zamora C. SS. Kowalczyk T., Hoekstra W. G., Grummer R. H. e Will J. A. Effects of prednisolone on gastric secretion and development of stomach lesions in swine. Am. J. Vet. Resp. 36,* 33 (1975). – [28] *Walker D.:* Diabetes mellitus following steroid therapy in a dog. Vet. Rec. *74,* 1543 (1962).

Registrazione del manoscritto: 20 ottobre 1984