Zeitschrift: Schweizer Archiv für Tierheilkunde SAT : die Fachzeitschrift für Tierärztinnen und Tierärzte = Archives Suisses de Médecine Vétérinaire ASMV : la revue professionnelle des vétérinaires

Herausgeber: Gesellschaft Schweizer Tierärztinnen und Tierärzte

Band: 128 (1986)

Artikel: Zervikale Spondylopathie ("Wobbler-Syndrom") beim Hund

Autor: Jaggy, A. / Lang, J.

DOI: https://doi.org/10.5169/seals-590909

Nutzungsbedingungen

Die ETH-Bibliothek ist die Anbieterin der digitalisierten Zeitschriften auf E-Periodica. Sie besitzt keine Urheberrechte an den Zeitschriften und ist nicht verantwortlich für deren Inhalte. Die Rechte liegen in der Regel bei den Herausgebern beziehungsweise den externen Rechteinhabern. Das Veröffentlichen von Bildern in Print- und Online-Publikationen sowie auf Social Media-Kanälen oder Webseiten ist nur mit vorheriger Genehmigung der Rechteinhaber erlaubt. Mehr erfahren

Conditions d'utilisation

L'ETH Library est le fournisseur des revues numérisées. Elle ne détient aucun droit d'auteur sur les revues et n'est pas responsable de leur contenu. En règle générale, les droits sont détenus par les éditeurs ou les détenteurs de droits externes. La reproduction d'images dans des publications imprimées ou en ligne ainsi que sur des canaux de médias sociaux ou des sites web n'est autorisée qu'avec l'accord préalable des détenteurs des droits. En savoir plus

Terms of use

The ETH Library is the provider of the digitised journals. It does not own any copyrights to the journals and is not responsible for their content. The rights usually lie with the publishers or the external rights holders. Publishing images in print and online publications, as well as on social media channels or websites, is only permitted with the prior consent of the rights holders. Find out more

Download PDF: 11.07.2025

ETH-Bibliothek Zürich, E-Periodica, https://www.e-periodica.ch

Schweiz. Arch. Tierheilk. *128,* 385–399, 1986

Aus dem Institut für Tierneurologie (Prof. Dr. M. Vandevelde)
und der Klinik für kleine Haustiere (Prof. Dr. U. Freudiger)
der Universität Bern

Zervikale Spondylopathie («Wobbler-Syndrom») beim Hund

*A. Jaggy und J. Lang**

Einführung

Die Instabilität der Halswirbelgelenke mit Verschiebung der Wirbelkörper gegeneinander (Subluxation) wird u. a. als *zervikale Spondylopathie* bezeichnet. Durch Einengung des Spinalkanals und Rückenmarkskompression kommt es zu neurologischen Symptomen; diese können von der milden, progressiven, spinalen Bewegungsinkoordination vorwiegend der Nachhand über Nachhandparese bis zur Tetraplegie führen. In der anglo-amerikanischen Literatur werden verschiedene Bezeichnungen verwendet: *zervikale Spondylolisthesis* (*de Lahunta,* 1971; *Dueland et al.,* 1973; *Gage und Hoerlein,* 1973); *vertebrale Subluxation* (*Gage und Hall,* 1972); *vertebrale Instabilität* (*Parker et al.,* 1973; *Mason,* 1979); *zervikale Spondylopathie* (*Selcer,* 1975; *Chambers* et al., 1977); *zervikale Spondylomyelopathie* oder *zervikale vertebrale Malformation-Malartikulation* (*Trotter et al.,* 1976; *Read et al.,* 1983; *Shores,* 1984). Wir bevorzugen den übergeordneten Begriff *zervikale Spondylopathie.* Die Krankheit befällt vor allem männliche Hunde im Alter von 1 bis 12 Jahren (*Geary,* 1969; *Gage,* 1972; *Raffe* und *Knecht,* 1978). Sie ist am häufigsten bei der Deutschen Dogge und dem Dobermann, dort aber offenbar an gewisse Blutlinien gebunden, aber andere Rassen wie Bernhardiner, Irish Setter, Dalmatiner, Rhodesian Ridgeback, Fox Terrier und Basset können ebenfalls befallen werden (*Palmer,* 1967; *Dueland et al.* 1973; *Gage et al.,* 1973; *Selcer,* 1975; *Trotter,* 1976; *Chambers,* 1977; *Walker,* 1978; *Mason,* 1979; *Raffe,* 1980; *Read et al.,* 1983).

Die ersten klinischen Symptome sind meist eine Nachhandataxie und Mühe beim Aufstehen (*Selcer* und *Oliver,* 1975), weshalb früher der Ausdruck «Wobbler» verwendet wurde. Eine Vielzahl von anderen Krankheitsbildern können aber eine ähnliche Symptomatologie zeigen, müssen deshalb anhand von Anamnese, klinisch-neurologischer Untersuchung und Röntgenbefunden ausgeschlossen werden. Die zervikale Spondylopathie ist ein Syndrom mit einer vielseitigen pathogenetischen Komplexität, die bis heute nicht vollständig abgeklärt ist (*Selcer,* 1975). Viele Ursachen, wie vor allem genetische Faktoren (*Selcer,* 1975) bleiben bisher spekulativ. Des öftern wurde das schnelle Wachstum (*de Lahunta,* 1971) und die falsche Ernährung in den Vordergrund gestellt. Es wurde auch versucht, die zervikalen Veränderungen durch eine Disproportion von Kopf und Halswirbeln bei den grossen Hunderassen zu erklären (*Wright et al.,*

* Adresse: Postfach 2735, CH-3001 Bern

1973). Traumata im Halsbereich wurden in Erwägung gezogen (*Gage* und *Hoerlein*, 1973), und angeborene Anomalien im Bau der Wirbelkörper (*Mason,* 1978) können eine wichtige Rolle spielen.

Obwohl in der Schweiz und vermutlich auch in anderen europäischen Ländern die zervikale Spondylopathie ein häufiges Krankheitsbild darstellt, ist im deutschsprachigen Raum diesbezüglich keine Literatur anzutreffen. Die vorhandenen (ausschliesslich anglo-amerikanischen) Studien befassen sich mit Einzelfällen oder Einzelgruppen. Nur *Mason, 1979 und Raffe* und *Knecht,* 1980 beschreiben in einer grösseren Serie das sog. canine Wobbler-Syndrom.

Unsere Studie befasst sich mit der unterschiedlichen Rasseverteilung, dem höheren Durchschnittsalter und gewissen neurologischen Ausfallserscheinungen, die in der bisherigen Literatur noch nicht beschrieben wurden.

Material und Methode

34 Hunde (8 Deutsche Doggen; 5 Dobermannpinscher; 5 Deutsche Schäferhunde; 3 Barsois; 2 Riesenschnauzer und je 1 Kuvasz, Berner Sennenhund, Belgischer Schäfer, Neufundländer, Deutscher Vorstehhund, Irish Wolfshound, Airedale, Alaskan Malamute, Saluki, Dalmatiner und Cocker Spaniel) im Alter von 1 bis 12 Jahren machen unser Untersuchungsmaterial aus. Alle Patienten wurden durch uns klinisch und neurologisch untersucht (*Hoerlein,* 1978).

In den Fällen 3, 11, 20, 27 und 31 wurde zusätzlich eine Blutuntersuchung gemacht (rotes und weisses Blutbild, Senkung, Harnstoff, Glukose, Eiweissbestimmung, Leberenzyme).

Radiographie und Myelographie der Halswirbelsäule (HWS)

Alle Patienten wurden unter Atropin[1]-Prämedikation und Narkoseeinleitung mit einem intravenös applizierten Thiobarbiturat[2] sowohl in latero-lateralem wie auch ventro-dorsalem Strahlengang, in 5 Fällen zusätzlich in Hyperextensions- und Hyperflexionsstellung geröntgt. In 20 Fällen wurde unter Inhalationsnarkose (Gemisch: Fluothan, N_2O und O_2) atlanto-okzipital Liquor entnommen und mit Metrizamid[3] respektive Iopamidol[4] myelographiert.

Liquoruntersuchung

Bei 15 Hunden wurde der Liquor auf Eiweissgehalt (qualitative Pandy-Reaktion) und Zellzahl untersucht.

Ergebnisse

Anamnese

Deutsche Doggen und Dobermanns machen 38% der Fälle aus. Von den insgesamt 34 Hunden waren 10 weiblich und 24 männlich. Das Durchschnittsalter liegt bei 5 Jah-

---

[1] Atropin: 1 ml/10 kg KG
[2] Thiobarbiturat: Surital®: 4 ml/10 kg KG
[3] Metrizamid (Amipaque®): 0,3 ml/kg KG
[4] Iopamidol® 0,2 ml/kg KG

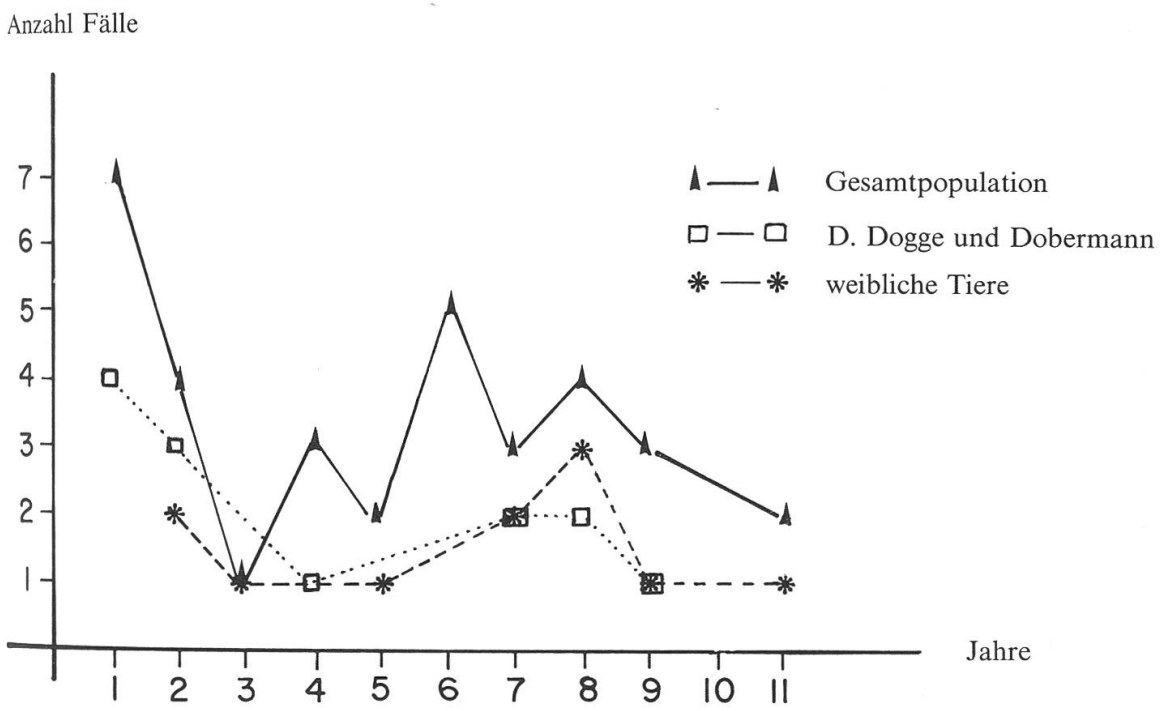

Fig. 1: Rasse, Alter und Geschlecht

ren. Der jüngste Hund (Deutsche Dogge) wurde mit 1 Jahr, der älteste (Barsoi) mit 11 Jahren untersucht (siehe Fig. 1).

In vielen Fällen stellen sich die neurologischen Defizite über Wochen bis Monate ein. Ein progressiver Krankheitsverlauf wurde von vielen Besitzern beobachtet. Die meisten Hunde zeigten Mühe beim Aufstehen und eine deutliche Nachhandschwäche. Diese äusserte sich in Zehenschleifen und unkoordiniertem Bewegungsablauf der Hintergliedmassen. Längere Zeit nach Krankheitsbeginn wurden die Ausfallerscheinungen ausgeprägter: das Treppenlaufen bereitete den Patienten viel Mühe. Einige Tiere sanken in den Hintergliedmassen ein, zeigten Muskelatrophie oder Bewegungsunlust. Vorsichtiger Gang, als wolle der Hund den Boden abtasten und deutlicher Tortikollis (wohl bedingt durch Halsschmerzen) konnte bei einigen Tieren festgestellt werden. In den wenigsten Fällen lag vollständige Lähmung der Nachhand oder aller 4 Gliedmassen vor.

Allgemeinzustand

Die Hunde 3, 11, 20, 27 und 31 zeigten auffallende Apathie, Fall 11 eine leichte Konjunktivitis rechts mit Temperaturanstieg (39,4 °C), doch blieben alle Blutbefunde innerhalb der Norm. Bei keinem der 34 Fälle konnten andere, extraneurale Symptome beobachtet werden.

Tabelle 1 Neurologische Symptome und Lokalisation der Läsion

Nr.	Patient	Erste Symptome	Halsdolenz	Kopfnerven	Korrekturreaktionen	Spinale Reflexe	Pannikulus	Lokalisation
1	Barsoi 11 J., ♀	Mühe beim Aufstehen	–	o.B.	hi. herabgesetzt	hi. herabgesetzt	o.B.	C_6–C_7
2	Kuvasz 4 J., ♂	Ataxie hinten	+	o.B.	o.B.	hi. gesteigert	o.B.	C_6–C_7
3	D. Dogge 7 J., ♂	Mühe beim Aufstehen Zehenschleifen	+	o.B.	hi. li. herabgesetzt	hi. gesteigert	o.B.	C_6–C_7
4	D. Dogge 1 J., ♂	Dolenz Hals	+	o.B.	o.B.	o.B.	o.B.	C_3–C_4
5	D.S.H. 1 J., ♂	Tetraparese	+	part. Horner links	hi. herabgesetzt vo. re. herabgesetzt	an allen Gliedmassen gesteigert	linke Seite schwach	C_5–C_6
6	Barsoi 9 J., ♀	Dolenz Hals	+	part. Horner links	o.B.	an allen Gliedmassen gesteigert	o.B.	C_5–C_6
7	D. Dogge 4 J., ♂	Tetraparese	–	o.B.	hi. herabgesetzt	an allen Gliedmassen gesteigert	o.B.	C_6–C_7
8	D.S.H. 6 J., ♂	Ataxie hinten	+	o.B.	hi. herabgesetzt	o.B.	o.B.	C_5–C_6
9	B.S.H. 3 J., ♀	Ataxie hinten	–	o.B.	hi. herabgesetzt	o.B.	o.B.	C_6–C_7
10	Belg. Schäfer 1 J., ♂	Ataxie vorne	–	o.B.	hi. herabgesetzt vo. re. herabgesetzt	hi. herabgesetzt vo. gesteigert	o.B.	C_5–C_6
11	Neufundländer 2 J., ♂	Spastischer Gang hinten	–	o.B.	o.B.	hi. gesteigert	o.B.	C_6–C_7
12	Dobermann 1 J., ♂	Dolenz Hals	+	o.B.	o.B.	o.B.	o.B.	C_5–C_6
13	D. Vorstehhund 1 J., ♂	Ataxie generalisiert	–	o.B.	an allen Gliedmassen herabgesetzt	hi. gesteigert	o.B.	C_6–C_7
14	Dobermann 2 J., ♀	Ataxie hinten	–	o.B.	hi. herabgesetzt	hi. gesteigert	o.B.	C_5–C_6
15	Barsoi 8 J., ♀	Dolenz	+	o.B.	o.B.	o.B.	o.B.	C_6–C_7
16	D. Dogge 1 J., ♂	Ataxie hinten	+	o.B.	o.B.	hi. gesteigert	Th_5-Th_6 verstärkt	C_3–C_4
17	Dobermann 8 J., ♀	Ataxie generalisiert	+	part. Horner (Seite ?)	o.B.	an allen Gliedmassen gesteigert	o.B.	C_5–C_6
18	D. Dogge 2 J., ♀	Passgang	+	o.B.	hi. herabgesetzt	o.B.	o.B.	C_4–C_5
19	Ir. Wolfshound 4 J., ♂	Lahmheit vorne links	+	o.B.	hi. herabgesetzt	vo. herabgesetzt	o.B.	C_6–C_7
20	Airedale 5 J., ♂	Kopfschiefhaltung	+	o.B.	hi. li. herabgesetzt	vo. gesteigert	o.B.	C_5–C_6
21	D. Dogge 2 J., ♂	Ataxie generalisiert	+	o.B.	hi. herabgesetzt vo. herabgesetzt	o.B.	o.B.	C_5–C_6
22	D.S.H. 5 J., ♀	Nachhandschwäche	–	o.B.	hi. li. herabgesetzt	hi. gesteigert	o.B.	C_6–C_7
23	R.-Schnauzer 9 J., ♂	Ataxie hinten	–	o.B.	hi. herabgesetzt	hi. gesteigert	o.B.	C_6–C_7

Nr.	Patient	Erste Symptome	Halsdolenz	Kopfnerven	Korrekturreaktionen	Spinale Reflexe	Pannikulus	Lokalisation
24	Dobermann 9 J., ♂	Lahmheit vorne rechts	–	o. B.	hi. gesteigert vo. herabgesetzt	hi. gesteigert	o. B.	C_5–C_6
25	D. Dogge 1 J., ♂	Parese hinten	–	o. B.	hi. li. herabgesetzt	o. B.	thorakal verstärkt	C_5–C_6
26	D. S. H. 8 J., ♂	Tetraparese	–	o. B.	hi. herabgesetzt vo. li. herabgesetzt	o. B.	o. B.	C_6–C_7
27	Alaskan Malamute 6 J., ♂	Kopfschiefhaltung	+	o. B.	hi. li. herabgesetzt vo. re. herabgesetzt	hi. gesteigert	o. B.	C_5–C_6
28	Dobermann 8 J., ♀	Zehenschleifen	+	o. B.	hi. herabgesetzt vo. herabgesetzt	hi. gesteigert	o. B.	C_6–C_7
29	Saluki 11 J., ♂	Ataxie hinten	+	o. B.	hi. re. herabgesetzt	hi. gesteigert	o. B.	C_5–C_6
30	D. Dogge 7 J., ♀	Ataxie generalisiert	+	o. B.	hi. li. herabgesetzt vo. herabgesetzt	hi. gesteigert	kräftig	C_6–C_7
31	Dalmatiner 6 J., ♂	Zehenschleifen	–	o. B.	hi. herabgesetzt	hi. gesteigert	kräftig	C_6–C_7
32	D. S. H. 6 J., ♂	Tetraparese	–	o. B.	hi. abwesend vo. herabgesetzt	hi. gesteigert	o. B.	C_5–C_6
33	C. Spaniel 6 J., ♂	Paraparese	–	o. B.	hi. herabgesetzt	hi. gesteigert	o. B.	C_4–C_5
34	R.-Schnauzer 7 J., ♀	Lahmheit hinten	–	o. B.	hi. herabgesetzt	hi. gesteigert	o. B.	C_6–C_7

Neurologische Untersuchung

Die neurologischen Symptome sind in Tabelle 1 zusammengefasst. Das Verhalten war bei 5 Patienten beeinträchtigt. Dies äusserte sich in auffallender Apathie bei den Hunden mit Hyperalgesie im Halsbereich. In 3 Fällen konnte Anisokorie festgestellt werden. Die übrigen Hunde zeigten keine Kopfnervensymptome. Ausgeprägte Nachhandschwäche mit Zehenschleifen oder Überköten bis zum Kollabieren der Hintergliedmassen prägte das Bild der neurologischen Ausfälle. Bei fast allen Tieren (24) konnten Hypermetrie, weniger deutlich spastischer Gang (9) oder Muskelatrophie der Nachhand (7) beobachtet werden. Einige Hunde hatten Mühe, sich aus der Sternallage zu erheben oder über Treppen zu laufen. Unphysiologisches Auffussen der Vordergliedmassen kam beim Treppabsteigen besonders deutlich zum Vorschein. In 2 Fällen konnte Paraparese, in 4 Fällen Tetraparese festgestellt werden. Die Haltungs- und Stellreaktionen, vor allem die Korrekturreaktion in den Hintergliedmassen, waren in 60% der Fälle verzögert. Der Pannikulusreflex war in 5 Fällen (5, 16, 25, 30, 31) verstärkt. Hyperalgesie im Halsbereich, auffällig durch abnormale Tiefhaltung des Kopfes, konnte bei mehr als der Hälfte der Fälle beobachtet werden. Bei einigen Tieren war sie nur durch Manipulation des Halses auslösbar. Bei 3 Patienten (4, 12, 15) war dies das einzige Leitsymptom. 2 Hunde (19, 24) zeigten als alleinige Störung mittelgradige Lahmheit einer Vordergliedmasse.

Tabelle 2 Röntgenologische Befunde

Lokalisation	Anzahl	Sub-luxation	Intervertebralspalt mit Spondylose	Intervertebralspalt ohne spondyl. Reaktion	Deformation
C_3-C_4	2 (2)	0 (0)	1 (0)	0 (0)	1 (1)
C_5-C_6	1 (1)	0 (0)	0 (0)	0 (0)	1 (1)
C_6-C_7	14 (9)	4 (2)	8 (3)	2 (0)	0 (0)
C_7-C_8	17 (2)	5 (2)	10 (2)	1 (0)	1 (1)
Total	34 (14)	9 (4)	19 (5)	3 (0)	3 (3)

( ) Leerröntgendiagnose

Anhand der Abweichung der Kontrastmittelsäule konnten die genaue Seitenlokalisation und das Ausmass der Läsion diagnostiziert werden. Zur Beurteilung von Differentialdiagnose, Therapie und Prognose war in den meisten Fällen die Myelographie unerlässlich.

Radiographie und Myelographie

Die röntgenologischen Befunde sind in Tabelle 2 zusammengefasst. In 14 Fällen konnte anhand der Leerröntgen eine Diagnose gestellt werden, in allen übrigen (20) wurde sie durch das Myelogramm bestätigt.

- *Subluxationen* im Bereich von C_5-C_6 und C_6-C_7 mit Einengung des Intervertebralspaltes (ventral) fanden sich in 9 Fällen. Auf der lateralen Leerröntgenaufnahme zeigte der betroffene Wirbelkörper eine cranio-dorsale Verschiebung. Diese Subluxation kann mittels Hyperflexion besser dargestellt werden. Bei geringen Graden konnte die Subluxation nur mittels Myelographie aufgezeigt werden.

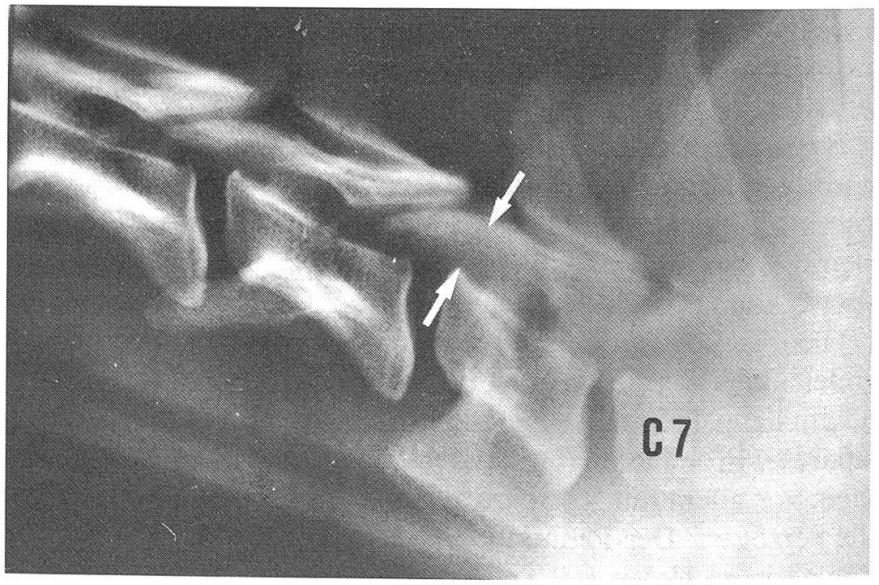

Abb. 1 Tervueren, m., 2 J.
Zervikale Spondylopathie/Instabilität $C_5-C_6-C_7$. Seitliche Aufnahme.
Schräggestellter Wirbelkörper C_6 mit keilförmigem Intervertebralspalt C_5-C_6 und C_6-C_7. Der Wirbelkanal ist auf der Höhe des Foramen vertebrale cervicale verengt (Pfeile).

- *Einengung des Intervertebralspaltes* (ohne periostale Reaktionen) konnte bei einigen älteren Hunden beobachtet werden (6 Jahre und mehr). Gleiche Läsionen wurden von *Parker* et al., 1973 und *Mason,* 1977 beschrieben. Mittels Myelographie konnte in den meisten Fällen eine extradurale ventrale Kompression des Rückenmarks

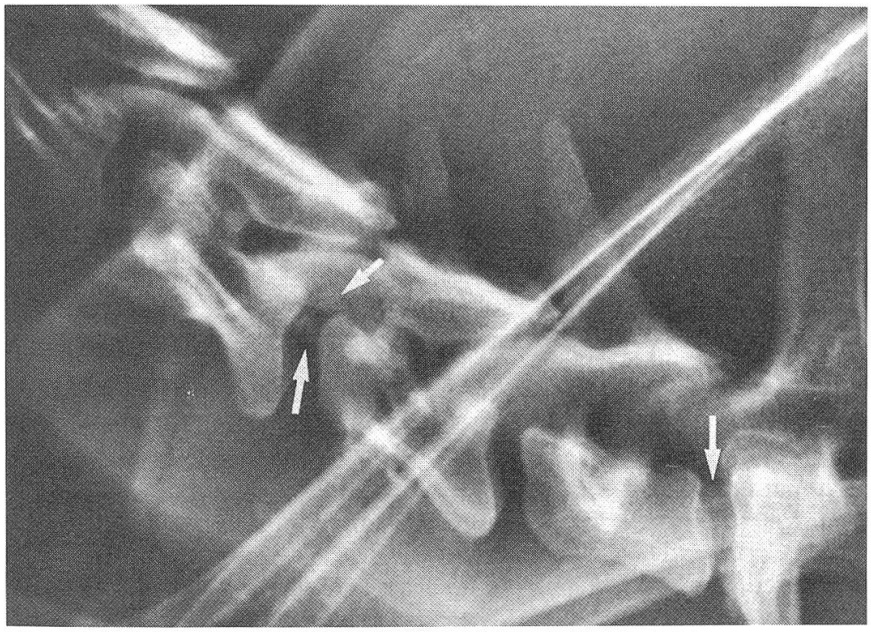

a

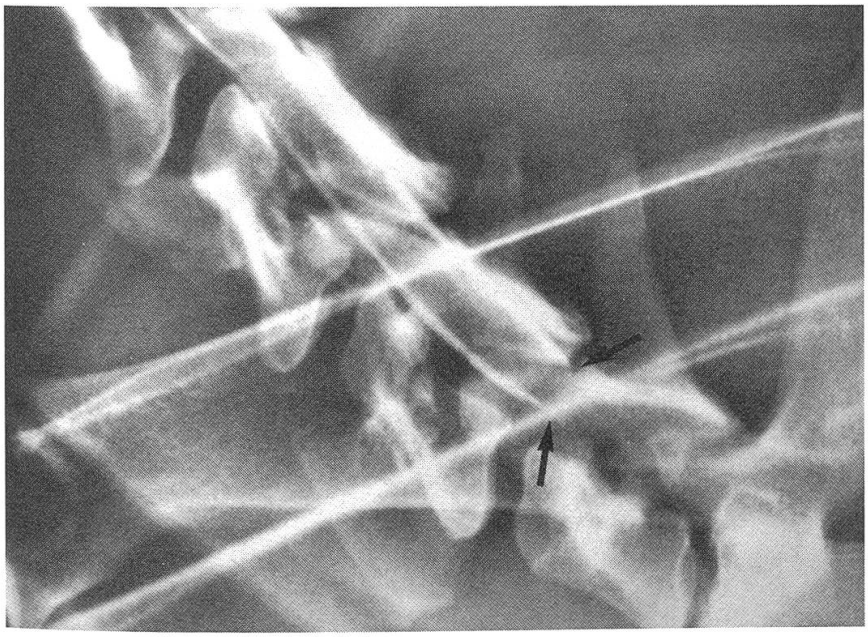

b

Abb. 2a/b Berner Sennenhund, w., 2 J.
Zervikale Spondylopathie/Diskusprolaps C_5-C_6 und C_6-C_7.
a) *Seitliche Aufnahme:* Verkalkte und teilweise prolabierte Bandscheibe C_5-C_6, verkalkte Bandscheibe C_7-Th_1 (Pfeile).
b) *Myelographie:* Extradurale Rückenmarkskompression C_6-C_7, verursacht durch Hypertrophie des Ligamentum flavum, des Ligamentum longitudinale dorsale und durch den Diskusprolaps C_5-C_6.

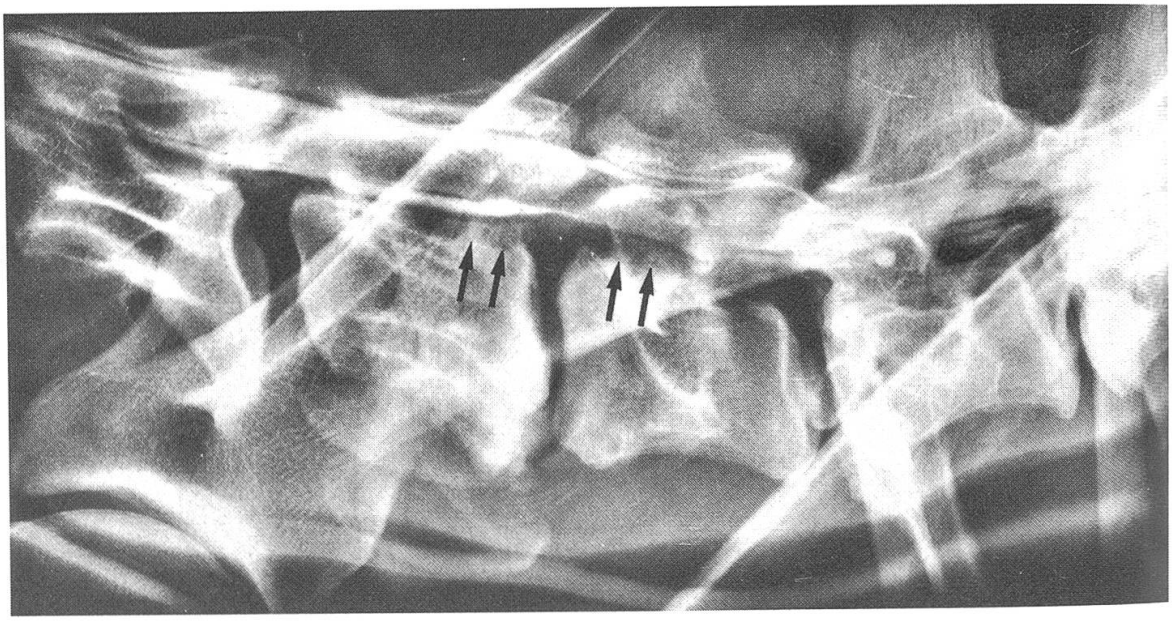

Abb. 3 Irish Wolfshound, m., 4½ J.
Zervikale Spondylopathie C_5–C_6–C_7.
Myelographie: Deformierte Wirbelkörper C_6 und C_7. – Spondylotische Zubildungen an den ventralen Wirbelkörperkanten C_5, C_6 und C_7. – Verengter und leicht keilförmiger Intervertebralspalt C_6–C_7. – Verkalktes Diskusmaterial im Wirbelkanal (Pfeile) mit Rückenmarkskompression auf Höhe C_6–C_7.

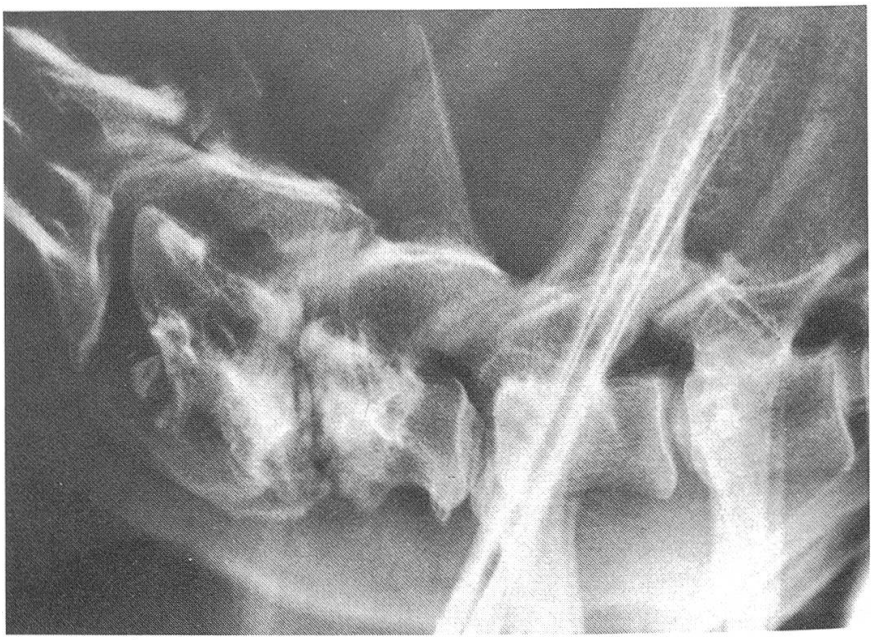

Abb. 4 Dobermann, w., 8 J.
Zervikale Spondylopathie C_5–C_6–C_7 (rezidiv)
Seitliche Aufnahme: Deformierte Wirbelkörper C_6 und C_7. – Kollabierter und teilweise ankylosierter Intervertebralspalt C_6–C_7. – Verengter Intervertebralspalt C_5–C_6. – Degenerative Veränderungen sowohl an den ventralen Wirbelkörperkanten, als auch an den dorsalen Intervertebralgelenken. – Das Rückenmark war auf Höhe *C_5–C_6!* komprimiert.

(Hansen Typ I oder Typ II) festgestellt werden. Nur das Myelogramm konnte diese Veränderung aufdecken (dorsale Verschiebung der Kontrastmittelsäule).

- *Einengung des Intervertebralspaltes* mit degenerativen Veränderungen und reaktiven Zubildungen am Wirbelkörper (Spondylose) wurde in 22 Fällen beobachtet.
- *Deformierte Wirbelkörper* und Bogenwurzeln mit Einengung des Wirbelkanals auf Höhe C_3-C_4 wurden in 3 Fällen gesehen.

Behandlung

Vier Patienten wurden operiert (ventrale Spondylektomie = «ventral Slot», *Gage* und *Hoerlein,* 1977). Der Operationserfolg lag bei 50%. Zwei Hunde erlagen den folgenschweren intra-/postoperativen Komplikationen.

Fünf Hunde wurden wegen schlechter Prognose euthanasiert. Alle zeigten im Myelogramm einen Kontrastmittelstopp kranial der Läsion und ausgeprägte spondylotische Veränderungen.

In 25 Fällen wurde die konservative Behandlung vorgezogen, nämlich entzündungshemmend (Prednisolon: 2 mg/kg KG während 1 Woche, 1 mg/kg KG während 2 Wochen) und abschwellend (Mannitol: 2 g/kg KG als 5%ige Lösung einmalig als Sturzinfusion).

Pathologischer Befund

Bei 5 Hunden wurde eine pathologisch-anatomische Untersuchung durchgeführt. Makroskopisch zeigten 3 Hunde Diskushernien im Bereich der spondylotischen Ver-

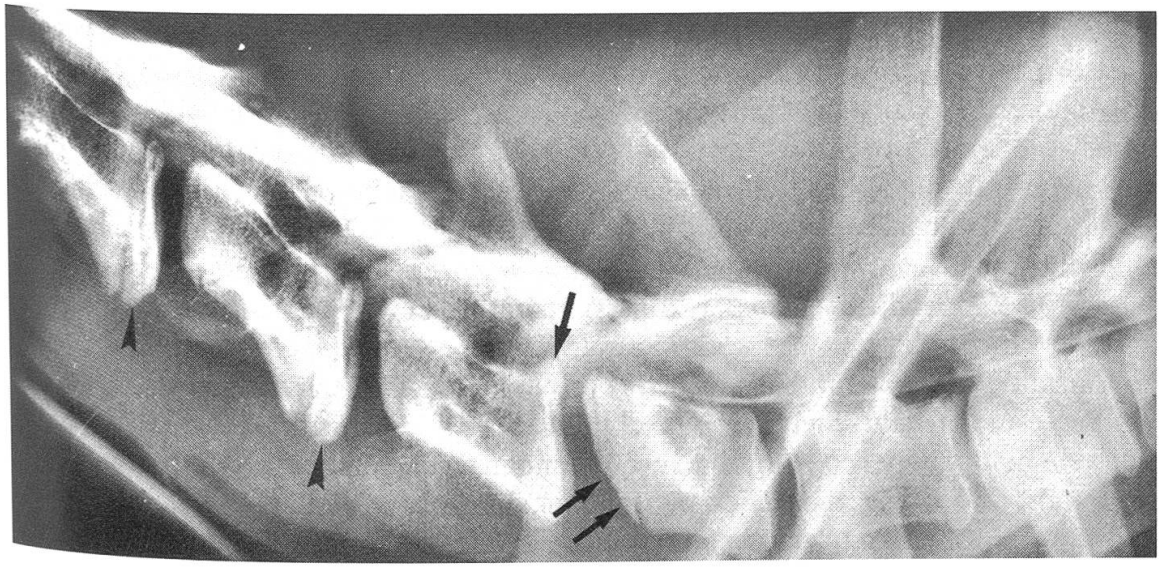

Abb. 5 Dobermann, m., 6 Monate.
Zervikale Spondylopathie/Missbildungen C_4, C_5, C_6, C_7.
Die Deformationen der Wirbelkörper C_4, C_5 und C_6 beruhen auf missgebildeten, fast dreieckigen Endplatten (Pfeilspitzen). Die kaudale Endplatte von C_6 ist dorsal schnabelförmig verlängert. Die kraniale Endplatte von C_7 ist ventral abgeschrägt, der Intervertebralspalt dadurch keilförmig.

änderungen mit dorso-ventraler Abflachung und Asymmetrie des Rückenmarks. Die chronische Instabilität der Halswirbel hatte bei 4 Hunden zu starker Fibrosierung der Arachnoidea geführt. Im Rückenmark lagen Degenerationserscheinungen der weissen Substanz vor. Diese äusserten sich in Axonnekrose, Entmarkung und histiozytärer Infiltration. Ausfälle vor allem grosskalibriger Nervenfasern fanden sich in Spinalwurzeln im Bereich der Wirbelsäulenveränderungen. Die Spinalganglien zeigten bindegewebige Sklerose mit starkem Zell- und Faseruntergang.

Diskussion

Nach der anglo-amerikanischen Literatur wird die zervikale Spondylopathie überwiegend bei der Deutschen Dogge und dem Dobermann im Jugendalter beobachtet (80% der Fälle). In unserer Studie machen diese beiden Rassen jedoch nur 38% aus. Gesamthaft gesehen überwiegen andere Rassen (vergl. Tabelle 1), die bisher nicht erwähnt wurden. Dies ist vermutlich wenigstens zum Teil auf eine unterschiedliche Rassenverteilung in Europa und besonders in der Schweiz zurückzuführen. Auffallend ist, dass auch bei uns die Deutsche Dogge und der Dobermann im Jugendalter erkranken, während bei den anderen Rassen die ersten Symptome erst zwischen dem 4. bis 6. Lebensjahr erscheinen (vergl. Fig. 1). Extremfälle bis zum 11. Lebensjahr wurden beim Barsoi gefunden. Dieser scheint in bezug auf Alter, Geschlecht und Prädisposition eine Sonderstellung einzunehmen. Ist bei den übrigen Hunden vor allem die männliche Population betroffen, so sind es beim Barsoi bisher ausschliesslich ältere Hündinnen.

Symptomatologie

Die Symptome treten anfangs in unterschiedlicher Kombination und Schwere auf und sind typisch für eine Rückenmarkskompression: Gehstörungen mit oder ohne Halsschmerzen oder reine Halsschmerzen. Das Ausmass der neurologischen Defizite hängt von der Lokalisation, der Grösse und der Entwicklung der Läsion ab. Ataxie, Schwäche und Ausfälle in Haltungs- und Stellreaktionen betreffen in der Mehrheit nur die Hintergliedmassen, obwohl sich die Rückenmarksläsion im Halsmark befindet. Eine Erklärung mag darin liegen, dass der propriozeptive Trakt für die Hintergliedmassen im Vergleich zu jenem der Vordergliedmassen mehr dorsal in der weissen Substanz liegt und sich deshalb eine extradurale Kompression oder chronische Reizung zuerst auf die Hintergliedmassen auswirkt (*de Lahunta,* 1977). Dies scheint auch durch unsere Resultate wahrscheinlich gemacht zu werden. Die Anisokorie (einseitig enge, im Dunkeln nicht dilatierende Pupille) bei 3 Hunden interpretieren wir als partielles Horner-Syndrom. Sie hilft, die Läsion näher zu lokalisieren. Es handelt sich um Ausfälle im Bereiche der sympathischen peripheren Innervation der Iris, der Blutgefässe und der glatten Muskulatur der Orbita. Die sympathischen Zentren befinden sich in den 2 ersten thorakalen Segmenten des Rückenmarks und stehen unter dem enthemmenden Einfluss absteigender Fasern in der weissen Substanz des Halsmarkes. Eine Läsion in diesem Bereich (intra- oder extramedullär) kann sich durch ein partielles Horner-Syndrom äussern.

Die Hyperalgesie im Halsbereich ist in unseren Fällen eines der Leitsymptome der zervikalen Spondylopathie. In der anglo-amerikanischen Literatur wird sie in den wenigsten Fällen beschrieben. Die primäre Ursache der Dolenz im Halsbereich liegt in der Instabilität zweier benachbarter Wirbelkörper mit chronischer Reizung der Bandscheiben, der Ligamente und des Periostes der Wirbelkörper. Subluxationen, spondylotische Veränderungen oder Diskushernien sind als sekundär zu betrachten, können aber die Schmerzen noch verstärken. Eine Ursache der Instabilität ist wohl in den lockeren Bändern der Halswirbelsäule zu suchen. Sie führt zu Einengung der Foramina intervertebralia und damit zu chronischen, schmerzhaften Wurzelreizungen. Die Lahmheit in den Vordergliedmasse (19, 24) ist auf den ausstrahlenden Schmerz durch die Wurzelreizungen im Halsbereich zurückzuführen.

Pathogenese

In 94% der Fälle waren die Wirbel C_5-C_7 betroffen (vergl. Tabelle 2). Die Lokalisation der Läsionen ist mit den Angaben der anglo-amerikanischen Literatur vergleichbar (*Mason,* 1975). Die extreme Belastung der untersten Zervikalwirbel, die zu Instabilität und Abnützungserscheinungen (Spondylose) führt, spielt vermutlich eine wesentliche Rolle (*Seim et al.,* 1982). Sie kann zu massiven Subluxationen der erkrankten Wirbelkörper und zu Rückenmarkskompression Anlass geben. In einigen Fällen wird die Ursache der Rückenmarkskompression auf die Hypertrophie des Anulus fibrosus oder des Ligamentum flavum mit Einengung des Wirbelkanals zurückgeführt (*Read,* 1983).

Tatsache ist, dass die zervikale Spondylopathie eine rasseabhängige Krankheit darstellt. Verformte Wirbelkörper und Gelenke oder sogar der Wirbelkanal scheinen in einigen Fällen Ursache der Instabilität zu sein. Eine weitere mögliche Ursache der Instabilität mit progressiven, degenerativen Zwischenwirbelscheibenveränderungen wäre in der zu lockeren Beschaffenheit der Kollateralbänder und in falschen physikalischen Kräfteeinwirkungen auf den 7. Halswirbel zu suchen.

Anatomische Unterschiede von Form, Bänderansatzstellen und Muskulatur der Halswirbelsäule beim Barsoi sind Schwerpunkte einer bei uns laufenden Studie. Diese Rasse unterscheidet sich sowohl in der Alters- (Mittelwert $X = 5$) als auch in der Geschlechterverteilung wesentlich von den übrigen. Da bei den Erkrankungen des Barsois ältere Hündinnen häufiger betroffen scheinen, kann für die zervikale Spondylopathie bei dieser Rasse wenigstens spekulativ an den Einfluss eines geschlechtsgebundenen Erbfaktors gedacht werden.

Differentialdiagnosen

Die Symptome beschränken sich auf neurologische Ausfälle in den Hintergliedmassen mit Ataxie und Schwäche und mit zervikaler Hyperalgesie. Andere Erkrankungen des Rückenmarkes, vor allem die degenerative Myelopathie, können dem Wobbler-Syndrom klinisch sehr ähnlich sehen. Der chronisch-progressive Verlauf schliesst in erster Linie Frakturen, Rückenmarksinfarkte und Rückenmarksblutungen aus. Durch Leerröntgen kann in einigen Fällen vorerst zwischen kompressiven (Diskusprolaps,

Tumoren, Spondylopathie) und nicht raumfordernden Prozessen (Myelitis; degenerative Myelopathie) unterschieden werden. Besteht der Verdacht einer Myelitits (besonders Staupe), so wird dieser durch Liquorveränderungen zu bestätigen oder auszuschliessen sein. In vielen Fällen kann auch die degenerative Myelopathie (Eiweissvermehrung und Pleozytose) erfasst werden. Bestehen keine weiteren radiologischen Untersuchungsmöglichkeiten, so wird die zervikale Spondylopathie nur Verdachtsdiagnose bleiben. Wenn keine deutliche Stufenbildungen vorliegen, lässt die Myelographie den Diskusprolaps, einen Tumor oder die degenerative Myelopathie von der zervikalen Spondylopathie abgrenzen.

Behandlung

Der Entschluss zu einem Therapieversuch hängt sowohl vom Ausmass der Läsion, wie von Rasse und Alter der Hunde ab. Genetisch bedingte Missbildungen der Wirbelkörper mit stenotischer Einengung des Wirbelkanals, wie sie bei der Deutschen Dogge und dem Dobermann im Jugendalter anzutreffen sind, sind prognostisch schlecht (*Chambers et al.,* 1977). In solchen Fällen sollte aus züchterischen Gründen von einer Therapie abgeraten werden, da durch die Operation nur die Symptome beseitigt werden, das familiäre bzw. rasseabhängige Problem aber bestehen bleibt. Das schnelle Wachstum dieser Rassen kann eine mangelhafte Entwicklung des Muskel-Band-Apparates und damit falsche Kräfteverhältnisse an den Wirbelkörpern mit Instabilität zur Folge haben (*Wright,* 1972; *Trotter et al.,* 1976). Deshalb ist es wichtig, diese Hunde im Sinne der Prophylaxe frühzeitig mit allen essentiellen Nährstoffen für ihr Wachstum zu versorgen (keine einseitige Ernährung!, *Hedhammer et al.,* 1974). Chronische Instabilitäten, die zu Subluxationen mit Kontusion des Rückenmarks führen, können nach myelographischer Diagnosesicherung in einzelnen Fällen operativ angegangen werden (*Gage,* 1972). In der anglo-amerikanischen Literatur wird vor allem die ventrale Spondylektomie beschrieben (*Dueland et al.,* 1973; *Gage* und *Hoerlein,* 1973; *Swaim,* 1974; *Mason,* 1977). Die Prognose hängt sowohl vom Alter des Hundes, als auch von der Grösse der Läsion ab. Bei jungen Tieren soll die Erfolgschance bei 50% liegen (*Mason,* 1977; *Shores,* 1984). Milde Rückenmarkskompressionen mit deutlichem Schmerzsyndrom können in manchen Fällen konservativ mit entzündungshemmenden und abschwellenden Mitteln und vor allem mechanischer Schonung der Halsregion (Brustgeschirr) behandelt werden. In jedem Fall ist es wichtig, das Ausmass der Läsion klinisch-radiologisch abzuschätzen, bevor man sich für den einen oder anderen Therapieversuch entscheidet.

Schlussbemerkung

Anhand des Krankheitsverlaufs, der neurologischen Symptome, des Liquorbefundes und der radiologischen Resultate kann die klinische Diagnose einer zervikalen Spondylopathie mit grosser Sicherheit gestellt werden:

- Chronisch verlaufende Ausfallerscheinungen im Bewegungsablauf
- Deutliche Halsschmerzen
- Normaler Liquorbefund
- Eventuell Leerröntgen-, sicher aber Myelographiebefund

Zusammenfassung

Die klinischen, neurologischen und röntgenologischen Erscheinungen bei 34 Hunden mit zervikaler Spondylopathie (Wobbler-Syndrom) werden beschrieben.

Obwohl Rassen – fast ausschliesslich grosse – die in der anglo-amerikanischen Literatur nicht beschrieben wurden, in unserem Patientengut überwiegen, machen Deutsche Doggen und Dobermanns 38% der Fälle aus. Die meisten Tiere erkranken im Jugendalter (Mittelwert = 5 Jahre) und zeigen progressive Bewegungsstörungen vor allem in der Nachhand und Schmerzen im Halsbereich. Bei 20 unserer 34 Fälle konnte mittels Myelographie, bei 14 Fällen mittels Leerröntgenbefunden die Diagnose gesichert werden: Subluxationen zweier benachbarter Wirbelkörper, Einengung des Intervertebralspaltes mit oder ohne spondylotische Reaktionen waren bei den meisten Tieren zu beobachten. Missgebildete Wirbelkörper konnten in drei Fällen festgestellt werden.

Differentialdiagnostisch kommen chronische Diskushernien, Tumoren, Myelitis und degenerative Myelopathie in Frage. Diese Krankheiten können röntgenologisch und mittels Liquorbefund ausgeschlossen werden. Über Pathogenese und Ursache der zervikalen Spondylopathie ist nichts Genaues bekannt.

Résumé

Nous décrivons les manifestations cliniques, neurologiques et radiologiques de la spondylopathie cervicale (syndrome du «Wobbler») chez 34 chiens.

Bien que certaines grandes races prédominent dans notre matériel, celles-ci ne sont pas décrites dans la littérature anglo-américaine. Cependant, 38% des cas concernent les dogues allemandes et les Dobermanns. La plupart des animaux sont jeunes ($\bar{x}$ = 5 ans) et montrent une incoordination progressive de l'arrière-train, ainsi que des douleurs cervicales.

Dans 14 cas, la spondylopathie cervicale a été diagnostiquée à l'aide des radiographies simples, dans 20 cas grâce à la myélographie. Nous observons les changements suivants: une subluxation de deux vertèbres adjacentes, un amincissement de l'espace intervertébral avec ou sans réactions spondyliques; dans 3 cas on a diagnostiqué des vertèbres malformées.

L'hernie discale chronique, la tumeur cervicale, la myélite ou la myélopathie dégénérative tiennent la première place parmi les diagnostiques différentiels. Ces conditions peuvent être exclues radiologiquement ou par l'examen du liquide céphalorachidien.

On ne connaît ni la pathogénèse, ni la cause primaire de la spondylopathie cervicale.

Riassunto

Nella presente nota si descrivono i reperti clinici, neurologici e radiografici di 34 cani con spondilopatia cervicale (Wobbler).

Sebbene delle razze di grande taglia, che non vengono citate dagli autori di lingua inglese, siano prevalenti nella nostra casistica, gli alani tedeschi e i dobermann costituiscono il 38% dei casi. La maggior parte degli animali si ammala in età giovanile (età media 5 anni) e mostra disturbi progressivi della motilità soprattutto al treno posteriore e dolorabilità della regione del collo. In 20 dei nostri 34 casi la diagnosi ha potuto essere posta sulla base del reperto mielografico, in 14 casi il comune reperto radiologico è stato sufficiente. I reperti più frequenti sono stati: sublussazione di due corpi vertebrali vicini e restrizione dello spazio intervertebrale con o senza reazione spondilotica. Malformazioni dei corpi vertebrali sono stato osservate in due casi.

Dal punto di vista diagnostico differenziale vanno prese in considerazione: ernie discali croniche, tumori, mieliti e mielopatie degenerative. Questi possono essere esclusi per mezzo di radiografie e del reperto relativo al liquor.

La eziopatogenesi delle spondilopatie cervicali non è conosciuta.

Summary

The clinical, neurological and radiological aspects of cervical spondylopathy («Wobbler»-Syndrome) are described in 34 dogs.

Large breeds, several of which were hitherto not described in the anglo-american literature on the Wobbler Syndrome, were predominantly affected. Great Danes and Dobermann pinschers made 38% of our cases. The syndrome usually occured in young animals ($\bar{X} = 5$ years) and the predominant clinical signs in most dogs were progressive incoordination in the hind limbs and cervical pain. All dogs were submitted to radiological examination. In 14 cases the diagnosis of cervical spondylopathy was possible on plain radiographs. In 20 cases myelography was necessary. Subluxation at intervertebral spaces with or without spondylotic reactions were observed in most dogs. Malformed vertebral bodies were found in 3 dogs.

Based on clinical signs and course of the disease, cervical disc herniation, spinal cord tumors, myelitis and degenerative myelopathy have to be considered in the differential diagnosis. These diseases can be ruled out by radiological and spinal fluid examination.

Pathogenesis and etiology of cervical spondylopathy are unknown.

Literatur

Bichsel P., Lang J., Vandevelde M., Häni H. J., Oettli P.: Solitary cartilaginous exostoses associated with spinal cord compression in three large breed dogs. JAAHA *21,* 619–621 (1985). – *Braund K. G., Ghosh P., Taylor T. K. F., Larson L. H.:* Morphological studies of the canine intervertebral disc. The assignment of the beagle to the achondroplastic classification. Res. Vet. Sci. *19,* 167–172. – *Braund K. G., Ghosh P., Taylor T. F. K., Larson L. H.:* Spinal mobility in the dog. A study in chondrodystrophoid and non-chondrodystrophoid animals. Res. Vet. Sci. *22,* 78–82 (1977). – *Bullock L. P., Zook B. C.:* Myelography in dogs, using water-soluble contrast mediums. JAVMA *151,* 321–327 (1967). – *Chambers N., Bells W.:* Caudal cervical spondylopathy in the dog. A review of 20 clinical cases and the literature. *13,* 571–576 (1977). – *de Lahunta A.:* Veterinary neuroanatomy and clinical neurology. Sec. edit. W. B. Saunders Company, Philadelphia, Chap. 10, 199–214 (1983). – *Denny H. R., Gibbs Ch., Gaskell C. J.:* Cervical spondylopathy in the dog – a review of thirty-five cases. JSAP *18,* 117–132 (1977). – *Dueland R., Furneaux R. W., Kaye M. M.:* Spinal fusion and dorsal laminectomy for midcervical spondylolisthesis in a dog. JAVMA *162,* 366–369 (1973). – *Felts F., Prata G.:* Cervical disk disease in the dog: Intraforaminal and lateral extrusions. JAAHA *19,* 755–760 (1983). – *Frank G.:* Operationstechnik der zentralen zervikalen Fusion beim Hund und ihre Ergebnisse. Tierärztl. Prax. *84,* 255–262 (1984). – *Fankhauser R.:* The cerebrospinal fluid. In: Innes & Saunders, Comparative Neuropathology. Academic Press, New York (1962). – *Gage E. D.:* Incidence of clinical disc disease in the dog. JAAHA *11,* 135 (1975). – *Gage E. D., Hoerlein B. F.:* Hemilaminectomy and dorsal laminectomy for relieving compressions of the spinal cord in the dog. JAVAA *15,* 351–359 (1968). – *Gage E. D., Hall C. L.:* Surgical repair of caudal cervical subluxation in a dog. JAVMA *160,* 424–426 (1972). – *Gage E. D., Hoerlein B. F.:* Surgical repair of cervical subluxation and spondylolisthesis in the dog. JAAHA *9,* 385–390 (1973). – *Geary J. C.:* Canine spinal lesions not involving discs. JAVMA *155,* 2038–2044 (1969). – *Hedhammer A., Wu F., Krook L.:* Overnutrition and skeletal disease. An experimental study in growing Great Dane dogs. Cornell vet. *64* (Suppl. 5) 58–71 (1974). – *Hoerlein B. F.:* Canine neurology: Diagnosis and treatment 3rd. edit. W. B. Saunders Company, Philadelphia 439–460 (1978). – *Janssens L. A. A.:* The treatment of canine cervical disc disease by acupuncture: a review of thirty-two cases. JSAP *26,* 203–212 (1985). – *Johnson R., Prata G.:* Interdiscal osteomyelitis: A conservative approach. JAAHA *19,* 743–750 (1983). – *Lee R.:* Disco-spondylitis in the dog. Vet. Annal. *24,* 281–285 (1984). – *Mason T. A.:* Cervical vertebral instability (Wobbler Syndrome) in the Dobermann. Austr. Vet. J. *53,* 440–445 (1977). – *Mason T. A.:* Cervical vertebral instability in dogs. Vet. Annal. *18,* 194–197 (1978). – *Mason T. A.:* Cervical vertebral instability (Wobbler Syndrome) in the dog. Vet. Rec. *104,* 142–145 (1979). – *Oliver J. E., Lorenz M. D.:* Handbook of veterinary neurologic diagnosis. W. B. Saunders Company, Philadelphia 188–222 (1983). – *Palmer A. C., Wallace M. E.:* Deformation of cervical vertebrae in Basset Hounds. Vet. Rec. *80,* 430–433 (1967). – *Palmer A. C., Medd R. K., Wilkinson G. T.:* Spinal cord degeneration in hound ataxia. JSAP *25,* 139–148 (1984). – *Parker*

A.J., Park R.D., Cusick P.K., Small E., Jeffers C.B.: Cervical vertebral instability in the dog. JAVMA *163,* 71–74 (1973). – *Raffe M., Knecht C.D.:* Cervical vertebral malformation in Bull Mastiffs. JAAHA *14,* 593–594 (1978). – *Raffe M., Knecht C.D.:* Cervical vertebral malformation – A review of 36 cases. JAAHA *16,* 881–883 (1980). – *Read R.A., Robins G.M., Carlisle C.H.:* Caudal cervical spondylo-myelopathy (Wobbler Syndrome) in the dog: A review of thirty cases. JSAP *24,* 605–621 (1983). – *Seim H.B., Withrow S.J.:* Pathophysiology and diagnosis of caudal cervical spondylo-myelopathy with emphasis on the Doberman Pinscher. JAAHA *18,* 241 (1982). – *Selcer R., Oliver J.E.:* Cervical spondylopathy – Wobbler Syndrome in dogs. JAAHA *11,* 175–179 (1975). – *Trotter E., de Lahunta A., Geary C., Timothy H., Brasmer T.H.:* Caudal cervical vertebral malformation – malarticulation in Great Danes and Doberman Pinschers. JAVMA *15,* 917–930 (1976). – *Walker T.L.:* Wobbler Syndrome. Proc AAHA Region II Meet Knoxville TN (1978). – *Wright A.J.:* A study of the radiographic anatomy of the cervical spine in the dog. JSAP *18,* 341–357 (1977). – *Wright F., Rest J.R., Palmer C.A.:* Ataxia of the Great Dane caused by stenosis of the cervical vertebral canal: Comparison with similar conditions in the basset hound, Doberman pinscher, ridgeback and the thoroughbred horse. Vet. Rec. *92,* 1–6 (1973).

Manuskripteingang: 3. März 1986

REFERAT

Alternativen zu Tierexperimenten ist ein halbjährliches Periodikum, herausgegeben von «Wissenschaftlern der Schweizerischen Hochschulen» und vom Fonds für versuchstierfreie Forschung (FFVFF), Biberlinstrasse 5, 8032 Zürich; Jahresabonnement Fr. 5.–.

Im Juni 1986 ist die Nummer 4 erschienen. Die Zeitschrift setzt sich zum Ziel, im Rahmen der gesetzlichen Normen auf eine möglichste Reduzierung der Tierversuche hinzuarbeiten, im Sinne der (offenbar aus den USA entlehnten) drei R (reduce, refine, replace) oder, wie es deutsch auch gehen würde: Vermindern, Verfeinern, Ersetzen (wenn es unbedingt ein V sein muss: Vermeiden).

Zielscheibe ist zur Zeit die toxikologische und pharmakologische Routineuntersuchung, die ja einen überwältigenden Teil des Versuchstierverschleisses auf dem Gewissen hat. Ob sich allerdings die Promotoren einer Revision des eidgenössischen Tierschutzgesetzes – man sieht Namen wie Ch. von Greyerz und B. Sitter darunter – klar darüber sind, dass wir alle, mit unseren Ansprüchen an den Lebensstandard von einer hocheffizienten Medizin bis in die Niederungen der Kosmetik, gepaart mit einem ans Hysterische grenzenden Sicherheitsbedürfnis, Schuld an der heutigen Situation tragen, dürfte mit Fug bezweifelt werden. Die «Forderungen für eine Verschärfung des Tierschutzgesetzes» kommen nur fünf Jahre, nachdem dieses nach 20jähriger Leidensgeschichte angenommen wurde und bevor noch überall die Ausführung an die Hand genommen wird. Geht man hier an der nüchternen Einschätzung helvetischer Realität vorbei?

Die meisten Beiträge des Heftes 4 stammen von Fachleuten und sind – wie etwa jener von G. Zbinden und W. Gfeller – konkreten Vorschlägen gewidmet, wie tierverschleissende und -quälende Kontrollversuche ersetzt und vermieden werden können. Kontrollen – dies sei wiederholt – die gesetzlich vorgeschrieben sind und für die *wir alle* verantwortlich zeichnen.

«Alternativen» ist, nachdem die Voraussetzungen geschaffen wurden (man darf daran erinnern, dass die zwei ersten Vorstösse auf Bundesebene von Tierärzten, den Nationalräten W. Degen und H. Tschumi, kamen), sicher ein nützliches Organ, um «den Topf am Kochen» zu halten, wie die Heilsarmee zu Weihnachten sagt.

R. Fankhauser, Bern