Spontaner Diabetes mellitus bei zweieiigen weiblichen Zwillingsrindern

Autor(en): **Tontis, A. / Wittwer, F.**

Objekttyp: **Article**

Zeitschrift: **Schweizer Archiv für Tierheilkunde SAT : die Fachzeitschrift für Tierärztinnen und Tierärzte = Archives Suisses de Médecine Vétérinaire ASMV : la revue professionnelle des vétérinaires**

Band (Jahr): **128 (1986)**

PDF erstellt am: **28.05.2024**

Persistenter Link: https://doi.org/10.5169/seals-591394

Nutzungsbedingungen

Die ETH-Bibliothek ist Anbieterin der digitalisierten Zeitschriften. Sie besitzt keine Urheberrechte an den Inhalten der Zeitschriften. Die Rechte liegen in der Regel bei den Herausgebern.
Die auf der Plattform e-periodica veröffentlichten Dokumente stehen für nicht-kommerzielle Zwecke in Lehre und Forschung sowie für die private Nutzung frei zur Verfügung. Einzelne Dateien oder Ausdrucke aus diesem Angebot können zusammen mit diesen Nutzungsbedingungen und den korrekten Herkunftsbezeichnungen weitergegeben werden.
Das Veröffentlichen von Bildern in Print- und Online-Publikationen ist nur mit vorheriger Genehmigung der Rechteinhaber erlaubt. Die systematische Speicherung von Teilen des elektronischen Angebots auf anderen Servern bedarf ebenfalls des schriftlichen Einverständnisses der Rechteinhaber.

Haftungsausschluss

Alle Angaben erfolgen ohne Gewähr für Vollständigkeit oder Richtigkeit. Es wird keine Haftung übernommen für Schäden durch die Verwendung von Informationen aus diesem Online-Angebot oder durch das Fehlen von Informationen. Dies gilt auch für Inhalte Dritter, die über dieses Angebot zugänglich sind.

Ein Dienst der *ETH-Bibliothek*
ETH Zürich, Rämistrasse 101, 8092 Zürich, Schweiz, www.library.ethz.ch

http://www.e-periodica.ch

Schweiz. Arch. Tierheilk. *128*, 475–482, 1986

Institut für Tierpathologie (Prof. Dr. H. Luginbühl) der Universität Bern

Spontaner Diabetes mellitus bei zweieiigen weiblichen Zwillingsrindern

von *A. Tontis*[1] *und F. Wittwer*[2]

Einleitung

Bei Menschen gehört der Diabetes mellitus (D.m.) zu den häufigsten metabolischen Erkrankungen überhaupt [5]. In ihrer klassischen Form geht die Zuckerharnruhr mit einer chronischen Hyperglykämie, einer hohen Nüchternblutzuckerkonzentration, einem pathologischen Resultat des Glukosetoleranztestes und einer Glukosurie einher [5]. Spontane, diabetische Syndrome sind bei vielen Säugetieren bekannt, speziell bei Laboratoriumsnagern, welche im Hinblick auf mögliche Analogieschlüsse Modelle zum menschlichen Diabetes darstellen [3, 10, 12].

Klinik und morphologisches Bild des spontanen Diabetes mellitus (D.m.) sind unter den domestizierten Haustieren am besten beim Hund bekannt. Etwas weniger häufig kommt die Erkrankung bei der Katze vor. Für die landwirtschaftlichen Nutztiere wie Pferd, Rind, Schaf, Ziege und Schwein existieren hingegen nur vereinzelte Mitteilungen über Zuckerharnruhr (Literaturübersicht: *Brunk* [3], *Gärtner* [9], *Spiegel* [19]). Von 1890 bis 1971 wurden lediglich 16 Mitteilungen bei 33 Rindern (29mal weibliche, 4mal männliche, kastrierte Tiere in einem Alter von 6 Monaten bis 15 Jahren) über spontanen D.m. bekannt [1, 2, 4, 8, 11, 14–16, 17]. Ältere Literaturangaben sind von *Brunk* [3] zitiert.

In der vorliegenden Arbeit wird das klinische und pathologische Bild der Krankheit bei zweieiigen weiblichen Zwillingsrindern besprochen.

Klinische Beobachtungen

Zwillingsrinder: «Petra» und «Pia», geb. 13.12.1981, normale Trächtigkeitsdauer, normale Entwicklung, 25% Red Holstein.

Signalement

Mutter «Franziska», der Simmentalerrasse, geboren im Dezember 1972, 6 Geburten, ohne besondere Probleme, gute Durchschnittskuh. Vater KB-Stier «Redad» 1973, Si-RH Kreuzung (½ Red Holstein-Anteil), ohne Probleme in der Nachzucht.

[1] Dr. A. Tontis, Institut für Tierpathologie, Postfach 2735, CH-3001 Bern (Schweiz)
[2] Dr. F. Wittwer, prakt. Tierarzt, 4936 Kleindietwil

Fütterung und Haltung

Die Rinder waren mit normaler Milch getränkt worden. Seit dem späteren Frühjahr 1982 wurden sie tagsüber auf die Weide getrieben, allerdings nur bei schönem Wetter. Der Besitzer ist in dieser Beziehung überängstlich und sehr um seine Tiere besorgt. Im Stall erhielten die Rinder zusätzlich etwas Heu und Aufzuchtwürfel.

Anamnese und klinischer Verlauf

Am 9.7.82 wurde das Rind Petra mit Citarin gegen Wurmbefall behandelt, weil es im Wachstum zurückblieb und ab und zu etwas Durchfall hatte. Der Besitzer hatte den Eindruck, dass sich das Tier in der Folge normal entwickelte. Beim Rind Pia fiel nichts Besonderes auf. Am 31.7.82 kam das Rind Petra wegen Harnbeschwerden zur Untersuchung. Der Besitzer hatte Polyurie beobachtet. Polydipsie und -phagie wurden nicht festgestellt. Es war gegenüber Pia im Wachstum zurückgeblieben, mager, das Haarkleid glanzlos. Die klinische Untersuchung ergab ausser einem eiweisspositiven Harn (Hellersche Probe) keine speziellen Befunde. Auf Ketonkörper wurde nicht untersucht. Behandelt wurde mit Strepto-Penicillin, Selen und Urofur-Tabletten (Nitrofurantoin).

Am 3.8.82 meldete der Besitzer, das Rind rieche nach Azeton. Es stand apathisch da und nahm fast kein Futter auf. Die Körpertemperatur lag seit dem 31.7.82 um 39,9 °C. Harnbefund: Azeton + + +, Zucker + + +, Eiweiss +. Ein Behandlungsversuch mit Cortison (Voren), Natriumpropionat und Totalin blieb erfolglos. Da sich die Temperatur im subfebrilen Bereich hielt und der Harn eiweisshaltig war, wurde während 4 Tagen zweimal täglich Strepto-Penicillin injiziert. Zudem wurde die Wurmkur mit Oxfendazol wiederholt. In der Folge magerte das Rind Petra weiter rapid ab und wurde am 31.8.82 in die hiesige Nutztierklinik eingeliefert. Dies vor allem auch deshalb, weil die Zwillingsschwester Pia ebenfalls schlechter zu fressen begann und ihr Harn auch Zucker und Azeton enthielt.

Nach kurzem Klinikaufenthalt wurde das Rind Petra am 1.9.82 euthanasiert und anschliessend an unserem Institut seziert. Vom Rind Pia, das beim Besitzer am 6.9.82 geschlachtet wurde, konnten Organe, Blut und Harn durch uns entnommen und untersucht werden.

Resultate

A. *Klinisch-chemische und hämatologische Untersuchungen*

Die klinisch-chemischen Untersuchungen des Urins vom Rind Petra (Nr. 1) und Pia (Nr. 2) sind in der Tabelle 1 aufgeführt. Die bereits früher in der Praxis festgestellte Glukosurie und Ketonurie dauerten bis zur Euthanasie bzw. bis zur Schlachtung der Tiere an. Von den beiden diabetischen Tieren sowie von drei Kontrolltieren gleicher Rasse, gleichen Alters und Geschlechts wurde die Glukosekonzentration im Blutserum bestimmt (vgl. Tab. 1). Die Elektrolyte, die Cholesterin-, Harnstoff- und Bilirubinwerte waren bei den beiden Patienten normal. Das Gesamt-Protein lag unter dem normalen Grenzbereich. Vom Rind Nr. 2 und von den drei Kontrolltieren wurde der Insulinspie-

Tabelle 1: Glukose- und Insulinspiegel im Blutserum sowie Glukose, Azeton und Eiweiss im Harn bei den diabetischen und 3 Kontrolltieren

	Tier-Nr.	Glukose mmol/L	Insulin µU/ml	Glukose	Azeton	Eiweiss
				(Combur8-Boehringer)		
Erkrankte Tiere	1 (Petra)	6,35		+ + +	+ + +	+
	2 (Pia)	9,65	11,9	+ + +	+ + +	+
Kontroll-Tiere	3	2,65	16,8			
	4	2,25	17,2			
	5	3,04	22,6			

gel radioimmunologisch bestimmt. Dabei wurde festgestellt, dass der Insulinspiegel beim diabetischen Tier niedriger war (vgl. Tab. 1).

Die Aktivitäten der Lactat-Dehydrogenase (LDH) und der Creatin-Kinase (CK) waren in beiden Fällen mässig bis stark erhöht. Beim Rind Petra war zusätzlich die Oxalazetat-Transaminase (GOT) mässig erhöht. Das Blutbild zeigte keine Veränderungen.

B. *Sektionsbefunde*

1. Rind Petra

Das 8½ Monate alte und hochgradig abgemagerte Tier wog noch 114 kg (gesunde Rinder dieses Alters haben ein Durchschnittsgewicht von 250 kg), hatte ein langes, dichtes, glanzloses und leicht schuppendes Haarkleid. Der Hautturgor war herabgesetzt. Es lag ein fast vollständiger Schwund des Depotfettes vor. Auffallend war die ausgeprägte Inanitionsatrophie der Skelettmuskulatur, der Leber und Nieren.

Die Muskulatur war zudem wässerig und blass. Der Thymus wies ebenfalls eine hochgradige Atrophie auf. In der Lunge konnte eine lobuläre bis konfluierende, chronisch-eitrige Bronchopneumonie im rechten Spitzenlappen festgestellt werden. Die Nieren wiesen einzelne kleine weisse Herde von 1 mm ∅ auf (fokale, interstitielle Nephritis von lymphozytärem Charakter). Ferner konnten eine chronische Zystitis (vorwiegend Rundzellen, wenige Neutrophile) sowie eine fokale hyalinschollige Entartung des Myokards festgestellt werden. Da in der Anamnese kein Hinweis auf Diabetes vorlag, wurde das Pankreas histologisch nicht untersucht.

2. Rind Pia

Die Abmagerung war nicht so fortgeschritten wie bei Petra, doch war Pia mit 160 kg ebenfalls deutlich untergewichtig. Es standen wiederum folgende Veränderungen im Vordergrund: Schwund des Körperfettes, Inanitionsatrophie von Leber, Milz, Nieren, Skelettmuskulatur und Thymus. Das Pankreas wies abgesehen von kleinen, weissen, weichen, verfetteten Bezirken von 3–5 mm ∅ keine makroskopischen Läsionen auf.

Das Parenchym der atrophischen Leber war leicht ockergelb verfärbt und brüchig. In der Lunge und im Labmagen konnte ein mässiger Befall mit Dictyocaulus bzw. Ostertagia festgestellt werden.

C. *Histopathologie*

Beim diabetischen Tier Pia war die Anzahl der Pankreasinseln stark reduziert. Es konnten bei Lupenvergrösserung lediglich 2 bis 5 pro Gesichtsfeld festgestellt werden, während es bei einem gleichaltrigen, nichtdiabetischen Rind bis zu 28 waren. Ausserdem waren sie unterschiedlich gross, im allgemeinen eher klein. Die Zahl der B-Zellen der Inseln ist deutlich reduziert. Oft sind die Kerne der B-Zellen bläschenförmig und mit lockerem Chromatingerüst, d.h. noch relativ gut erhalten. Das normalerweise fein granulierte Zytoplasma dieser Zellen dagegen ist geschwunden (Degranulierung) und vakuolig, d.h., es besteht das Bild der sog. *hydropischen Degeneration.* Im weiteren Verlauf kommt es zur Atrophie der Inseln, zur Zellkernpyknose und zum Zellschwund (Abb. 1, 2 und 3). Schliesslich sind bei einigen Inseln bereits Fibrose und schwere regressive Zellprozesse zu erkennen (Abb. 6). Neben der hydropischen Degeneration ist weniger häufig eine *lymphozytäre Insulitis* festzustellen (Abb. 4 und 5).

Gebietsweise ist das exokrine Pankreasgewebe weitgehend durch lymphozytäre Reaktion (Pankreatitis) ersetzt (Abb. 7). Die Inseln dagegen sind seltener betroffen. Sowohl an der Insulitis wie auch der Infiltration des exokrinen Pankreas sind neben Lymphozyten wenige Histiozyten beteiligt. Verfettung des exokrinen Pankreas tritt gebietsweise in Form spitzwinkliger Dreiecke auf. Die Verfettung der Leber ist zentro- und intermediolobulär verstärkt. Im hochgradig atrophischen Thymus ist vor allem Schwund der lymphozytären Elemente sowie deutliche Verfettung festzustellen. Die Atrophie steht jedoch nicht in direkter Beziehung zum Diabetes. Sie tritt nicht selten bei Ernährungsstörungen und bei kachektischen Tieren im Gefolge zehrender Krankheiten auf. Das Hypothalamus-Hypophysen-System, Thyreoidea, Parathyreoidea sowie die Nebennieren sind normal. Eine fokale Myodegeneratio cordis liegt auch hier vor.

Diskussion

Die ungenügende Sekretion von Insulin bei D.m. ist bei Pflanzenfressern wie z.B. dem Rind und beim Schwein sehr selten [13]. Sie verläuft unter dem Bilde der Azetonämie mit anhaltender Hyperglykämie (über 100 mg% Glukose) und Glukosurie von 1 bis 4% [18]. Als höchste Blutglukosewerte sind 236, 250 bzw. 490 mg% [2, 8, 16] sowie als höchste Uringlukosewerte bis 7% mitgeteilt worden [2]. Glukosekonzentrations-

---

Abb. 1, 2, 3: Kleine Langerhans'sche Inseln, Zellkernpyknose, hydropische Degeneration. HE, 330 ×.

Abb. 4 und 5: Lymphozytäre Insulitis. HE, 330 ×.

Abb. 6: Insel-Sklerose: deutliche, sektorenweise Fibrosierung im Bereich der Inselperipherie (Umkapselung), intrainsuläre Fibrosierung, deutliche katabiotische Prozesse der Inselzellen. Die Pfeile markieren die Inselperipherie. v. G-El. ca. 650 ×.

Abb. 7: Lymphozytäre Pankreatitis mit massiver Destruktion des Azinusgewebes. HE, 330 ×.

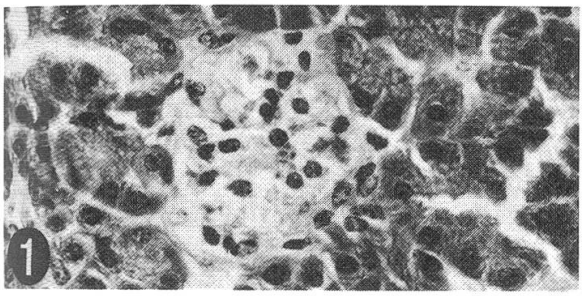
1

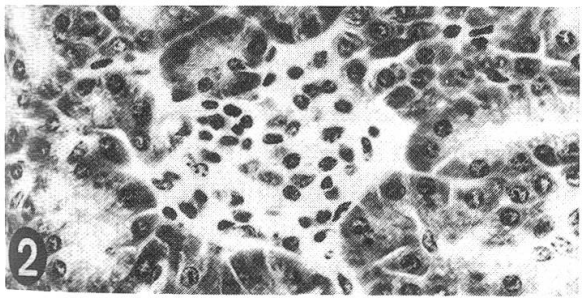
2

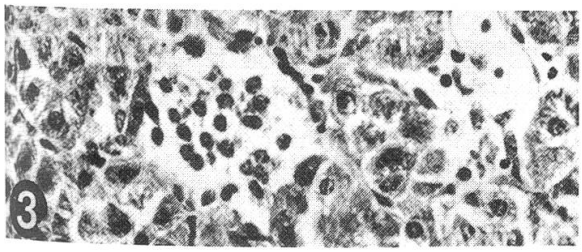
3

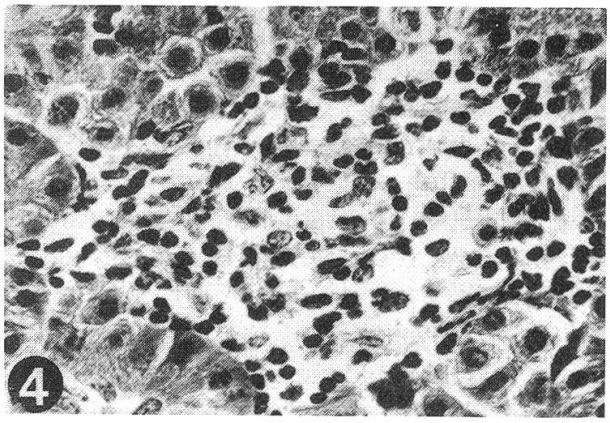
4

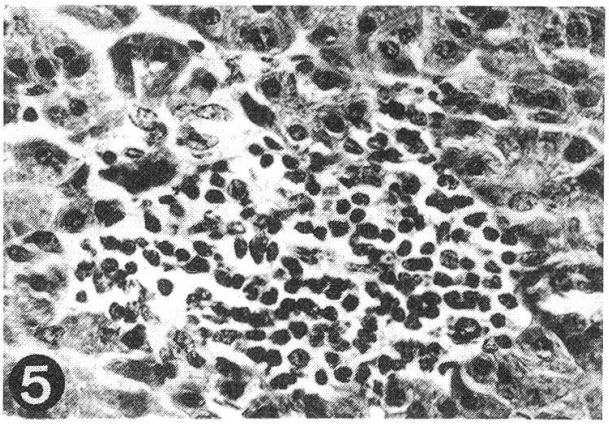
5

6

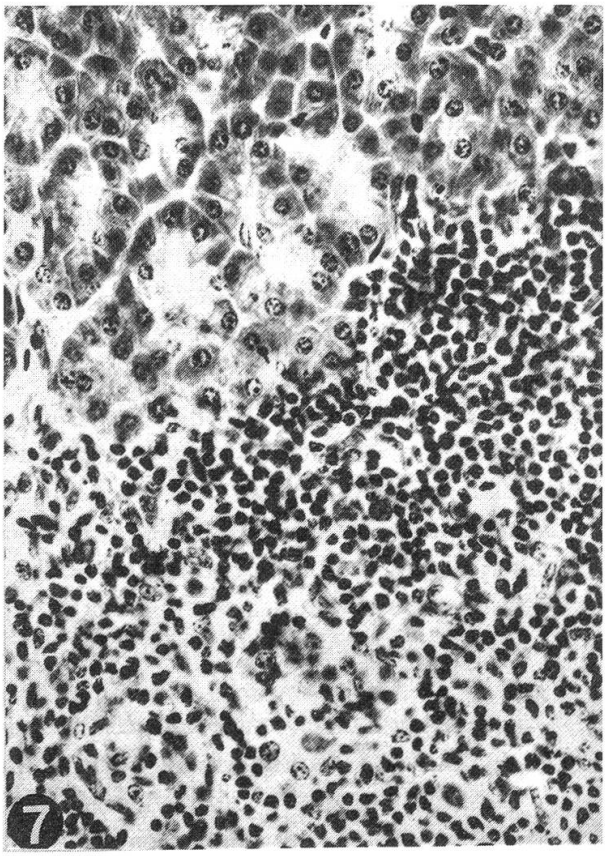
7

werte von 145 mg/100 ml bei einer diabetischen Färse bezeichnen *Phillips et al.* [17] als ungewöhnlich hoch. Die normale Glukosekonzentration im Blutserum geben diese Autoren mit 36–60 mg/100 ml an.

Die Leitsymptome der Zuckerharnruhr wie Polyurie, Polydipsie, Polyphagie und Abmagerung sind beim Rind offenbar nicht immer vorhanden. In unseren Fällen wurde neben progredienter Abmagerung und Polyurie eine Hyperglykämie sowie eine Glukosurie festgestellt, Befunde, welche auf eine diabetische Stoffwechsellage hinweisen.

Der D. m. wird nicht nur durch mangelnde Synthese und Ausschüttung von aktivem Insulin (Diabetes Typ I), sondern auch durch erhöhte Aktivität von Insulininhibitoren oder verstärkte Bildung der Insulinantagonisten (Glukagon, Glukokortikoide, STH, ACTH, TSH), die den Blutglukose-Spiegel erhöhen (Diabetes Typ II), ausgelöst [6]. Neben diesen Faktoren spielt auch die sog. Insulinresistenz eine Rolle [5].

Der Blutserum-Insulinspiegel von Rind Pia ist verglichen mit den Kontrolltieren erniedrigt (Tab. 1). Aufgrund der klinisch-chemischen Parameter der beiden diabetischen Zwillingsrinder sowie der typischen Sektionsbefunde (ausgeprägte Abmagerung, Inanitionsatrophie verschiedener Parenchyme, degenerative Leberverfettung) vermuten wir, dass es sich bei beiden Tieren um den Diabetes Typ I handelte.

Der D. m. wird in der Humanmedizin nach verschiedenen aetiopathogenetischen Gesichtspunkten in einen primären (idiopatischen, spontanen) und einen sekundären (erworbenen) Diabetes eingeteilt.

Für die erste Form sind genetische, umweltbedingte und endogene Faktoren verantwortlich. Die zweite Form entsteht z. B. nach Pankreatektomie, chronischer Pankreatitis, Hämochromatose, Pankreaskarzinom und medikamentös-jatrogen. Die primäre Form entwickelt sich auf der Basis eines absoluten (juveniler Typ I) oder relativen (adulter Typ II: Altersdiabetes) Insulindefizits [12].

Innerhalb der Gruppe spontan diabetischer Patienten besteht eine Beziehung zwischen Vererbung und Krankheitsentwicklung. Diese Korrelation ist beim Menschen leicht erkennbar, seit die Häufung des D. m. in bestimmten Familien über viele Jahre festgestellt wird. In gleicher Weise ist bei bestimmten Inzuchtstämmen von Nagetieren das Auftreten von D. m. gehäuft beobachtet worden. Es wird vermutet, dass auch bei einzelnen diabetischen Hunden genetische Faktoren beteiligt sind [19].

Ob bei unseren Zwillingsrindern genetische Faktoren eine Rolle spielten, bleibt eine offene Frage. Nach *Phillips et al.* [17] trat D. m. bei einer Färse offenbar im Anschluss an eine Hämochromatose auf.

Über die von uns beobachtete Reduktion von Inselzahl und -grösse wurde auch durch andere Autoren berichtet [4, 12]. Ein fast völliger Schwund dieser Organe ist *Barboni* und *Manocchio* [1] aufgefallen. Die bei unserem Fall festgestellte hydropische Degeneration ist mehrmals beim Rind beobachtet worden [1, 4, 12]. Vollständiges Fehlen der insulinbildenden B-Zellen ist bekannt [11]. Das Auftreten von lymphozytärer Infiltration im periinsulären Raum und im Interstitium wurde wiederholt gesehen [1, 4, 11, 12].

Eine eigentliche lymphozytäre Insulitis, wie hier beschrieben, wurde unseres Wissens weder beim Hund noch bei der Katze beobachtet. In vielerlei Hinsicht (Alter, Verlauf) ähneln die hier beschriebenen Pankreasläsionen jenen des juvenilen Diabetes Typ I beim Menschen. Diese Insulitisform soll eine Diabetes-spezifische Veränderung

sein, die überwiegend bei juvenilen Menschen mit kurzem Krankheitsverlauf beobachtet wird [12].

Die Frage, ob die Elterntiere rezessive Gene tragen, bleibt noch offen. Günstigenfalls könnten solche Fälle als Modelle für genetische Studien über die Entstehung eines D.m. dienen.

Unklarheit besteht über die Pathogenese der oben beschriebenen hydropischen Degeneration (HD) und lymphozytären Infiltration. Die HD stellt die wichtigste Inselschädigung beim D.m. des Menschen dar. Die fast ausschliesslich bei Jugendlichen auftretende HD gilt als charakteristisch [20]. Sie wird als morphologischer Ausdruck der erschöpften Inseln gewertet [7]. Die sog. lymphozytäre Infiltration ist offenbar auf eine primär-toxische Schädigung zurückzuführen [7]. Diese Art der zellulären Reaktion, die vorwiegend bei Jugendlichen und Kindern beobachtet wird, soll für eine zellulärgebundene Immunreaktion sprechen [5].

Bei Rindern wurde HD der B-Zellen sowie lymphozytäre Infiltration nach durchgemachter Maul- und Klauenseuche beobachtet [1, 12, 15]. Eine Insulitis, wie die hier beschriebene, ist beim Rind bisher jedoch nicht bekannt.

Was die Erhöhung der Aktivitäten der Lactat-Dehydrogenase (LDH) und der Creatinkinase (CK) anbelangt, sind die Befunde nicht einfach zu interpretieren. Wir nehmen jedoch an, dass diese Enzymerhöhungen mit der Myokarddegeneration (eventuell verbunden mit der Skelettmuskelschädigung und der makroskopisch zu beobachtenden hochgradigen Inanitionsatrophie), und nicht direkt mit dem D.m. in Zusammenhang stehen. Ferner ist zu beachten, dass die Blutentnahme kurze Zeit nach dem Transport der Tiere erfolgte. Es wäre daher denkbar, dass die beobachtete Erhöhung der Enzymaktivitäten auf den Transportstress zurückzuführen ist.

Zusammenfassung

Nach einer Übersicht über die bis jetzt veröffentlichten Angaben zum Diabetes beim Rind wird über zwei eigene Fälle von spontanem Diabetes mellitus bei zweieiigen weiblichen Zwillingsrindern berichtet. Im Vordergrund der klinischen Erscheinungen standen rapide Abmagerung, Polyurie, permanente Hyperglykämie, Glukosurie und Ketonurie. Pathologisch-anatomisch sind hydropische Degeneration der B-Zellen, Inselatrophie und -sklerose, lymphozytäre Insulitis, lymphozytäre Infiltration und Verfettung des exokrinen Pankreas-Drüsengewebes festzustellen. Diese Läsionen entsprechen denjenigen des diabetischen Hundes und haben Ähnlichkeit mit dem juvenilen Diabetes des Menschen.

Résumé

Après un aperçu des données publiées jusqu'à présent concernant le diabète chez le bovin, il sera décrit 2 cas de diabète sucré spontané rencontré chez 2 génisses fausses jumelles. Les symptômes cliniques principaux étaient: un amaigrissement rapide, une polyurie, une hyperglycémie permanente, une glucosurie et une cétonurie. Du point de vue anatomo-pathologique, nous avons constaté une dégénérescence hydropique des cellules B, une atrophie et une sclérose des îlots, une insulite lymphocytaire, une infiltration lymphocytaire et une accumulation de graisse dans le tissu glandulaire du pancréas exocrine. Ces lésions correspondent à celles du chien diabétique et présentent des similitudes avec celles observées lors de diabète juvénile chez l'homme.

Riassunto

Nella presente nota si passano in rassegna i dati bibliografici concernenti il diabete nei bovini, quindi si descrivono due casi di diabete mellito spontaneo in bovini gemelli biovulari di sesso femminile. Il quadro clinico era dominato da rapido dimagramento, poliuria, iperglicemia permanente, glicosuria e chetonuria. Istologicamente sono state osservate le seguenti lesioni: degenerazione idropica delle cellule beta del pancreas endocrino, atrofia e sclerosi delle isole di Langerhans, insulite linfocitaria e steatosi del tessuto ghiandolare del pancreas esocrino. Queste lesioni corrispondono a quelle del diabete nel cane e presentano analogie con quelle del diabete giovanile dell'uomo.

Summary

Published data on bovine diabetes are reviewed briefly. Two own cases in dichorial female Simmental-Red Holstein twin heifers are presented in detail. Clinically they showed rapid emaciation, polyuria with glycosuria and ketonuria, and hyperglycemia. Morphologically the islets of Langerhans were atrophied and fibrotic with accompanying lymphocytic inflammation. B cells showed hydropic degeneration. Fat accumulation and lymphocytic infiltration occurred within the exocrine tissue. The described changes are comparable to those in canine diabetes and have similarities to juvenile diabetes in man.

Verdankung

Der Abteilung für Wiederkäuer und ambulatorischen Klinik (Prof. Dr. J. Martig) sind wir für die Überlassung der klinischen und Laboratoriumsdaten zu Dank verpflichtet.

Literaturverzeichnis

[1] *Barboni E. und Manocchio I.:* Arch. vet. ital. *13,* 477–489 (1962). – [2] *Beijers J. A.:* Tijdschr. Diergeneesk. *67,* 53–70 (1940). – [3] *Brunk R.:* Spontandiabetes bei Tieren. In: Dörzbach E.: Handb. exp. Pharmakol. 22/I, Berlin–Heidelberg–New York (Springer) (1971). – [4] *Christensen N. O. und Schambye P.:* Nord. Vet.-Med. *2,* 863–900 (1950). – [5] *Cottier H.:* Pathogenese. Band I, S. 933–951, Berlin–Heidelberg–New York (Springer), (1980). – [6] *Dämmrich K. und Loppnow H.:* Pathologie des Kohlenhydratstoffwechsels. In: Stünzi H. und Weiss E.: Allgemeine Pathologie, 7. Aufl., S. 197–201, Berlin und Hamburg (Parey) (1982). – [7] *Fassbender H. G.:* Das Inselorgan. In: Kaufmann E. und Staemmler M.: Lehrbuch der speziellen pathologischen Anatomie, 11. und 12. Aufl., Bd. I, S. 1563–1574, Berlin (Walter de Gruyter & Co.) (1956). – [8] *Foy J. P.:* Nederl. Indi. Bladen Diergeneesk. *52,* 195–202 (1940). – [9] *Gärtner K.:* Der spontane Diabetes mellitus bei Haustieren. In: Pfeiffer E. F.: Handbuch des Diabetes mellitus. I. Aufl., S. 771–795, München (Lehmanns Verlag) (1969). – [10] *Herberg L.:* Pharmakotherapie *3,* 63–69 (1980). – [11] *Kaneko J. J. and Rhode E. A.:* J. Amer. vet. med. Ass. *144,* 367–373 (1964). – [12] *Klöppel G.:* Das Inselsystem beim Diabetes mellitus. In: Doerr W., Seiffert G. und Uehlinger E.: Spezielle pathologische Anatomie, Bd. 14/I, S. 567–606, Berlin–Heidelberg–New York (Springer) (1981). – [13] *Kolb E.:* Biochemie und Pathobiochemie der Haustiere. S. 123–127 Leipzig (S. Hirzel) (1980). – [14] *Pauluzzi L.:* Clin. vet. (Milano) *86,* 113–129 (1963). – [15] *Pedini B.:* Vet. ital. *11,* 739–789 (1960). – [16] *Pedini B., Avellini G., Morettini B. und Comodo N.:* Atti Soc. ital. Sci. vet. *16,* 443–451 (1963). – [17] *Phillips R. W.; Knox K. L., Pierson R. E. and Tasker J. B.:* Cornell vet. *61,* 114–124 (1971). – [18] *Rosenberger G. und Gründer H. D.:* Entzündung, Entartung und Geschwülste der Bauchspeicheldrüse. In: Rosenberger G.: Krankheiten des Rindes. S. 379, Berlin und Hamburg (Parey) (1970). – [19] *Spiegel E. I.:* Endokrine Krankheiten des Hundes. S. 96–142, Berlin und Hamburg (Parey) (1982). – [20] *Weichselbaumm A.:* Sitz. Ber. Akad. Wiss. Wien. Math.-naturw. Kl./Abt. III, *117,* 211 (1908).

Manuskripteingang: 4. Juni 1986