Narkosezwischenfall beim Ferkel

Autor(en): **Koch, W.**

Objekttyp: **Article**

Zeitschrift: **Schweizer Archiv für Tierheilkunde SAT : die Fachzeitschrift für Tierärztinnen und Tierärzte = Archives Suisses de Médecine Vétérinaire ASMV : la revue professionnelle des vétérinaires**

Band (Jahr): **128 (1986)**

PDF erstellt am: **28.05.2024**

Persistenter Link: https://doi.org/10.5169/seals-592426

Nutzungsbedingungen

Die ETH-Bibliothek ist Anbieterin der digitalisierten Zeitschriften. Sie besitzt keine Urheberrechte an den Inhalten der Zeitschriften. Die Rechte liegen in der Regel bei den Herausgebern.
Die auf der Plattform e-periodica veröffentlichten Dokumente stehen für nicht-kommerzielle Zwecke in Lehre und Forschung sowie für die private Nutzung frei zur Verfügung. Einzelne Dateien oder Ausdrucke aus diesem Angebot können zusammen mit diesen Nutzungsbedingungen und den korrekten Herkunftsbezeichnungen weitergegeben werden.
Das Veröffentlichen von Bildern in Print- und Online-Publikationen ist nur mit vorheriger Genehmigung der Rechteinhaber erlaubt. Die systematische Speicherung von Teilen des elektronischen Angebots auf anderen Servern bedarf ebenfalls des schriftlichen Einverständnisses der Rechteinhaber.

Haftungsausschluss

Alle Angaben erfolgen ohne Gewähr für Vollständigkeit oder Richtigkeit. Es wird keine Haftung übernommen für Schäden durch die Verwendung von Informationen aus diesem Online-Angebot oder durch das Fehlen von Informationen. Dies gilt auch für Inhalte Dritter, die über dieses Angebot zugänglich sind.

Ein Dienst der *ETH-Bibliothek*
ETH Zürich, Rämistrasse 101, 8092 Zürich, Schweiz, www.library.ethz.ch

http://www.e-periodica.ch

Schweiz. Arch. Tierheilk. *128*, 609–610, 1986

Aus der Praxis – Für die Praxis

Narkosezwischenfall beim Ferkel

W. Koch[1]

Beim Kastrieren eines ca. 12 kg schweren Ferkels eröffnete ein Bauer ungewollterweise eine Skrotalhernie, so dass Därme aus der Schnittwunde drangen. Dies war der Grund, tierärztliche Hilfe in Anspruch zu nehmen. Im gleichen Wurf befand sich noch ein weiteres, etwas schwereres Ferkel mit Hodenbruch.

Das Tier mit der eröffneten Bauchhöhle wurde mit 0,3 ml Stresnil und 0,9 ml Hypnodil in der Mischspritze intravenös anästhesiert. Gleichzeitig erhielt das zweite Ferkel mit Hernie die entsprechende Dosis (1 ml Stresnil und 3 ml Hypnodil) intraperitoneal appliziert.

---

[1] Adresse: Dr. W. Koch, Tierarzt, Schärrüti, CH-6276 Hohenrain

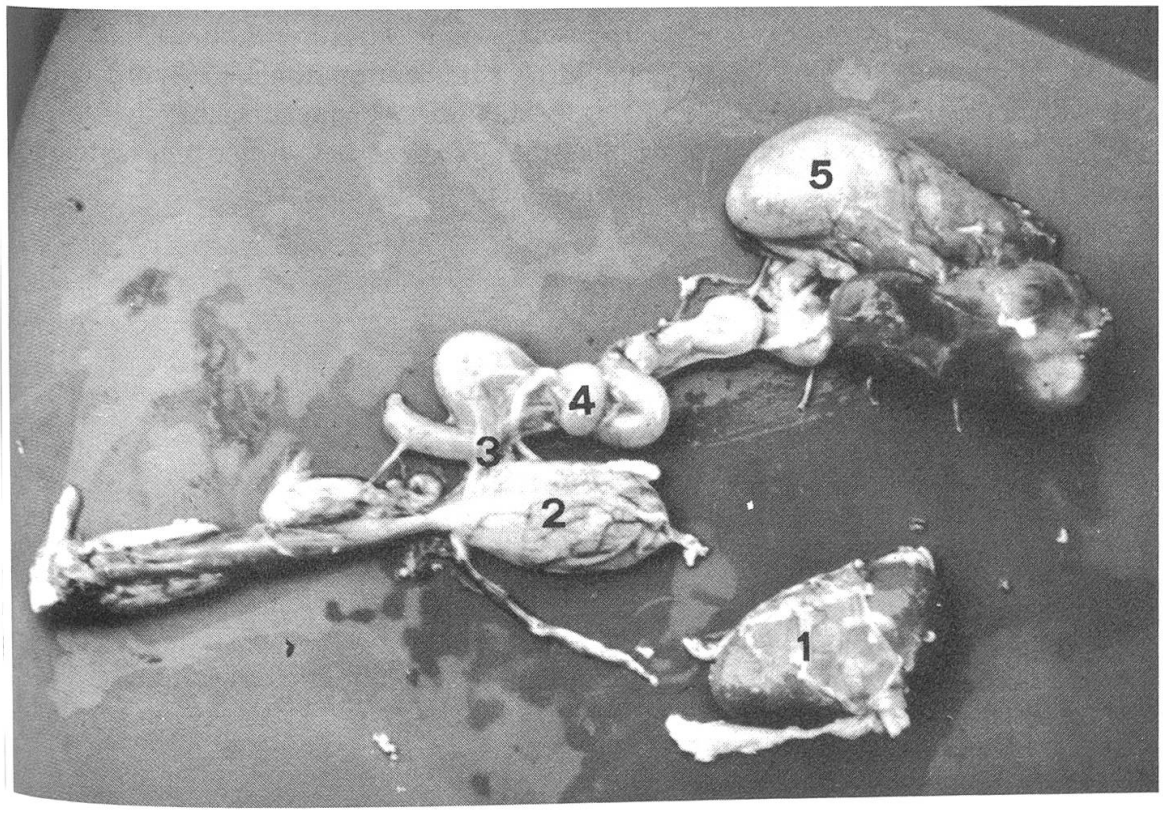

Abb. 1 Linke Niere, 2 Harnblase, 3 Atresie des rechten Ureters, 4 aufgetriebene Partie des rechten Ureters, 5 rechte Niere.

Beide Operationen wurden anschliessend lege artis durchgeführt. Auffallend war, dass das zweite Ferkel sehr schnell auf die Anästhesie ansprach und in tiefen Schlaf verfiel. Die Atmung war flach, aber regelmässig.

Am Abend meldete der Besitzer, dass dieses zweite Ferkel nicht mehr erwacht sei.

Sektionsbefund

Die daraufhin verlangte Sektion ergab eine Atresie des rechten Ureters unmittelbar vor der Einmündung in die Harnblase. Die grösste Strecke dieses rechten Harnleiters war hochgradig dilatiert (bleistiftdick) und geschlängelt und das rechte Nierenbecken ballonartig (ca. 5 cm Durchmesser) aufgetrieben. Das Parenchym der rechten Niere schien makroskopisch von Mikrozysten durchsetzt (Hydronephrose). Das Sektionsbild wurde fotografisch festgehalten (Abb.) und anschliessend vom Institut für Veterinärpathologie Zürich bestätigt.

Die Sektion zeigte, weshalb das Ferkel die Narkose nicht überlebte: scheinbar war es infolge der Missbildung des rechten Ureters und Schädigung der rechten Niere nicht in der Lage, die Narkotika innert nützlicher Frist auszuscheiden.

Schlussbemerkung

Viele Schweinehalter und selbst Tierärzte fürchten solche «Narkosezwischenfälle» beim Schwein und führen daher Operationen entweder gar nicht oder dann unter Missachtung der Vorschriften des Tierschutzgesetzes ohne Anästhesie durch.

Wenn mehr derartige Zwischenfälle durch eine Sektion abgeklärt würden, liesse sich wahrscheinlich bei vielen davon zeigen, dass die Abgangsursache nicht bei der Narkose (Narkotikum, Dosierung, Applikation), sondern bei vorher nicht erkannten pathologischen Zuständen der betreffenden Tiere zu suchen ist.

Manuskripteingang: 21. August 1986