Zeitschrift: Schweizer Archiv für Tierheilkunde SAT : die Fachzeitschrift für Tierärztinnen und Tierärzte = Archives Suisses de Médecine Vétérinaire ASMV : la revue professionnelle des vétérinaires

Herausgeber: Gesellschaft Schweizer Tierärztinnen und Tierärzte

Band: 128 (1986)

Artikel: Zur Pathologie des primären Lungenkarzinoms beim Rind

Autor: Tontis, A. / Zwahlen, R.

DOI: https://doi.org/10.5169/seals-592709

Nutzungsbedingungen

Die ETH-Bibliothek ist die Anbieterin der digitalisierten Zeitschriften auf E-Periodica. Sie besitzt keine Urheberrechte an den Zeitschriften und ist nicht verantwortlich für deren Inhalte. Die Rechte liegen in der Regel bei den Herausgebern beziehungsweise den externen Rechteinhabern. Das Veröffentlichen von Bildern in Print- und Online-Publikationen sowie auf Social Media-Kanälen oder Webseiten ist nur mit vorheriger Genehmigung der Rechteinhaber erlaubt. Mehr erfahren

Conditions d'utilisation

L'ETH Library est le fournisseur des revues numérisées. Elle ne détient aucun droit d'auteur sur les revues et n'est pas responsable de leur contenu. En règle générale, les droits sont détenus par les éditeurs ou les détenteurs de droits externes. La reproduction d'images dans des publications imprimées ou en ligne ainsi que sur des canaux de médias sociaux ou des sites web n'est autorisée qu'avec l'accord préalable des détenteurs des droits. En savoir plus

Terms of use

The ETH Library is the provider of the digitised journals. It does not own any copyrights to the journals and is not responsible for their content. The rights usually lie with the publishers or the external rights holders. Publishing images in print and online publications, as well as on social media channels or websites, is only permitted with the prior consent of the rights holders. Find out more

Download PDF: 08.07.2025

ETH-Bibliothek Zürich, E-Periodica, https://www.e-periodica.ch

Schweiz. Arch. Tierheilk. *128*, 633–644, 1986

Aus dem Institut für Tierpathologie (Prof. Dr. H. Luginbühl) der Universität Bern

Zur Pathologie des primären Lungenkarzinoms beim Rind
(Beschreibung von 16 Fällen)

A. Tontis und R. Zwahlen[1]

Einleitung

Primäre Lungenkarzinome gehören zu den häufigsten bösartigen Tumorerkrankungen des adulten Menschen. Im Verlaufe der letzten 50 Jahre war eine massive Zunahme dieser Erkrankung zu beobachten, was vorwiegend auf veränderte Lebensgewohnheiten und Umweltbedingungen zurückgeführt wird [20]. Im veterinärmedizinischen Bereich sind primäre Lungentumoren jedoch selten, was auch in der kleinen Zahl publizierter Arbeiten zum Ausdruck kommt. Während Lungenkarzinome beim Karnivoren zwar in geringer Anzahl, aber dennoch regelmässig beobachtet werden können [28], sind sie beim Rind ausgesprochen selten [1].

In der uns zugänglichen Literatur (verschiedene Monographien und allgemeine Tumorstatistiken) konnten wir insgesamt 152 primäre Lungenkarzinome beim Rind auffinden.

[Übersichten und Literatur: 1, 2–6, 9, 14, 17, 19, 22, 23, 27, 29, 31, 32, 35.]

In den Jahren 1969–1983 beobachteten wir im Untersuchungsgut unseres Institutes 16 primäre Lungenkarzinome beim Rind. Sie lieferten die Grundlage der vorliegenden Arbeit.

Material und Methoden

Die untersuchten Organteile stammten in 11 Fällen aus fleischbeschaulichem Untersuchungsmaterial des hiesigen Veterinär-bakteriologischen Instituts, in 4 Fällen aus Direkteinsendungen von Tierarztpraxen und in einem Fall aus dem Schlachthof Bern. Nach der makroskopischen Beurteilung wurden Organstücke in 4% Formalin fixiert, routinemässig aufgearbeitet, und die Gewebeschnitte mit Hämatoxylin-Eosin (HE) gefärbt.

Resultate

Die Kasuistik der 16 primären Lungenkarzinome ist aus der Tabelle 1 ersichtlich. Anamnestische Angaben fehlten beim Fall 12, genaue Altershinweise waren beim Fall 15 nicht erhältlich.

[1] Adresse: Dr. A. Tontis und Dr. R. Zwahlen, Postfach 2735, CH-3001 Bern

Tabelle 1: 16 primäre Lungenkarzinome beim Rind

Fall-Nr. Rasse Alter	Klinische Erscheinungen	Makroskopische Befunde	Histopathologische Diagnose	Metastasenbildung
1 Si 7 J.	Chronische respiratorische Erkrankung, zuletzt verstärkter Husten. Schlachtung.	Grobknotige Proliferationen von 6–36 cm ∅ in allen Lappen, vergrösserte Lungenlymphknoten.	Kleinzelliges anaplastisches Karzinom (lymphozytenähnlicher Typ).	Lungenlymphknoten
2 Br. 14 J.	Progrediente Abmagerung, 8½ Monate trächtig, Schlachtung.	Multiple, meist peripher lokalisierte Knoten von 1½ cm ∅. Stark vergrösserte Lungen- und Portallymphknoten. Leberknoten.	Kleinzelliges anaplastisches Karzinom (fusiformer Typ).	Lungen- und Portallymphknoten, Leber.
3 Br. 10 J.	Chronische respiratorische Erkrankung. Abmagerung. Vor der Schlachtung Atemnot.	Meist peripher gelegene multiple Knoten von 2 cm ∅. Die regionalen Lymphknoten fehlen.	Epidermoides (verhorntes) Plattenepithelkarzinom.	Keine
4 Si. 10 J.	Herz- und Kreislaufschwäche (chronische Endokarditis valvularis), anfallsweise starker Husten, Schlachtung.	Ein ca. 10 cm grosser Knoten im Bereich des Bronchus trachealis (s. apicalis dexter). Der gelbe Knoten war zum Teil krümelig und nach aussen unregelmässig begrenzt. Lobuläre pneumonische Veränderungen.	Epidermoides (verhorntes) Plattenepithelkarzinom.	Keine
5 Si. 6 J.	Chronische Pneumonie mit akutem Schub, Behandlung ohne Erfolg, Schlachtung.	Mehrere Knoten bis 1½ cm ∅. Chronische pneumonische Veränderungen.	Anepidermoides (nichtverhorntes) Plattenepithelkarzinom.	Keine
6 Si. × RH 9½ J.	Seit Wochen Apathie, Inappetenz, Anorexie, Fieberschübe, Schlachtung.	Multiple, peripher lokalisierte Knoten von 1 bis 2 cm ∅, lobuläre eitrige Bronchopneumonie. Vergrösserte Lungenlymphknoten; Leberknoten.	Anepidermoides (nichtverhorntes) Plattenepithelkarzinom.	Lungenlymphknoten, Leber.
7 Br. 8 J.	Gekalbt, allmählicher Leistungsabfall, Verdacht auf chronische Hepatitis, Schlachtung.	Multiple Knoten von 2 bis 3 cm ∅, meist subpleural gelegen. Leber- und Nierenknoten.	Anepidermoides (nichtverhorntes) Plattenepithelkarzinom.	Lungenlymphknoten, Leber und Nieren.
8 Si. 9 J.	Chronische Pneumonie, behandelt ohne Erfolg, Schlachtung.	Multiple Knoten von 1 bis 2 cm ∅, lobuläre pneumonische Veränderungen, vergrösserte Lungenlymphknoten, Knoten am Zwerchfell.	Papilläres Adenokarzinom.	Lungenlymphknoten, Zwerchfell.
9 Si. 9 J.	Chronische Pneumonie, rapide Abmagerung, Schlachtung.	Grosse knotige Gebilde mit eitrigen Einschmelzungen, vergrösserte Lungenlymphknoten.	Papilläres Adenokarzinom (mit lokaler squamöser Differenzierung).	Lungenlymphknoten
10 Si. 7 J.	Chronische Pneumonie, Lungengeräusche, Thoraxschmerzen, Leistungsabfall, Behandlung ohne Erfolg, Schlachtung.	Multiple, dichtliegende, z. T. konfluierende Knoten bis 2 cm ∅, lobuläre pneumonische Veränderungen, vergrösserte Lungenlymphknoten.	Papilläres Adenokarzinom.	Lungenlymphknoten
11 Si. × RH 7 J.	Seit längerer Zeit erkrankt, verstärkte Atmung, in der letzten Zeit rapide Abmagerung, Schlachtung.	Multiple über die ganze Lunge verteilte Knoten von 1 bis 2 cm ∅, vergrösserte Lungenlymphknoten, Leber- und Nierenknoten.	Azinöses Adenokarzinom (mit lokaler squamöser Differenzierung).	Lungenlymphknoten, Leber und Nieren.
12		Multiple Knoten von 1 bis 2 cm ∅, vergrösserte Lungenlymphknoten.	Azinöses Adenokarzinom.	Lungenlymphknoten
13 Br. 12 J.	Asthmaverdacht, Dyspnoe, Mastitis, Geburt vor zwei Monaten, rapide Abmagerung, Schlachtung.	Multiple Knoten von 1 bis 2 cm ∅.	Tubulo-azinöses Adenokarzinom.	Keine
14 Br. 10 J.	Schlechte Milchleistung, rapide Abmagerung, Schlachtung.	Multiple über die ganze Lunge verteilte Knoten von 1 bis 1½ cm ∅, vergrösserte Lungen- und Darmlymphknoten; Leberknoten.	Tubulo-azinöses Adenokarzinom (mit lokaler fusiformer Zelldifferenzierung).	Lungen- und Darmlymphknoten, Leber.
15 Si. adult	Extremer Gewichtsverlust, Atembeschwerden, Schlachtung.	Mehrere, meist peripher lokalisierte Knoten bis 2 cm ∅, vergrösserte Lungenlymphknoten.	Tubulo-azinöses Adenokarzinom.	Lungenlymphknoten
16 Si. 5 J.	Starker Husten, Schmerzen im Thorax; Hämothorax, Behandlung ohne Erfolg, Schlachtung.	Multiple bis 1½ cm ∅ Knoten, z. T. arrodiert, schwartenartige Verdickung der Pleura pulmonalis, linksseitiger Hämothorax, vergrösserte Lungen- und Nierenlymphknoten.	Tubulo-azinöses Adenokarzinom.	Lungen- und Nieren-Lymphknoten.

Si. = Simmentaler, Br. = Braunvieh, Si. × RH = Simmentaler-Redholstein-Kreuzung

Makroskopische Befunde

Die im Durchmesser meist 1–10 cm grossen Tumorknoten (Tab. 1) wiesen eine braun- bis ockergelbe Farbe auf. Die neoplastischen Herde traten multipel auf und waren, mit Ausnahme des Falles 4, peripher in den Lungenlappen lokalisiert. Sie wölbten sich meist nur wenige Millimeter über die Lungenoberfläche hervor; die Ausnahme bildete der Fall 1 mit exophytischem Wachstum von knollenartigen Proliferationen mit 6–36 cm Durchmesser. Die Konsistenz der rundlichen Knoten war im Vergleich zum normalen Lungengewebe erhöht. Die Begrenzung war teils deutlich und kapselähnlich, teils eher unscharf. In vier Fällen lagen zusätzliche pneumonische Veränderungen mit eitrigen Einschmelzungen vor (s. Abb. 2).

Histologische Befunde

Wir haben versucht, unsere Fälle histologisch nach den Richtlinien der WHO-Klassifikation zu benennen [31]. Da Architektur und Zytologie meist stark variieren, müssen immer mehrere Stellen eines Tumors mikroskopisch untersucht werden [28]. Die Klassifikation soll sich nach dem *vorherrschenden Zelltyp* und der *Gewebearchitektur* richten [25, 31].

Dabei kamen wir zu folgender Einteilung:

1. *Kleinzelliges, anaplastisches Karzinom* (lymphozytenähnlicher und fusiformer Typ).
2. *Plattenepithelkarzinom* (epidermoider und anepidermoider Typ).
3. *Adenokarzinom* (papillärer, azinöser und tubulo-azinöser Typ).

Abb. 1 Querschnitt durch einen abgekapselten Tumorknoten (unverhorntes Plattenepithelkarzinom); vgl. Abb. 6 (Fall 6)

Abb. 2 Tumorkonglomerate mit eitrigen Einschmelzungsherden (papilläres Adenokarzinom); vgl. Abb. 8 (Fall 8)

Abb. 3 Kleinzelliges, anaplastisches Karzinom (lymphozytenähnlicher Typ), HE. Mittlere Vergrösserung (Fall 1)

Abb. 4 Kleinzelliges anaplastisches Karzinom (fusiformer Typ), HE. Mittlere Vergrösserung (Fall 2)

Abb. 5 Verhorntes Plattenepithelkarzinom: unregelmässig gestaltete Trabekel umschliessen Konglomerate verhornter Zellen (V). *Oben:* Detailvergrösserung: Epidermisähnliche Plattenepithelzellverbände (PE), bedeckt von einer Schicht verhornter Zellen (V.) HE. Schwache und starke Vergrösserung (Fall 4)

Abb. 6 Unverhorntes, mässig ausdifferenziertes Plattenepithelkarzinom. HE. Starke Vergrösserung (Fall 7)

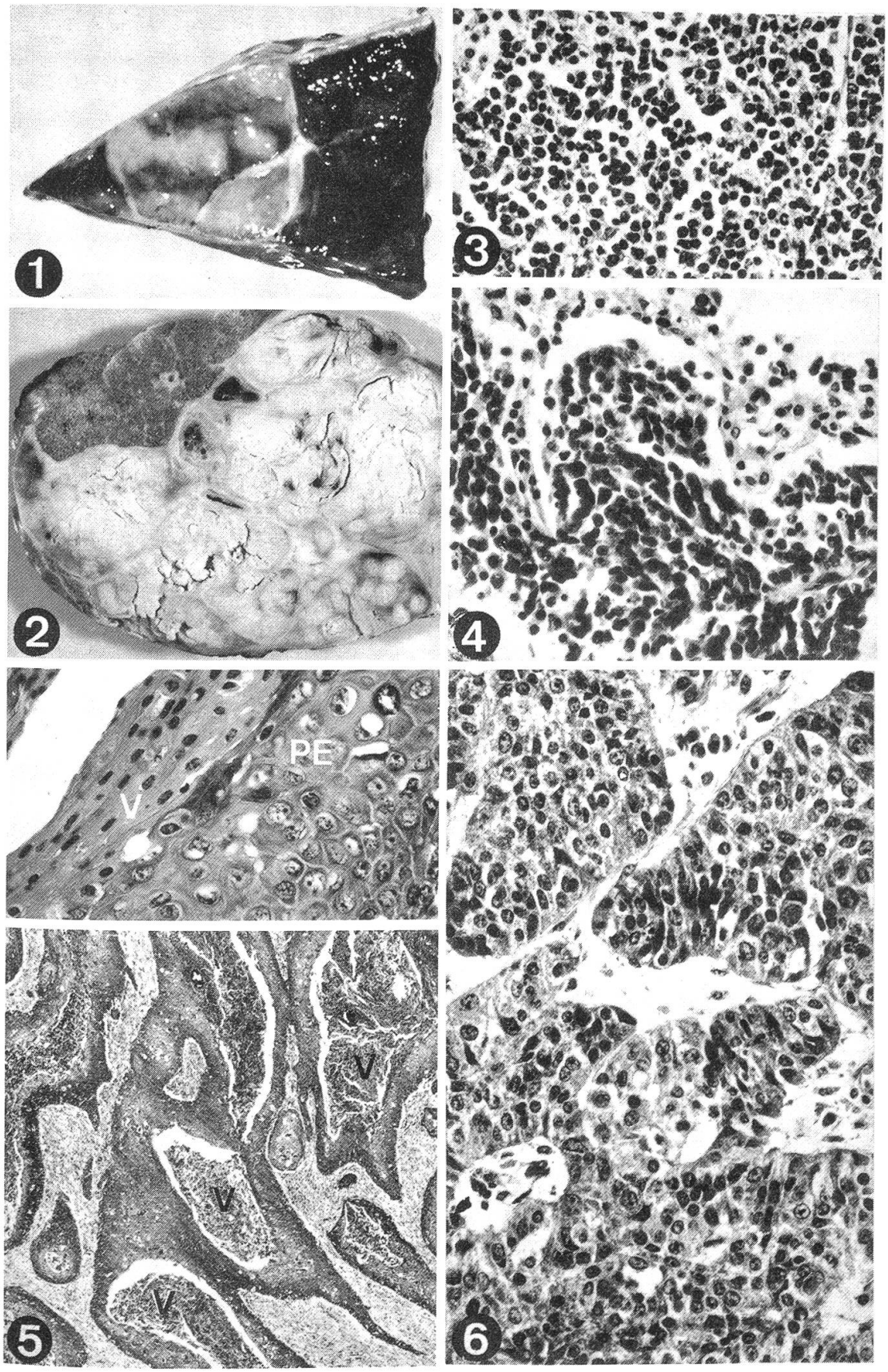
1
2
3
4
PE
V
V
V
V
5
6

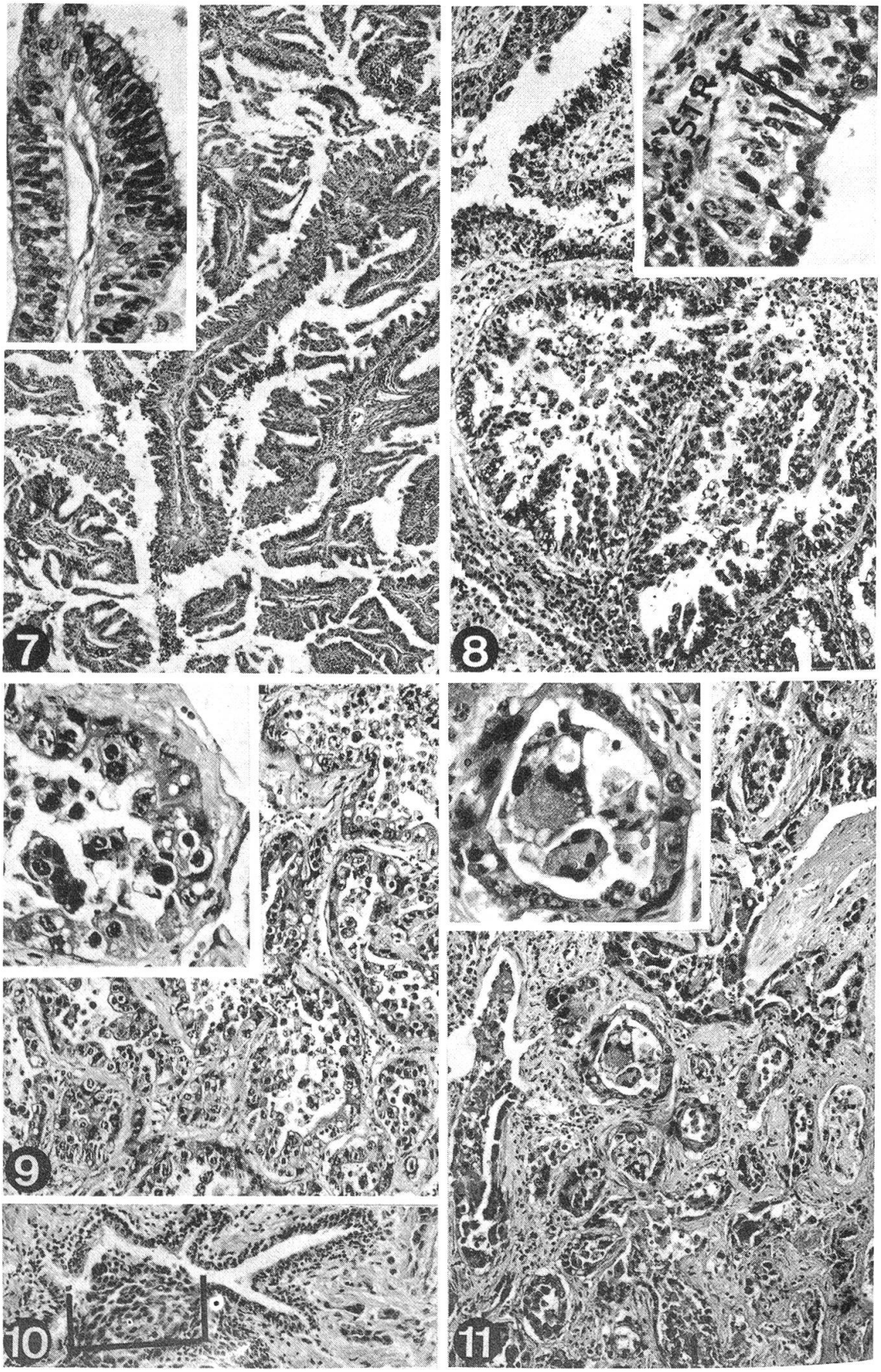
STR
7
8
9
10
11

1. Kleinzelliges, anaplastisches Karzinom

a) *Lymphozytenähnlicher Typ* (Fall 1)

Die Zellproliferationen sind gleichförmig aufgebaut, mit Anordnung der Tumorzellen in lockeren Gruppen, Inseln oder Verbänden. Dies verleiht dem neoplastischen Gewebe ein homogenes Aussehen (Abb. 3). Die Zellen sind in der Regel klein, *lymphozytenähnlich,* mit einem hyperchromatischen runden Kern. Das Zytoplasma ist spärlich ausgebildet und schlecht begrenzt. Das Stroma ist wenig ausgebildet und enthält nur vereinzelte Blutgefässe.

b) *Fusiformer Typ* (Fall 2)

Bei der zweiten Variante des anaplastischen Karzinoms haben die Zellen einen länglichen, fusiformen und chromatinreichen Kern (Abb. 4). Diese länglichen, eiförmigen oder spindelförmigen Zellen werden auch mit Haferkörnern verglichen und deshalb im englischen Sprachgebrauch als «oat cell-carcinoma» bezeichnet [16, 24]. Beide Tumortypen sind durch eine ausgeprägte Invasionstendenz gekennzeichnet.

2. Plattenepithelkarzinom (verhornt, unverhornt)

a) *Epidermoides (verhorntes) Plattenepithelkarzinom* (Fälle 3 und 4)

Bei dieser Gruppe handelt es sich um meist gut ausdifferenzierte Tumoren mit geschichtetem Plattenepithel von epidermisähnlichem Aufbau. Die grossen, polygonalen Tumorzellen besitzen einen bläschenförmigen, runden bis ovalen Kern mit reichlich Zytoplasma. Oft findet man verhornte, parakeratotische Zellbezirke (Abb. 5). Die Zellproliferationen sind zungen- oder zapfenförmig, teils auch trabekulär angeordnet. Die begleitende Bindegewebszubildung lässt beim Fall 4 die Charakterisierung «szirrhös» zu.

Abb. 7 Gut ausdifferenziertes, papilläres Adenokarzinom. Das Epithel der Papille *oben links* gleicht dem normalen, mehrreihigen Zylinderepithel eines Bronchus. HE. Schwache und starke Vergrösserung (Fall 8)

Abb. 8 Wenig ausdifferenziertes, papilläres Adenokarzinom mit unregelmässig geformten Papillen. Ausschnittvergrösserung *oben rechts:* Deutliche Zell- und Kernatypien (|——| : Epithel verbreitert, STR: Stroma). HE. Schwache und starke Vergrösserung (Fall 9)

Abb. 9 Azinöses Adenokarzinom, Ausschnittvergrösserung *oben links:* Ausgeprägte Zell- und Kernatypien. HE. Mittlere und starke Vergrösserung (Fall 12)

Abb. 10 Das normale Zylinderepithel dieses kleinen Bronchus wird durch neoplastische Zellwucherungen zerstört (eingerahmtes Gebiet). HE. Mittlere Vergrösserung (Fall 13)

Abb. 11 Tubulo-azinöses Adenokarzinom. Auskleidung der Lumina mit unregelmässigen, kubischen Epithelzellen. Deutlicher Pleomorphismus von Kernen und Zytoplasma. Ausschnittvergrösserung *oben links:* Konglomerate von bizarren, riesenzellartigen Tumorzellen im Tubuluslumen. HE. Mittlere und starke Vergrösserung (Fall 16)

b) *Anepidermoides (unverhorntes) Plattenepithelkarzinom* (Fälle 5, 6, 7)

Dieser Tumor ist weniger gut ausdifferenziert. Obschon man hie und da einzelne verhornte Zellen antrifft, fehlt eine ausgesprochene Keratinisierung. Interzellularbrükken konnten sowohl in epidermoiden, als auch in anepidermoiden Plattenepithelkarzinomen nachgewiesen werden. Nekrotische Stellen mit azidophilen Zellen, aber auch Bindegewebszubildung (szirrhöse Bezirke) können beobachtet werden. Tumoremboli in Lymphgefässen sind häufig, Tumorzelleninvasion in die Alveolen kann regelmässig festgestellt werden.

3. Adenokarzinom

Bei dieser inhomogenen Tumorgruppe handelt es sich um Neubildungen von drüsiger oder adenomatös-papillärer Struktur, die man je nach *Wachstumsform* und *Zelldifferenzierung* in papilläre, azinöse und tubulo-azinöse Typen einteilen kann. Die eindeutige Klassifizierung kann recht schwierig sein, da die Übergänge zwischen den drei Subtypen als fliessend zu bezeichnen sind.

a) *Adenokarzinom vom papillären Typ* (Fälle 8, 9, 10)

Die Bildung von papillären und adenomatösen Gewebsformationen, welche kleine und grössere, z. T. unregelmässige tubulusähnliche Hohlräume auskleiden, sind charakteristisch für diesen Tumortyp (Abb. 7 und 8). Das Epithel der papillären Strukturen ist meist zylindrisch-mehrschichtig und von unterschiedlichem Differenzierungsgrad. Beim Fall 9 wurde zudem eine Plattenepithelmetaplasie beobachtet.

b) *Adenokarzinom vom azinösen Typ* (Fälle 11, 12)

Das Zellbild beider Fälle ist durch Anaplasie mit ausgesprochenen Zell- und Kernatypien gekennzeichnet. Die Azini sind unterschiedlich gross und unregelmässig gestaltet, sie werden durch ein unregelmässiges, meist kubisches Epithel ausgekleidet (Abb. 9). Die Zellgrenzen sind kaum mehr zu erkennen; die Lumina der Azini enthalten grosse, teils bizarre Tumorzellen. Die ovalen bis runden Zellkerne sind chromatinreich; das Zytoplasma enthält grosse, optisch leere Vakuolen (v. a. Fall 12). Beim Fall 11 liegt gebietsweise eine Plattenepithelmetaplasie des Drüsenepithels vor.

c) *Adenokarzinom vom tubulo-azinösen Typ* (Fälle 13, 14, 15, 16)

Die vier Fälle dieser Gruppe zeigen einen tubulo-azinären Aufbau mit beträchtlichem Zellpleomorphismus und verschiedenen Entdifferenzierungsgraden (Abb. 11). Die vielfach unregelmässig geformten, meist englumigen Tubuli und Azini sind von einem unregelmässigen, flachen bis kubischen Epithel ausgekleidet, dessen Zellkerne rund bis oval und chromatinreich sind. Ausgedehnte Nekrosen sind häufig, das Tumorstroma ist oft szirrhös. Dystrophische Verkalkungsherde und metaplastisches, osteoides Gewebe können ebenfalls festgestellt werden. Bronchioli können fokal neoplastische Bezirke mit Metaplasie aufweisen (Abb. 10). Die Metastasen in den Lungenlymphknoten enthalten unregelmässig geformte, landkartenähnliche Nekroseherde mit Keratinschollen und fokaler, dystrophischer Verkalkung.

Diskussion

Die Lungenkarzinome des Menschen haben in den letzten Dekaden eine erschrekkende Zunahme erfahren. Sie stellen eine signifikante Todesursache beim Mann, in zunehmendem Masse auch bei der Frau dar [21]. Sie können, nach abnehmender Häufigkeit, in folgende Gruppen eingeteilt werden: Epidermoides Karzinom; Adenokarzinom; kleinzelliges, anaplastisches Karzinom; Riesenzellkarzinom; Bronchuskarzinoid [20].

Eine Zunahme der tierischen Lungenkarzinome im Verlauf dieses Jahrhunderts konnte dagegen nicht festgestellt werden [27, 29].

Die Häufigkeit der Lungenkarzinome beim Rind im Vergleich zur Gesamtkarzinominzidenz wird je nach Autor stark wechselnd angegeben (Übersicht bei [24]): *Dobberstein* (1937) gibt 5,99% an, *Krahnert* (1955) 12,8% und *Monlux et al.* (1956) 0,33%. Diese Unterschiede dürften vorwiegend auf Unterschiede in Grösse und Auswahl des Untersuchungsgutes beruhen. Neoplastische Läsionen in der Rinderlunge werden bei der Fleischschau häufig als tuberkulöse Veränderungen oder als andere infektiöse Granulome fehlinterpretiert [1, 4]. Bei der histologischen Abklärung wird jedoch der neoplastische Charakter sofort erkennbar. Im folgenden Abschnitt soll die Charakterisierung und Differenzierung der beschriebenen 16 Lungenkarzinome des Rindes diskutiert werden:

1. Das kleinzellige, anaplastische Karzinom (lymphozytenähnlicher, fusiformer Typ)

Makroskopisch sieht dieses Bronchuskarzinom der nodulären Form der Rinderleukose ähnlich. Die leukotischen Knoten sind jedoch eher speckig-weich und graulich und nicht derb und bräunlich-gelb wie das kleinzellige, anaplastische Karzinom. Histologisch sind die lymphoiden Zellen grösser und weisen ein deutlich angefärbtes Zytoplasma mit grossen, oft bläschenförmigen Kernen auf, während die Zellen des anaplastischen Karzinoms eher klein sind. Das Zytoplasma der letzteren ist spärlich und schlecht begrenzt, die Zellkerne sind rundlich und hyperchromatisch. Die histologischen Veränderungen in unseren Fällen sind den beim Hund beschriebenen sehr ähnlich [15, 30, 31, 33]. *Trotter* [35] erwähnte 1911 beim Rind erstmals fünf «round cell carcinomas», die Ähnlichkeiten mit dem kleinzelligen, anaplastischen Karzinom zeigten. 1957 beschrieb *Engeli* [4] drei kleinzellige, anaplastische Karzinome und 1968 stellten *Anderson* und *Sandison* [1] bei Untersuchungen an 25 Lungenkarzinomen beim Rind einen Tumor des «oat-cell»-Types fest.

2. Plattenepithelkarzinom

Dieser primäre Lungentumor des Rindes wurde wiederholt auch von anderen Untersuchern beobachtet [1, 4, 23, 30].

Histologisch gleicht das Epidermoidkarzinom der Rinderlunge auffallend dem sich lokal maligne verhaltenden Plattenepithelkarzinom des Auges (cancer eye) [1].

Differentialdiagnostisch müssen Lungenmetastasen von Plattenepithelkarzinomen der Haut abgegrenzt werden. Diese kommen beim Rind sehr selten vor.

3. Adenokarzinom

Die 9 Adenokarzinome (mit drei Subtypen) in unserem Untersuchungsgut sind histologisch recht vielgestaltig mit verschiedenen Graden der Entdifferenzierung. Zwei davon weisen lokal zusätzlich eine squamöse, beziehungsweise eine fusiforme Zelldifferenzierung auf (vgl. Tab. 1). Auch von anderen Autoren wurden anaplastische, teils aussergewöhnlich pleomorphe Formen beschrieben [1, 13]. Das bronchiolo-alveoläre Adenokarzinom, ein Subtyp des Adenokarzinoms, welches vor allem bei Karnivoren bekannt ist [30, 32], kommt offenbar beim Rind nicht vor [1]. Beim Schaf hingegen spielt die übertragbare, durch ein Retrovirus induzierte Lungenadenomatose, welche histologisch ein bronchiolo-alveoläres Adenokarzinom darstellt, eine wichtige Rolle [26, 34].

Lungenmetastasen des Uterus könnten leicht mit einem primären Lungenkarzinom verwechselt werden [27, 33]. Bei unseren Fällen schliessen wir dies mit Sicherheit aus, da sowohl klinisch (Oestrus, Gravidität), wie auch bei der Sektion keine Anhaltspunkte für eine Uterusneoplasie vorlagen. Bei elf Fällen dominierten klinisch die respiratorischen Symptome.

Die Meinungen über die Histogenese, respektive die Gewebeherkunft des Lungenkarzinoms beim Tier gehen recht weit auseinander. Grundsätzlich können das *Bronchialepithel,* das *Epithel der Bronchialdrüsen,* sowie das *Alveolarepithel* beteiligt sein. Da es oftmals schwierig ist, den Ursprungsort mit Sicherheit anzugeben, hat sich eine Klassifizierung nach der Architektur und dem Zellbild mit der grössten Dominanz zu richten [25, 32].

Nach *Krahnert* [8] können beim Tier in 77% der Fälle das Bronchialdrüsenepithel und in 16% das Oberflächenepithel der Bronchien als Ursprungsgewebe angesehen werden. Beim Menschen stammen gegen 90% der Lungenkarzinome aus den Bronchien [8].

Nach *Sedlmeier* und *Dahme* [25] hingegen leitet sich das Lungenkarzinom bei Karnivoren in erster Linie vom Alveolarepithel ab, wobei sie eine Mitbeteiligung des Epithels der terminalen Bronchien für möglich halten.

Einzelne Untersucher erachten das Alveolarepithel als möglichen Ausgangspunkt des Lungenkarzinoms beim Rind [11, 12]. Die meisten Autoren sind sich aber heute über den vorwiegend *bronchogenen* Ursprung dieses Tumors einig [1, 5, 10, 13, 18, 25, 33 u.a.]. Fokale, neoplastische Zylinderepithelveränderungen (s. Abb. 10) sprechen für den *bronchogenen* Ursprung des Lungenkarzinoms.

Nach *Stünzi* und *Höfliger* [32] waren 83% respektive 87% der untersuchten Fälle beim Hund und bei der Katze Adenokarzinome des Epithels der Bronchioli oder Bronchi. Beim Tier sind also *Adenokarzinome* dominierend [1–4, 16, 18, 24, 30, 32 u.a.], während beim Menschen die epidermoiden Karzinome vorherrschen [20].

Diese Beobachtung kann auch bei unserem Material gemacht werden, sind doch 9 der 16 Lungenkarzinome Adenokarzinome.

Zusammenfassung

Zwischen 1969 und 1983 wurden im Untersuchungsgut unseres Institutes 16 primäre Lungenkarzinome beim Rind festgestellt. Die betroffenen Tiere waren zwischen 5 und 14 Jahre alt und zeigten klinisch vorwiegend respiratorische Symptome, verbunden mit progredienter Abmagerung. Bei den Tumoren handelt es sich um zwei anaplastische, kleinzellige Karzinome (je eines vom lymphozytenähnlichen und vom fusiformen Typ), fünf Plattenepithelkarzinome (zwei davon mit Verhornung) und neun Adenokarzinome (drei vom papillären, zwei vom azinösen und vier vom tubuloazinösen Typ). Zwei der Adenokarzinome wiesen eine lokal squamöse, ein weiteres eine fusiforme Zelldifferenzierung auf. Regionale Lymphknotenmetastasen wurden in zwölf Fällen gefunden, bei sieben davon gleichzeitig Fernmetastasen. Die bis heute in der Literatur beschriebenen 152 Fälle von Lungenkarzinomen beim Rind werden diskutiert und mit unserem Material verglichen.

Résumé

Entre 1969 et 1983, 16 cas de carcinomes pulmonaires primaires ont été observés chez des bovins à notre Institut. Les animaux atteints étaient âgés de 5 à 14 ans et présentaient avant tout des symptômes respiratoires, liés à un amaigrissement progressif. 2 tumeurs étaient des carcinomes anaplasiques à petites cellules (un du type à cellules lymphocytoïdes et l'autre du type à cellules fusiformes), 5 étaient des carcinomes spino-cellulaires dont 2 kératinisés et 9 des adénocarcinomes (3 de type papillaire, 2 de type acineux et 4 de type tubulo-acineux). 2 des adénocarcinomes présentaient localement une différentiation cellulaire squameuse et un autre une différentiation cellulaire fusiforme. Dans 12 cas, des métastases dans les ganglions lymphatiques régionaux étaient présentes; 7 de ces cas montraient également des métastases dans des zones plus éloignées. Dans cette publication, 152 cas de carcinomes pulmonaires des bovins décrits jusqu'à présent dans la littérature seront discutés et comparés avec notre matériel.

Riassunto

Tra il 1969 e il 1983 sono stati diagnosticati nel nostro Istituto 16 carcinomi polmonari primari nel bovino. Gli animali colpiti dalla neoplasia avevano un'età variante tra 5 e 14 anni e mostravano da un punto di vista clinico soprattutto sintomi respiratori oltre a progressivo dimagramento. Istologicamente sono stati diagnosticati due carcinomi anaplastici a cellule appiattite (uno a cellule simili ai linfociti, uno a cellule fusiformi), cinque carcinomi ad epitelio squamoso (in due casi era presente cheratinizzazione) e nove adenocarcinomi (tre di tipo papilliforme, due di tipo acinoso e quattro di tipo tubuloacinoso). Due adenocarcinomi presentavano una differenziazione locale squamosa ed un'altro una differenziazione locale fusiforme. Metastasi linfonodali locali sono state osservate in dodici casi, in sette dei quali erano presenti anche metastasi a distanza. Nella discussione si prendono in considerazione e si confrontano con i casi oggetto della presente nota i 152 casi di carcinomi polmonari del bovino descritti nella litteratura fino ad oggi.

Summary

16 cases of primary bovine lung carcinomas were observed in the case material of our institute between 1969 and 1983. The affected animals were 5 to 14 years old, the main clinical symptoms were respiratory distress and emaciation. Histologically two of the 16 neoplasias were anaplastic small cell carcinomas (one each of the lymphocytic and of the fusiform type), 9 were adenocarcinomas (three of the papillary, two of the acinary and four of the tubulo-acinary type), and five were epidermoid carcinomas (two with keratinization). Focal squamous metaplasia was observed in two adenocarcinomas, another of these tumours showed a fusiform differentiation. 12 of the 16 neoplasias had metastasized to the draining lymphnodes, seven of them had also metastasized to distant organs.

The 152 cases of primary lung carcinomas in bovines published to date are discussed and compared with our 16 cases.

Literaturverzeichnis

[1] *Anderson I. J. and Sandison A. T.:* Brit. J. Cancer *22,* 47–57 (1968). – [2] *Brandly P. J. and Migaki G.:* Ann. N. Y. Acad. Sci. *108,* 872–879 (1963). – [3] *Dahme E.:* Classification and nomenclature of the spontaneus lung tumours in animals; Proc. 3rd. quadrennial Conf. on Cancer, Perugia, pp. 143–150 (1966). – [4] *Engeli P.:* Über perlsuchtähnliche Serosengeschwülste beim Rind. Vet. med. Diss. Zürich (1957). – [5] *Giannini G.:* Riv. Anat. pat. e. Onc. *1,* 1–15 (1948). – [6] *Harbitz F.:* Norsk Veterinaer Tidsskrift *51,* 277–308 (1942). – [7] *Krahnert R.:* Dtsch. tierärztl. Wschr. *61,* 449–451 (1954). – [8] *Krahnert R.:* Mh. Vet. med. *10,* 480–487 (1955). – [9] *Kronberger H.:* Mh. Vet. med. *16,* 296–302 (1961). – [10] *Leibold H. W., Noordsy J. L. and Cook J. E.:* J. A. V. M. A. *165,* 628–629 (1974). – [11] *Locatelli A. und Marani F.:* La Clinica Veterinaria, *28,* 1–10 (1975). – [12] *Minocchieri F. und Cartella I.:* Acta medica Veterinaria, *7,* 263–283 (1961). – [13] *Monlux A. W., Anderson W. A. and Davis C. L.:* Amer. J. Vet. Res. *17,* 646–677 (1956). – [14] *Monlux A. W., Anderson W. A., Davis C. L. and Monlux W. W.:* Amer. J. Vet. Res. *17,* 45–73 (1956). – [15] *Moulton J. E.:* Tumors in Domestic Animals. 2nd Ed., pp. 216–239 (1978). – [16] *Moulton J. E., von Tscharner C. and Schneider R.:* Vet. Pathol. *18,* 513–528 (1981). – [17] *Owen J. N:* Proc. 3rd quadrennial Conf. on Cancer, Perugia, pp. 209–221 (1966). – [18] *Peric J.:* Veterinarski arhiv. Zagreb. *38,* 39–44 (1967). – [19] *Plummer P. J. G.:* Canad. J. Comp. Med. *20,* 239–252 (1956). – [20] *Robbins S. L. and Cotran R. S.:* Pathologic Basis of Disease. pp. 866 (1979). W. B. Saunders, Philadelphia, London, Toronto. – [21] *Saldano M. J., Wright J. L. and Thurlbeck W. M.in:* Principles and Practice of Surgical Pathology: S. G. Silverberg, editor. Vol. 1., pp. 563 (1983). J. Wiley and sons, New York, Chichester, Brisbane, Toronto, Singapore. – [22] *Sastry G. A. and Tweihaus M. J.:* Indian vet. J. *41,* 454–459 (1964). – [23] *Savage A. and Isa J. M.:* Cornell Vet. 43, 543–545 (1953). – [24] *Sedlmeier H. und Schiefer B.:* Geschwülste der Lunge und der Bronchien. In Joest K.: Handbuch der speziellen pathologischen Anatomie der Haustiere. 3. Aufl., Band VII. S. 315–339 (1971). – [25] *Sedlmeier H. und Dahme E.:* Berl. Münch. Tierärztl. Wschr. *71,* 416–421 (1958). – [26] *Sharp J. M. and Herring A. J.:* J. Gen. Virol. 64, 2323–2327 (1983). – [27] *Sticker A.:* Arch. Klin. Chir. *66,* 1023–1087 (1902). – [28] *Stünzi H.:* Schweiz. Arch. Tierheilk. *113,* 311–319 (1971). – [29] *Stünzi H.:* Path. Microbiol. *39,* 358–363 (1973). – [30] *Stünzi H.:* Vet. Path. *10,* 102–113 (1973). – [31] *Stünzi H., Head K. W. and Nielsen S.:* I. Tumours of the Lung. Bull. Wld. Hlth. Org. *50,* 9–19 (1974). – [32] *Stünzi H. und Höfliger H.:* Schweiz. Arch. Tierheilk. *117,* 599–604 (1975). – [33] *Swoboda R.:* Path. vet. *1,* 409–422 (1964). – [34] *Tontis A. und Zwahlen R.:* Schweiz. Arch. Tierheilk. *126,* 305–311 (1984). – [35] *Trotter A. M.:* J. Comp. path. Therap. *24,* 1–20 (1911).

Manuskripteingang: 8. August 1986

BUCHBESPRECHUNG

5. Tagung über Vogelkrankheiten der DVG, Fachgruppe Geflügel (WVPA), München, 6./7. März 1986. 299 S., DM 25.–.

Der Schwerpunkt der Tagung und damit der veröffentlichten Vorträge lag bei Tauben und Greifvögeln. Die Berichte umspannen ein weites Gebiet und reichen von Untersuchungen über physiologische Parameter, spezifische Krankheiten und deren Ursache, chirurgische Eingriffe und Anästhesie, Rehabilitation und Auswilderung von Greifvögeln bis zu Fragen der Therapie und aktiven Immunisierung.

Die Beiträge sind von Interesse für den mit Vogelkrankheiten täglich konfrontierten Spezialisten und ersetzen z.T. ein mühsames Zusammentragen gleicher oder ähnlicher Mitteilungen aus Fachzeitschriften. Der geheftete Tagungsbericht ist kein Lehrbuch, sondern setzt fundiertes Spezialwissen voraus. Dem engagierten Vogelkliniker vermittelt er immerhin Anregungen zu speziellen Fragen in der Praxis und gibt ihm Einsicht in die praxisbezogene Forschung an verschiedenen Universitäts-Instituten.

Auslieferung durch: Geschäftsstelle der DVG, Frankfurter Str. 87, D-6300 Giessen.

H. Ehrsam, Zürich