Zeitschrift: Schweizer Archiv für Tierheilkunde SAT : die Fachzeitschrift für Tierärztinnen und Tierärzte = Archives Suisses de Médecine Vétérinaire ASMV : la revue professionnelle des vétérinaires

Herausgeber: Gesellschaft Schweizer Tierärztinnen und Tierärzte

Band: 129 (1987)

Artikel: Mikrovaskularisation der Ziegenplazenta, dargestellt mit rasterelektronisch untersuchten Gefässausgüssen

Autor: Leiser, R.

DOI: https://doi.org/10.5169/seals-589174

Nutzungsbedingungen

Die ETH-Bibliothek ist die Anbieterin der digitalisierten Zeitschriften auf E-Periodica. Sie besitzt keine Urheberrechte an den Zeitschriften und ist nicht verantwortlich für deren Inhalte. Die Rechte liegen in der Regel bei den Herausgebern beziehungsweise den externen Rechteinhabern. Das Veröffentlichen von Bildern in Print- und Online-Publikationen sowie auf Social Media-Kanälen oder Webseiten ist nur mit vorheriger Genehmigung der Rechteinhaber erlaubt. Mehr erfahren

Conditions d'utilisation

L'ETH Library est le fournisseur des revues numérisées. Elle ne détient aucun droit d'auteur sur les revues et n'est pas responsable de leur contenu. En règle générale, les droits sont détenus par les éditeurs ou les détenteurs de droits externes. La reproduction d'images dans des publications imprimées ou en ligne ainsi que sur des canaux de médias sociaux ou des sites web n'est autorisée qu'avec l'accord préalable des détenteurs des droits. En savoir plus

Terms of use

The ETH Library is the provider of the digitised journals. It does not own any copyrights to the journals and is not responsible for their content. The rights usually lie with the publishers or the external rights holders. Publishing images in print and online publications, as well as on social media channels or websites, is only permitted with the prior consent of the rights holders. Find out more

Download PDF: 16.07.2025

ETH-Bibliothek Zürich, E-Periodica, https://www.e-periodica.ch

Schweiz Archiv Tierheilk. *129,* 59–74, 1987

Aus der Abteilung Anatomie und Reproduktionsbiologie (Direktor: Prof. Dr. Dr. H.M. Beier), Medizinische Fakultät der RWTH, Aachen

Mikrovaskularisation der Ziegenplazenta, dargestellt mit rasterelektronisch untersuchten Gefässausgüssen[1]

R. Leiser[2]

Einleitung

Gemäss klassischen Einteilungsprinzipien ist die Plazenta der Ziege kotyledonär oder multiplex nach ihrer Form, villös nach Beschaffenheit der Chorionfortsätze und epitheliochorial nach der histologischen Schichtung der interhaemalen Plazentabarriere (*Lawn et al.,* 1969; *Dent,* 1973). Nach Einteilung der maternofetalen Blutflussbeziehung ist die Ziegenplazenta durch *Makowski* (1968) mittels Injektion der Plazentagefässe mit Tusche und Latex als «crosscurrent» bestimmt worden. Entsprechende Untersuchungen an der Schafplazenta – welche histologisch (*Lawn et al.,* 1969) und physiologisch (*Meschia et al.,* 1966) der Ziegenplazenta weitgehend ähnelt – sind widersprechend «countercurrent» (*Barcroft and Barron,* 1946) oder gleich, «crosscurrent» (*Steven,* 1966; *Makowski,* 1968).

Wie Physiologen an Modellberechnungen erklären konnten, zeigen die vier Strömungsprinzipien von «concurrent», über «pool flow (multivillous)», «crosscurrent» zu «countercurrent» zunehmende Diffusionskapazität von gasförmigen Substanzen (O_2, CO_2) durch die Plazentarschranke. Im Unterschied zu den eingangs erwähnten Einteilungskriterien der Plazenta (vergleiche auch *Dantzer et al.,* 1987) gibt demnach das Strömungsprinzip eindeutig ein Mass für die Leistungsfähigkeit einer Plazenta (Übersichtsliteratur: *Faber,* 1969, 1977; *Moll,* 1972; *Carter,* 1975; *Martin,* 1981; *Faber and Thornburg,* 1983).

Die Ziegenplazenta wird nun in dieser Studie, abgesehen von ihrer vergleichendplazentologischen Bedeutung (*Leiser et al.,* 1984; *Dantzer et al.,* 1987), insbesondere hinsichtlich ihres Blut-Strömungsprinzips erstmals mit Hilfe rasterelektronisch untersuchter Mikrokorrosions-Gefässausgüsse neu verifiziert.

Material und Methoden

Sechs Zwergziegen zwischen 61 und 133 Tagen Trächtigkeit wurden mit Rompun® 1 mg/kg Körpergewicht, i.m., und Ketalar® 5 mg/kg Körpergewicht, i.m., narkotisiert. Die Narkose wurde nach Bedarf mit kleinen Dosen Vetanarcol® verlängert und das Tier während der Uterusperfusion (siehe unten) mit einer Überdosis dieses Barbiturates euthanasiert.

---

[1] Herrn Prof. Dr. W. Mosimann zum 65. Geburtstag gewidmet

[2] Korrespondenzadresse: PD Dr. R. Leiser, Institut für Tieranatomie der Universität Bern, Postfach 2735, CH-3001 Bern

Nach Laparatomie wurde zur Darstellung der Plazentavaskularisation der Uterus des Tieres vorerst perfundiert, und zwar an möglichst organnahen Arterienabschnitten zweier deutlich getrennter Uterussektoren a und b.

a) Perfusion mit warmem, 37 °C Phosphatpuffer (0,1 M; pH 7,3; 360 mOsm; 1000 UI/l Heparin) während 20 Sekunden sowie nachfolgendem 2,5% Glutaraldehyd/2% Paraformaldehyd-Gemisch in gleichem Puffer (*Karnowsky*-Fixierlösung) während 10 Minuten für die *Semifine-Histologie.*
b) Perfusion mit Pufferlösung wie a bis zur völligen Entblutung des Uterussektors für die *Plastikinjektion der maternalen Plazentagefässe.*

Für die *kombiniert maternal/fetale* sowie allein *fetale* Gefässinjektion mit Plastik erfolgte eine baldige Exzision des Feten durch einen Schnitt interkarunkulär am Uterus im Bereich des Amniochorions, wobei grössere durchschnittene Gefässe mit Klemmen abgedichtet wurden. Unter Verwendung der obigen Pufferlösung wurde dann die fetale Perfusion durch diejenige Umbilicalarterie vorgenommen, welche nicht den deutlich durch Fixation braun verfärbten ersten Uterusbereich versorgt, sondern sich vorwiegend mit dem zweiten, nur puffergespülten Uterussektor (siehe oben) deckt.

Nach der Perfusion erfolgte die Weiterverarbeitung des Materials für die Histologie nach üblichem Prozedere (*Leiser und Kohler,* 1983); für die detaillierte Methode der Gefässkorrosions-Herstellung sei zusätzlich auf *Leiser* (1985) hingewiesen: Durch weitere Perfusion mit kalter Pufferlösung wurde das Untersuchungsmaterial auf 5 °C abgekühlt. Ein Methacrylat-Gemisch von «Batson No. 17 compound (Polysciences)» und Sevriton® im Verhältnis von 33 : 12 wurde gekühlt und frisch zubereitet über die bei der Perfusion benutzten Blutgefässe (siehe oben) – maternal, fetal sowie gleichzeitig maternal und fetal – injiziert. Nach Polymerisation des Plastiks wurden die instillierten Organteile exzidiert und zum völligen Aushärten der Füllmasse in Wasserbäder von 20 °C (½ Stunde) und 80 °C (über Nacht) gebracht. Die Korrosion erfolgte während einiger Tage abwechslungsweise in 40% KOH und destilliertem Wasser bei 60 °C. Die Gefässausgüsse wurden dann in 20%ige, warme Gelatinelösung eingebettet und gefroren bei −5 °C mit dem Messer oder in flüssigem N_2 mit Hammer und Klinge zerkleinert. Nach Auftauen wurde die Gelatine mit einem weiteren Korrosionsprozess wie oben entfernt und die Proben, nach gründlichem Reinigen mit destilliertem Wasser und Trocknen, auf Objektträger (stubs) mit Leit-C nach Göcke (Neubauer Chemikalien, D-4000 Münster) geklebt. Die goldbedampften Korrosions-Gefässpräparate wurden schliesslich mit dem Raster-Elektronenmikroskop untersucht.

Resultate

Der von maternaler und fetaler Seite gleichzeitig hergestellte Gefässausguss gibt *makroskopisch ein klares Abbild* der von Teller- bis Becherform variierenden Plazentome der Ziege (Abb. 1). Einige grosse, maternale oder karunkuläre Abzweigungen von Arkadengefässen gelangen als sogenannte Radialgefässe (Nomenklatur der Makrovas-

---

Abb. 1: Ausschnitt einer kombiniert maternal/fetalen Gefässkorrosion eines 120 Tage trächtigen Uterus der Ziege. Am gebrochenen Präparat verdeutlicht sich die wechselnde Form der Plazentome, welche von ihrer konvexen Seite her durch maternale und von ihrer konkaven Seite durch fetale Gefässe versorgt werden. Die Hauptausrichtung der Gefässe innerhalb der Plazentome wird durch eine feine Radiärstreifung sichtbar (Pfeile). × 2.

Abb. 2: Maternales, nur arteriell ausgegossenes Plazentom vom 130. Trächtigkeitstag. Von einer oben links gegabelten Arkadenarterie zweigt eine Radial- oder Karunkelarterie ab, die, geschlängelt und spitzwinklig verzweigend, Stamm-Arterien (gerade noch sichtbar) ins Plazentom abgibt. Direkt von Stamm-Arterien abzweigende Septengebiete werden in diesem Teilausguss als vorragende Areale dargestellt. × 2,2.

Abb. 3: Ausguss des fetalen Plazentomanteils vom 130. Tag der Trächtigkeit. Je eine von rechts ins Bild tretende Kotyledonarterie (oben) und Kotyledonvene (unten) versorgen das Plazentom unter baumartiger Aufzweigung in makroskopisch kaum erkennbare fetale Stamm-Gefässe. × 2,2.

kularisation siehe bei *Barcroft and Barron,* 1946; *Makowski,* 1968) gestreckt und myoendometrial verlaufend an die konvexe Seite der Plazentome (Abb. 1, 2). Sie führen dort dann geschlängelt und oberflächlich weiter unter meist spitzwinkliger Aufzweigung, bevor sie in rechtem Winkel sogenannte maternale Stammgefässe ins Innere des Plazentoms abgeben (Abb. 2). Je ein bis zwei fetale oder kotyledonäre Arterien und Venen versorgen ein Plazentom und verzweigen an seiner konkaven Seite baumartig in die Stammgefässe, welche senkrecht zur Plazentomoberfläche ins Plazentom einbiegen (Abb. 1, 3).

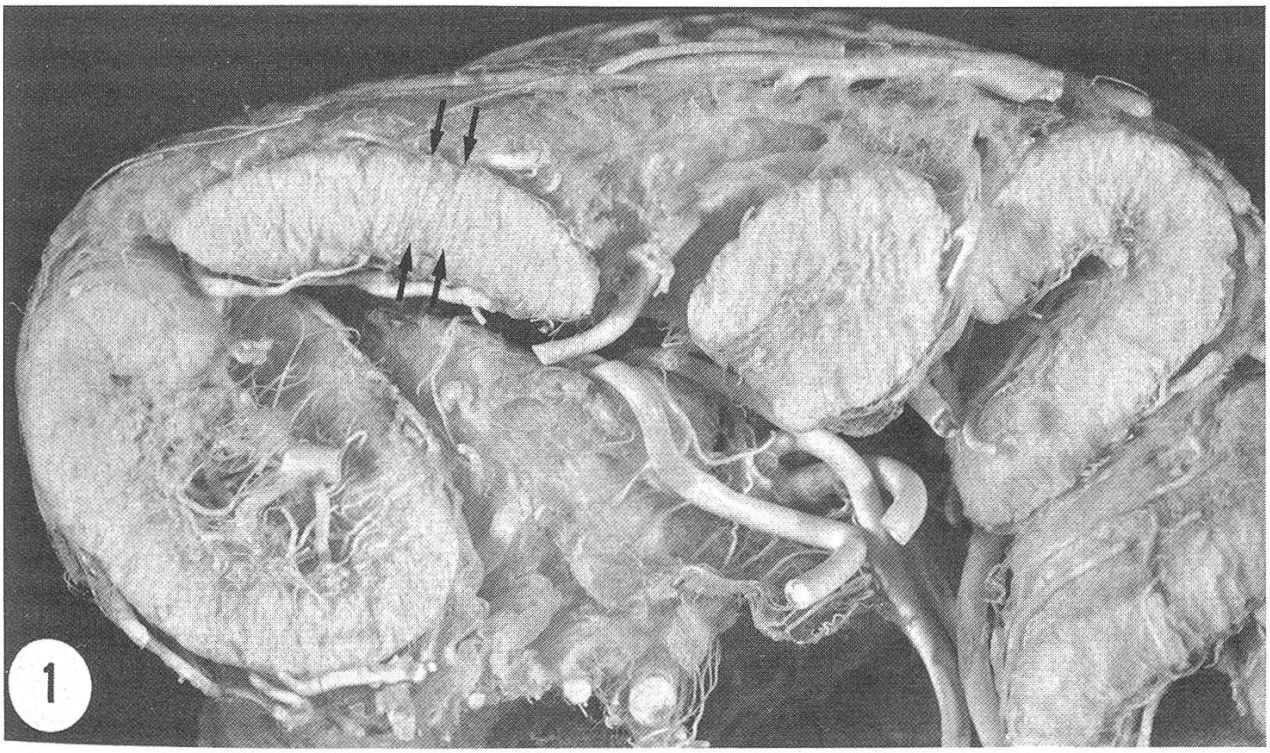

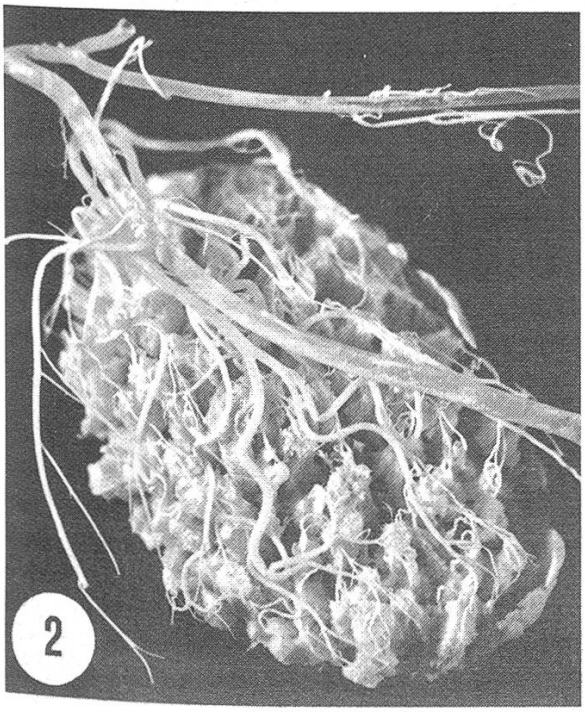

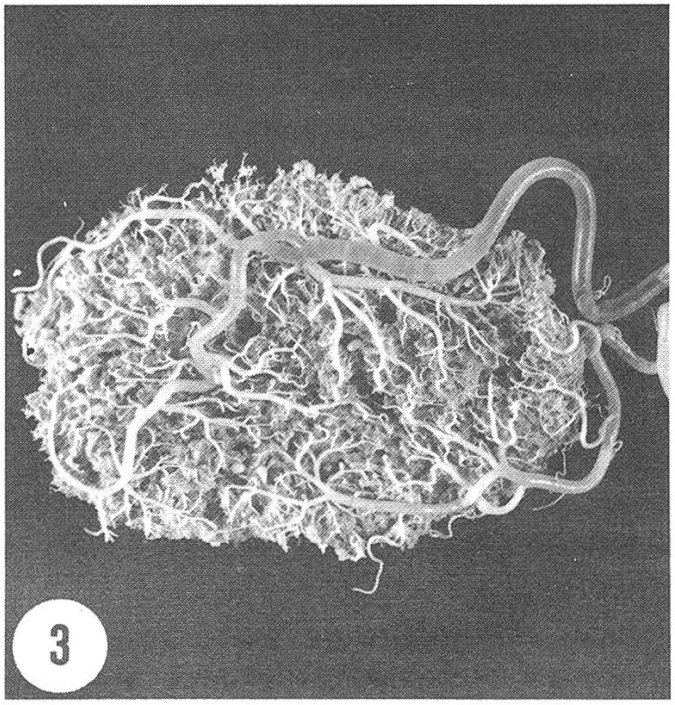

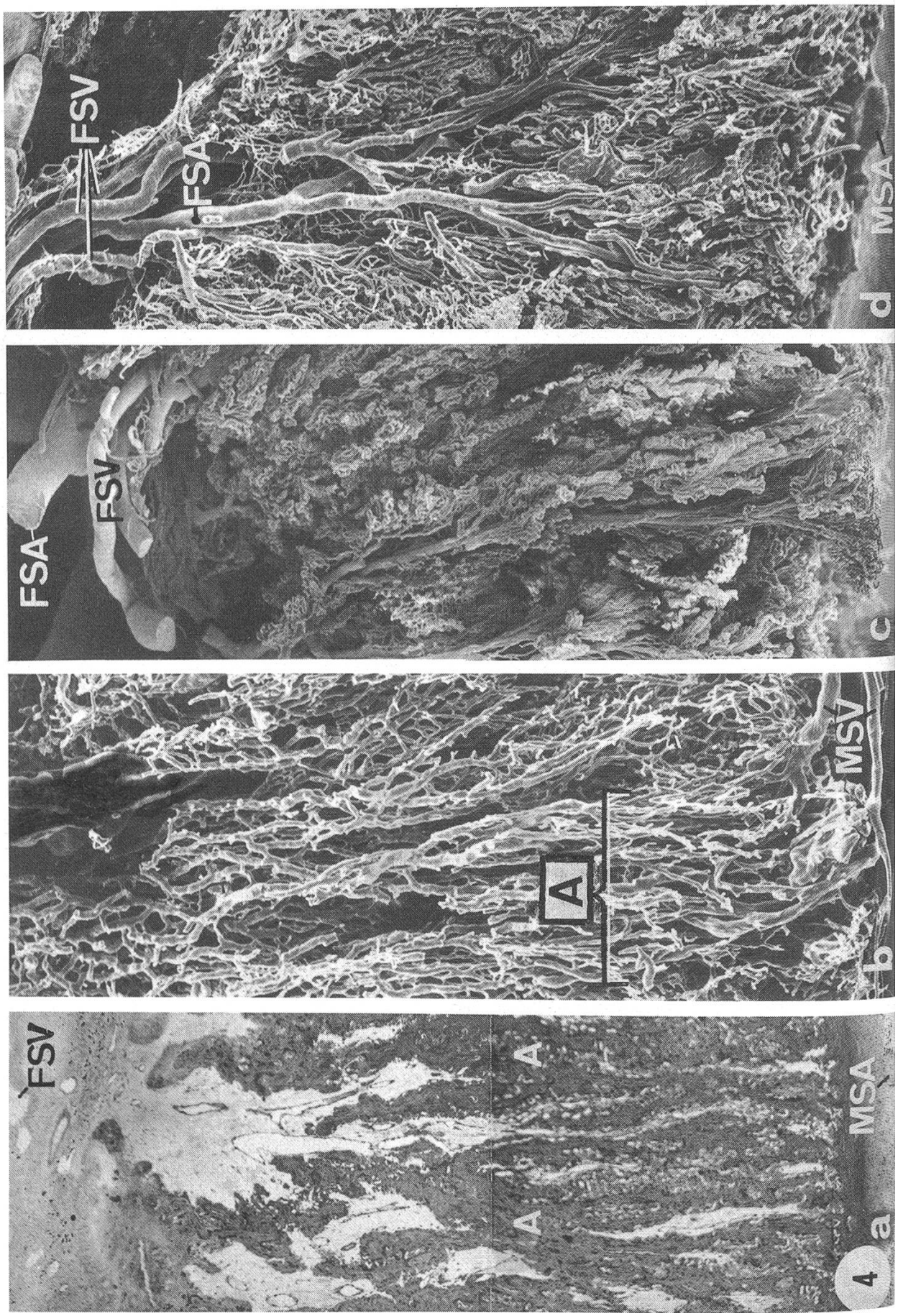
FSV
A
A
MSA
a
A
MSV
b
FSA
FSV
c
FSV
FSA
d
MSA

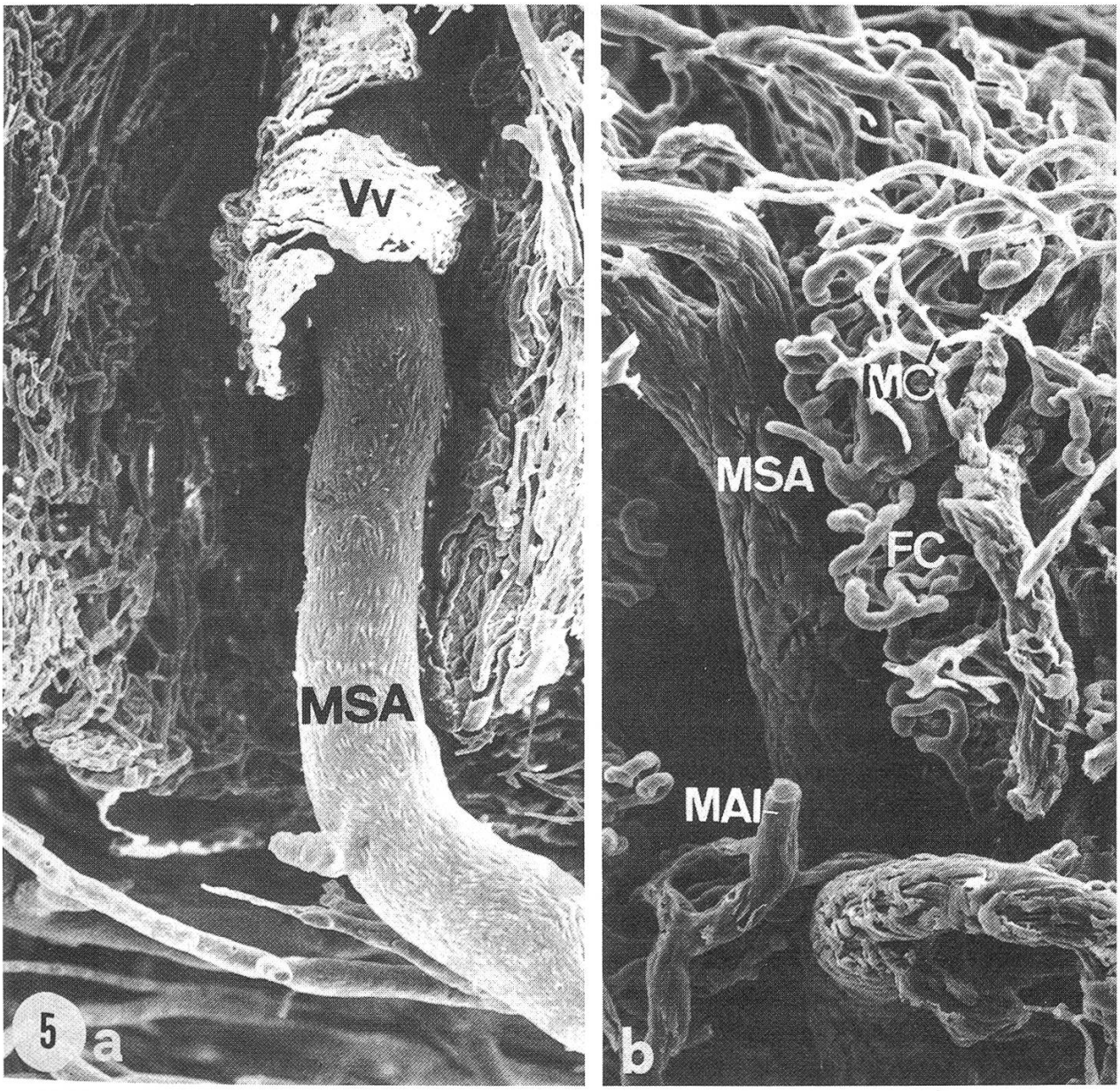

Abb. 5a und 5b: Maternale Stamm-Arterie (MSA) in einem kombiniert maternal/fetalen Gefässausguss vom 120. Trächtigkeitstag. Diese Stamm-Arterie verläuft vom uterusseitigen Eintritt ins Plazentom (Abb. 5a) bis zu ihrer Aufzweigung nahe der fetalen Plazentomoberfläche (Abb. 5b) in einem mit Ausnahme von Vasa vasorum (Vv) weitgehend gefässfreien Raum, der dem Septenstroma entspricht. Die Aussenbegrenzung dieses Raumes bildet das Geflecht aus fetalen (FC) und maternalen Arteriolen (MAl) und Kapillaren (MC). Beachte die kräftigen Längsrillen und Endothelzellkern-Eindrücke der Stamm-Arterie! × 115 in Abb. 5a; × 230 in Abb. 5b.

Abb. 4a bis 4d: Gegenüberstellung eines Plazentomsektors vom 120. Tag post coitum im histologischen Schnitt (a), maternalen Gefässausguss (b), fetalen Gefässausguss (c) sowie kombiniert maternal/fetalen Korrosionspräparat (d). Maternale Stamm-Arterien (MSA) und maternale Stamm-Venen (MSV) erreichen das Plazentom von unten, während fetale Stamm-Arterien (FSA) und -Venen (FSV) von oben ins Bild treten. Das maternale Septen-Gefässwerk ist in a und b deutlich in Areale (A) gegliedert, in d dagegen verwischt. Die hierzu komplementären Zottenbäume kommen unterschiedlich zur Darstellung, und zwar in a durch das von oben zwischen dunklen Septen eindringende helle Zottenstroma, in b durch dunkle Raumaussparungen (Plazentakrypten), in c durch Direktabbildung und in d durch das Aufzweigungsmuster der fetalen Stammgefässe. × 35 in Abb. 4a, 4c, 4d; × 50 in Abb. 4b.

Die *makroskopisch gerade noch erkennbare* Radiärstreifung am gebrochenen Plazentom (Abb. 1) wird durch die Hauptverlaufsrichtung der Mikrovaskularisation verursacht. Im histologischen Übersichtbild (Abb. 4a) ist diese Richtung allerdings schwerlich aufgrund der Gefässanschnitte zu verfolgen; vielmehr ist diese Orientierung einerseits durch die materne Gefässe enthaltenden, dunklen Plazentasepten und ande-

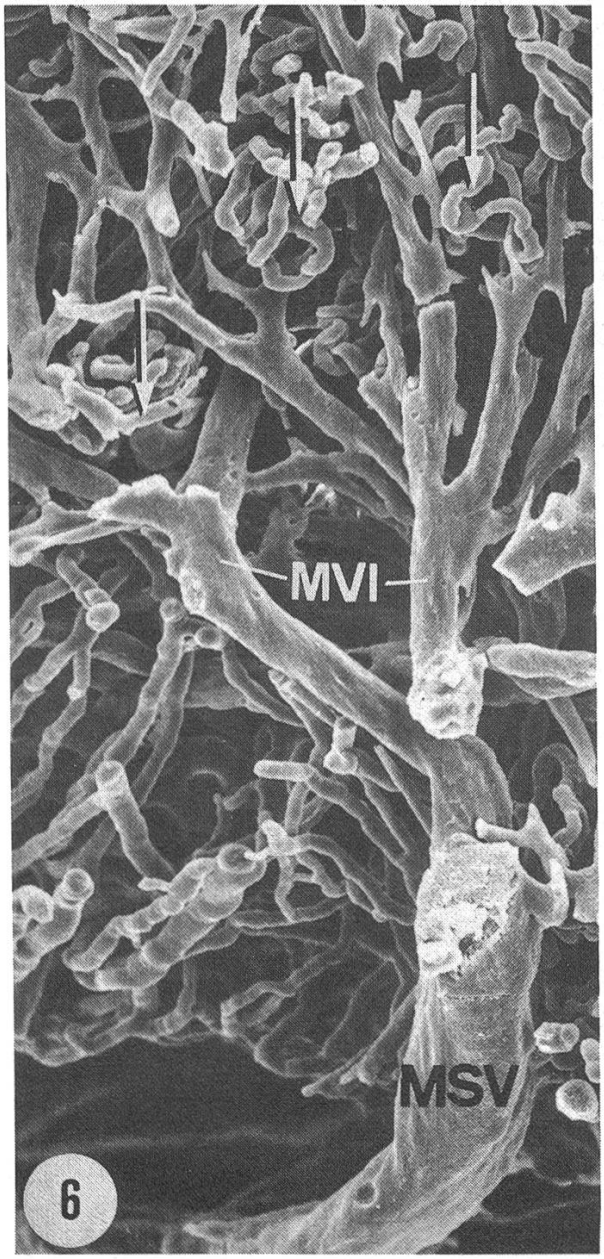

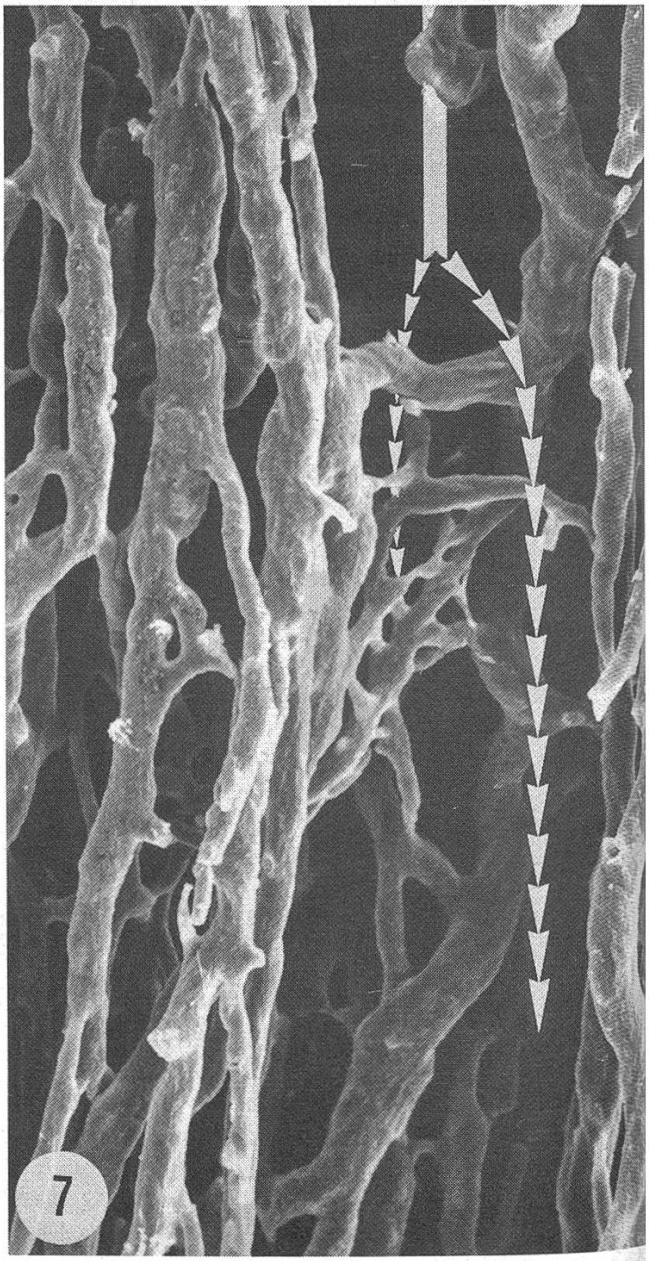

Abb. 6: Ausschnitt einer gebrochenen, kombiniert maternal/fetalen Gefässfüllung aus der uterusseitigen Plazentombegrenzung vom 130. Tag post coitum. Eine maternale Stamm-Vene (MSV) bildet sich aus konvergierenden Venulen (MVl) und Kapillaren des Septengeflechtes, zwischen welchem fetale Kapillarschlingen (Pfeile) eingeschlossen sind. × 200.

Abb. 7: Maternaler Gefässausguss des Septengeflechtes vom 130. Trächtigkeitstag. Hauptkrypten (grosse Pfeilspitzen) begrenzende Kapillarstränge sind kräftig und in feto-maternaler Richtung (oben nach unten) orientiert, während Neben- oder Endkrypten (kleine Pfeilspitzen) oft von Kapillarnetzen mit unregelmässiger Ausdehnung und Maschenweite umgeben sind. × 350.

rerseits durch das helle, gefässführende fetale Zottenstroma gegeben. Jedoch ist aus der überblicksmässigen Gegenüberstellung der drei möglichen Gefässausgüsse – maternal, fetal sowie maternal/fetal kombiniert (Abb. 4b, 4c, 4d,) – die Hauptverlaufsrichtung der Gefässe innerhalb des Plazentoms eindeutig: Es lassen sich bei dieser relativ kleinen Vergrösserung deutlich fetale Zottenbäume abgrenzen (Abb. 4c), die teils mit einer embryoseitig schlanken und uteruswärts breiter werdenden Form die ganze Plazentomhöhe überspannen. «Im Schatten dieser langen Bäume» sind unterschiedlich kürzere, eher breitausladende Zottenbäume angeordnet (siehe auch Abb. 9). Der maternale Gefässausguss in Abbildung 4b zeigt eine Gliederung in Areale, die das komplementär zur Anordnung der Zottenbäume orientierte Septenwerk darstellen, welches im Unterschied zu den Zottenbäumen kommunizierend ist (siehe auch Seite 66). Im kombiniert maternal/fetalen Gefässausguss dagegen (Abb. 4d) ist die Gliederung in Zottenbäume und Septenareale überblicksmässig verwischt und nur durch die relativ grossen Stammgefässe angedeutet.

Die Stammgefässe sind nämlich die die Zottenbäume, beziehungsweise die Septenareale einzeln oder als Bündel versorgenden Hauptgefässe (vergleiche Abb. 11). Sie bestimmen demnach auch die Anzahl dieser Bäume und Areale. Wie an einer unvoll-

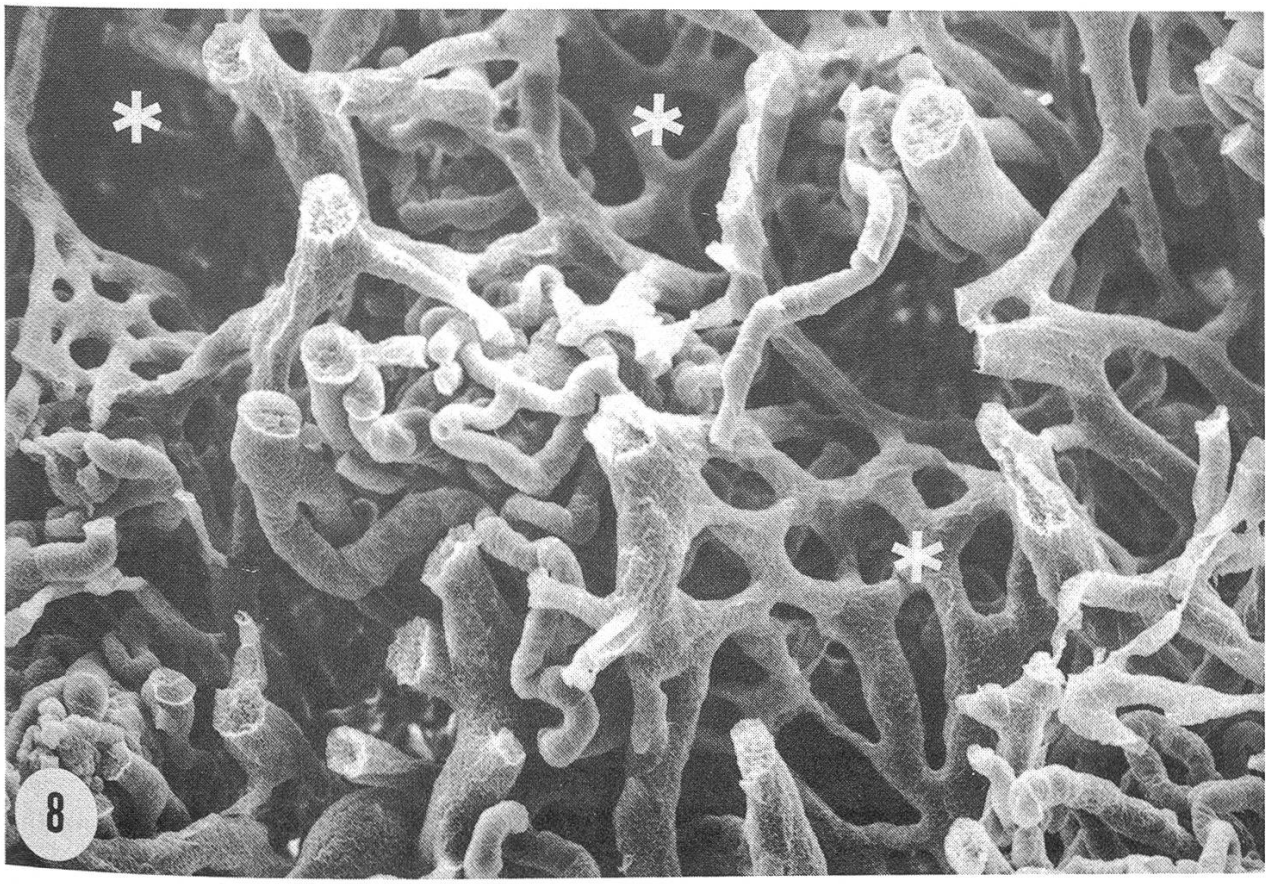

Abb. 8: Querbruch durch eine kombiniert maternal/fetal gefüllte Gefässkorrosion des Plazentoms vom 120. Trächtigkeitstag. Der Ausschnitt zeigt mit maternalen Kapillaren gesäumte Endkrypten (*), die zum Teil, durch die Präparation nicht verlorengegangene, fetale Endzottenkapillaren bergen (links unten und Mitte). × 450.

ständigen maternalen Arterienfüllung in Abbildung 2 sichtbar wird, kommen pro Quadratzentimeter uterine Plazentomoberfläche ungefähr 40 maternale Stamm-Arterien vor mit einem Durchmesser um 140 µm beim Eintritt ins Plazentom (Abb. 5a). Maternale Stamm-Venen dagegen sind häufiger und im Kaliber mit 70 µm auch bedeutend kleiner (Abb. 4b, 6). Fetale Stamm-Arterien messen an ihrem Ursprung durchschnittlich 100 µm im Durchmesser, die entsprechenden Venen stark variierend um 80 µm. Jede fetale Stamm-Arterie ist beim Eintritt ins Plazentom von drei bis sechs fetalen Stamm-Venen bündelartig umgeben (Abb. 4d, 9). Diese fetalen Gefässbündel sind etwa drei Mal häufiger als maternale Stamm-Arterien (siehe oben).

Nach *Mikrokorrosionspräparaten* gezeichnet (Abb. 11), verläuft die *maternale* Stamm-*Arterie,* als erster Abschnitt des mütterlichen Plazentarkreislaufes der Ziege, gestreckt und ohne Aufzweigung von der uterinen bis beinahe zur fetalen Plazentomoberfläche (Abb. 5a). Dort zweigt sie sich nach Art der Hängebirke in Arterien und Arteriolen auf, die an die fetale Begrenzung des Plazentoms heranreichen und dann ins Kapillarnetz der Septen zurückbiegen (Abb. 5b). Die maternale Stamm-Arterie hat deutliche Distanz vom fetalen Zottenbereich, weil sie im stromareichen Zentralgebiet eines Septenareals eingebettet ist. Sie ist hier neben spärlichen Stromagefässen mit einem Geflecht von Vasa vasorum umgeben (Abb. 5a). Alle Arteriengefässe der maternalen Plazenta zeigen an der Ausgussoberfläche relativ tiefe Längsrillen mit dazwischen längs ausgerichteten Endothelzellkern-Eindrücken. Der Querschnitt der Stamm-Arterien ist rund, derjenige der Arterien und Arteriolen dagegen wechselhaft, was diesen Gefässen einen typisch knorrigen Aspekt verleiht (Abb. 5b).

Das *Kapillargebiet der maternalen Septen* – als Gefässgerüst zwischen Plazentakrypten zu betrachten – ist zum grössten Teil mit den vorherrschenden Hauptkrypten, deutlich feto-maternal ausgerichtet. In dieser Richtung sind die Kapillarstränge besonders kräftig bis 20 µm im Durchmesser (Abb. 4b, 7). Die uteruswärts, von den Hauptkrypten spitzwinklig abzweigenden Neben- oder Endkrypten sind dagegen mit einem feinen, stellenweise engmaschigen, aber oft «eckig verwobenen» Kapillarnetz umgeben (Abb. 7, 8). Der Kapillardurchmesser schwankt hier von 5 bis 14 µm. Dieser Kapillartyp trägt nahe der uterinen Plazentomoberfläche, wo sich Endkrypten häufen, besonders zur Verdichtung des Kapillargerüstes bei (Abb. 4b).

Aus diesem septalen Kapillargerüst konvergieren uteruswärts grössere Kapillaren zu *maternalen Venulen,* welche – mit weniger knorrigem Aussehen als die oben be-

---

Abb. 9: Fetaler Zottenbaum-Gefässausguss vom 133. Tag post coitum. Der Zottenbaum vom breitausladenden, kurzen Typ ist charakterisiert durch ein Stamm-Arterien (FSA)-System, das im Innern des Baumes (hier weitgehend verdeckt) zu den Endzotten verläuft. Endzottenkapillar-Konvolute, seitlich etwas abgeflacht, sind oft in Serie geschaltet (Pfeil) und werden über oberflächliche, venöse Schenkel zu häufig parallel verlaufenden Venulen (FVl) abgeleitet. Mehrere fetale Stamm-Venen (FSV), welche durch Konstriktionen und Ausbuchtungen (Pfeilspitzen) auffallen, begleiten die Stamm-Arterie. × 170.

Abb. 10: Ausschnitt eines Endzotten-Kapillarkonvolutes entsprechend Abb. 9. Der zentral in der Zotte verlaufende arterielle Schenkel (AC) verzweigt sich in oft quer zum Endzottenkamm orientierte, anastomosierende Kapillarschlaufen, die in oberflächliche venöse Kapillarschenkel (VC) mit Anschluss (Pfeile) an feto-maternal ausgerichtete Venulen (FVl) finden. Angedeutete sinusoidale Erweiterungen bei den Pfeilköpfen! × 330.

schriebenen Arteriolen (vergleiche Abb. 5b mit 6) – zu maternalen Stamm-Venen zusammenkommen. Die zahlreichen, aber räumlich voneinander getrennten Stamm-Venen verlassen schliesslich das uterusseitig deutlich begrenzte Plazentom wie oben erwähnt in Richtung Myometrium (Abb. 4b, 11).

An Mikrogefässkorrosionen sind fetale Plazentazotten der Ziege leicht eruierbar. Mit einer einzigen *fetalen* Stamm-*Arterie,* mit deren arteriellen Abzweigungen und Kapillaren sowie mit einem Venensystem aus mehreren Stamm-Venen (siehe Seite 66) stellt

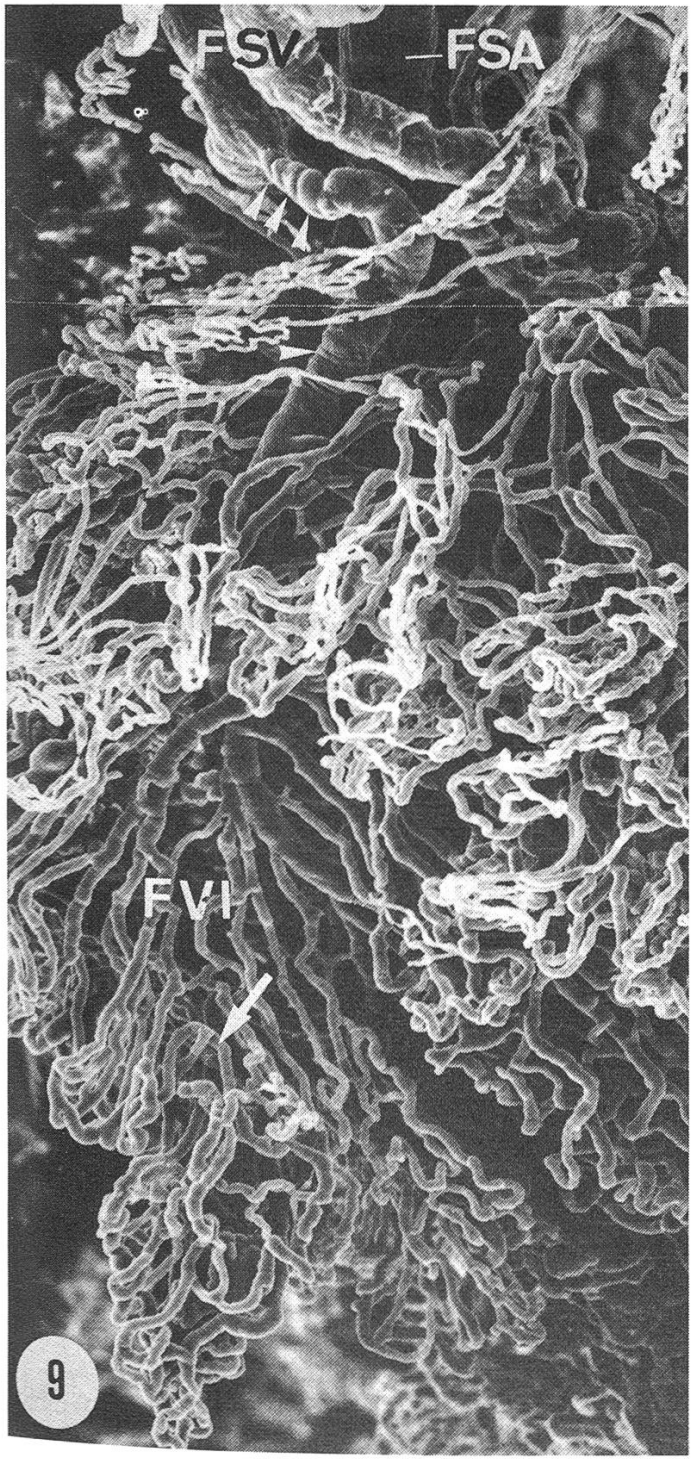

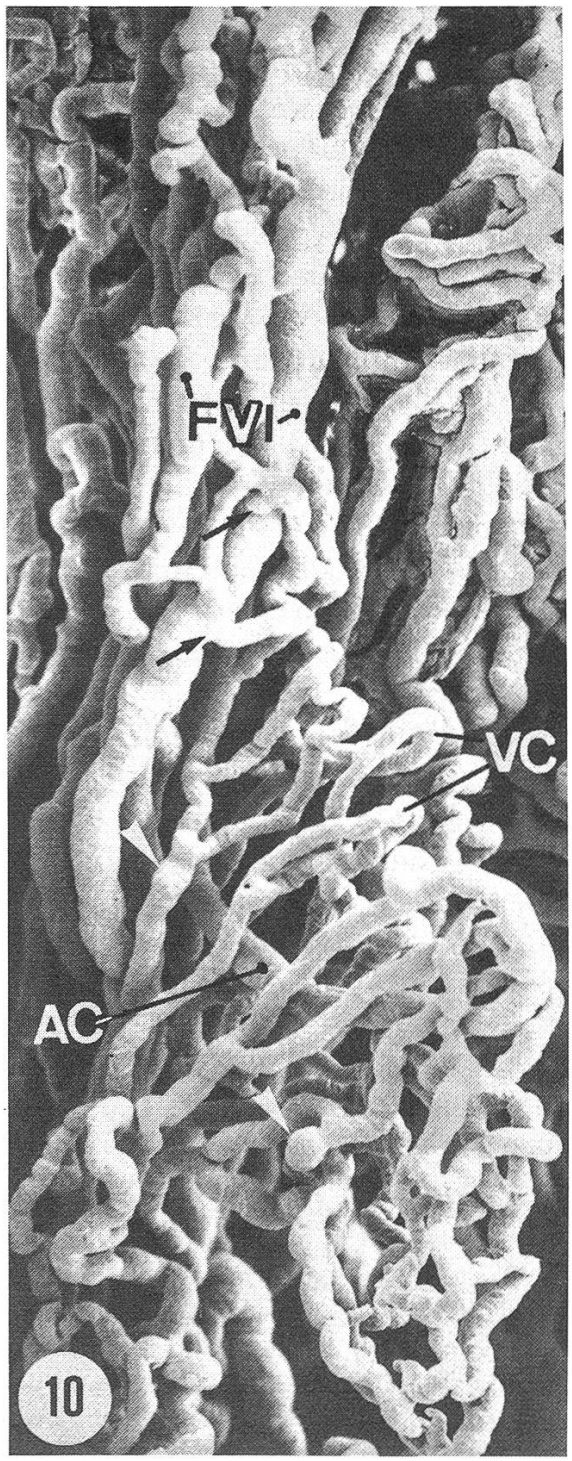

der fetale Zottengefässbaum eine Endarterien-Einheit dar. Dieser feto-maternal ausgerichtete Baum lässt sich nach dem jeweiligen Gefässabschnitt unterteilen: Stamm-Arterie in Stammzotte, Astarterien in Zottenäste, Kapillaren in Endzotten (vergleiche *Schiebler und Kaufmann,* 1981). Der Stammzottenabschnitt ist kurz bei breit ausladender Zottenbaumform, bei schlanken Zottenbäumen dagegen länger (Abb. 4c, 9). Die bis zu vier Mal sich aufzweigenden Zottenäste haben oft seitlich abgeplattete Form, an deren Peripherie sich durchschnittlich 250 µm lange Endzotten-Kapillarkonvolute in vorwiegend feto-maternaler Ausrichtung aufreihen (Abb. 9). Die fetalen Plazentaarterien und -arteriolen haben spitzwinkligen Aufzweigungsmodus und leicht geschlängelten, typisch zentrovillösen Verlauf (Abb. 4c, 4d). Sie sind zudem neben ihrem runden Querschnitt an Längsrillen und Endothelkern-Eindrücken zu erkennen; eine Oberflächenstruktur, die hier weniger markant ist als bei den maternalen Arterien (siehe Seite 66).

Die *Kapillarkonvolute* der Endzotten bedecken, als überwiegender Anteil der *fetalen Plazenta,* die Zottenbäume weitgehend (Abb. 9). Mit Blut versorgt werden die Kapillarkonvolute von einer zentral in der Endzotte verlaufenden Arteriole oder einem arteriellen Kapillarschenkel, welche sich an der Zottenperipherie in oberflächliche Kapillarschlaufen – venöse Kapillarschenkel – aufzweigen (Abb. 10). Teilweise werden die Kapillarkonvolute untereinander, sozusagen in Serieschaltung, auch direkt über diese oberflächlichen Kapillarschlaufen verbunden (Abb. 9, 11). Diese Schlaufen sind zahlreich, stark geschlängelt und anastomosieren untereinander. Oft verlaufen sie quer über die Endzottenkämme (Abb. 10). Wie im kombiniert fetal/maternalen Gefässausguss der Abbildungen 6 und 8 sichtbar wird, steht diese Verlaufsrichtung ebenfalls quer zur Hauptrichtung des maternalen Septengefässwerkes. Im Detail haben die plastikinjizierten Kapillaren einen rundlichen Querschnitt (10 µm) mit wenigen angedeuteten sinusoidalen Erweiterungen. Nur sporadisch sind Endothelzellkern-Eindrücke auffindbar (Abb. 10).

Der Blutabfluss aus dem oberflächlichen Kapillargebiet der Endzotten erfolgt über ebenfalls oberflächlich gelagerte *fetale Venulen* der peripheren Zottenäste. Diese Venulen sind zahlreich, oft parallel uterinwärts ausgerichtet und unter leichter Anastomosierung können sie auch Netzwerke bilden (Abb. 9, 10). Gelegentlich schieben sich in ihren Verlauf nach dem Prinzip der Serieschaltung der Kapillaren (siehe oben) sogar kleine Kapillarkonvolute ein. Ihre Ausgussoberfläche ist leicht ausgebuchtet, daneben

---

Abb. 11: Die maternale Stamm-Arterie (MSA) eines Septenareals zweigt sich fetalseits in maternale Arteriolen (MAl) auf, welche in Endzotten-umspannende maternale Kapillarnetze (MC) der Septen einmünden. Dieses allgemein feto-maternal ausgerichtete Kapillarnetz (langer Pfeil) konvergiert uteruswärts in Venulen (MVl) und kurze maternale Stamm-Venen (MSV). – Die fetale Stamm-Arterie (FSA) und ihre Folgeäste, wie Arteriolen (FAl) und arterielle Kapillaren (AC), erreichen einen Teil der Endzotten-Kapillarkonvolute in zentralem Zottenverlauf. Andere dieser Endzotten-Konvolute werden indirekt oder in Serieschaltung über die oberflächlichen venösen Kapillarschenkel (VC) benachbarter Endzotten versorgt. Der Blutrückfluss erfolgt über parallel geschaltete fetale Venulen (FVl) in mehrere, die fetale Stamm-Arterie begleitende fetale Stamm-Venen (FSV). – Die fetale Blutflussrichtung der Kapillaren verläuft an den Endzotten deutlich quer («crosscurrent»; waagrechter kurzer Pfeil), im Endzotten-Zwischenbereich dagegen entgegengesetzt («countercurrent»; senkrechter kurzer Pfeil) zum maternalen Blutfluss (langer Pfeil).

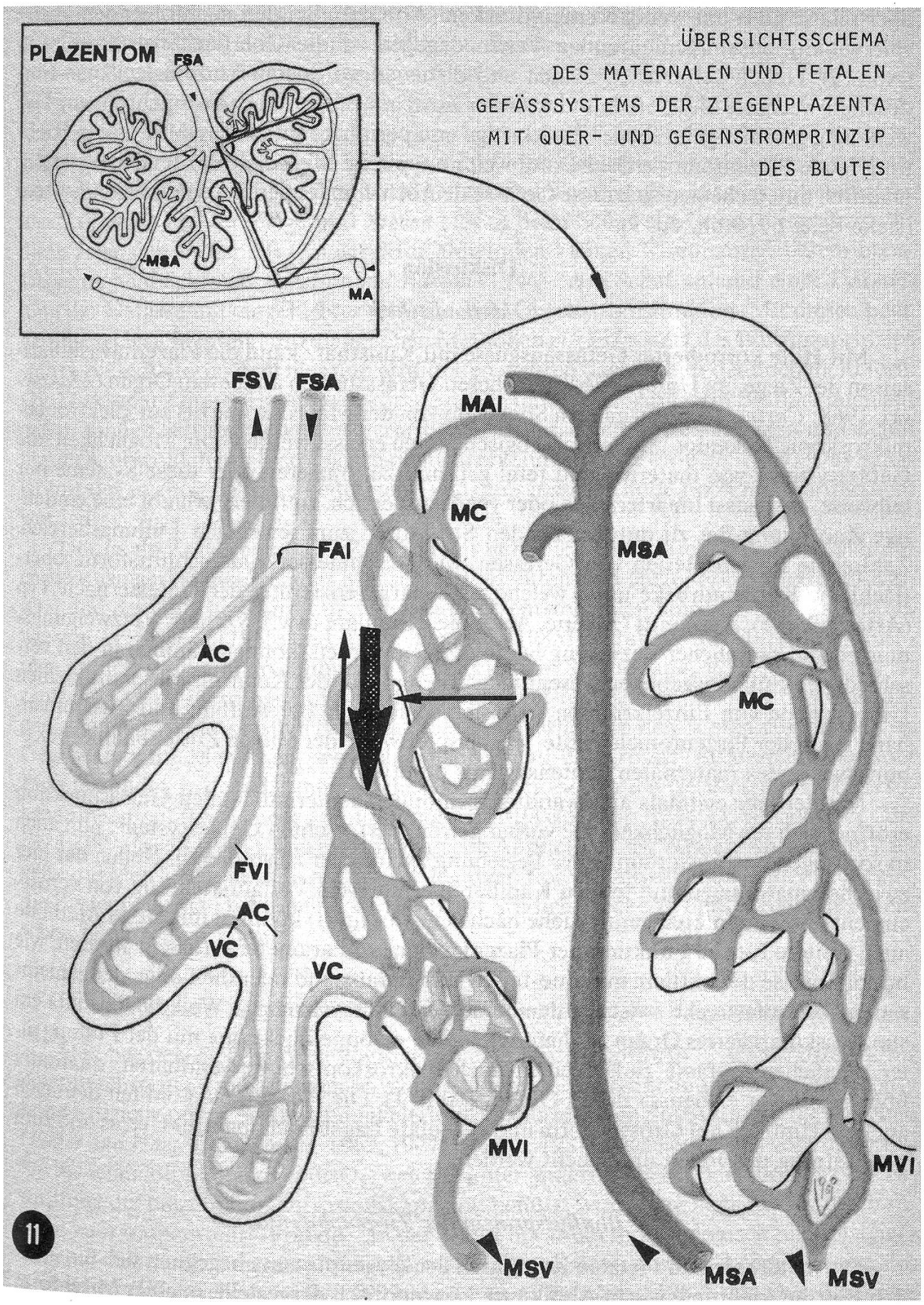
PLAZENTOM
FSA
MSA
MA
ÜBERSICHTSSCHEMA
DES MATERNALEN UND FETALEN
GEFÄSSSYSTEMS DER ZIEGENPLAZENTA
MIT QUER- UND GEGENSTROMPRINZIP
DES BLUTES
FSV
FSA
MAI
MC
FAI
MSA
AC
MC
FVI
AC
VC
VC
MVI
MVI
MSV
MSA
MSV
11

aber relativ glatt mit wenig Kerneindrücken (Abb. 10). Bei den nachfolgenden, meist spitzwinklig zusammenlaufenden Venen dagegen ist die Oberflächenstruktur rauh (Abb. 9). Neben vermehrten ovalen und diffus angeordneten Endothelzellkern-Eindrücken wechselt diese oft mit zirkulären Einschnürungen und Ausbuchtungen. Der weitzügig geschlängelte sowie bündelartige und periphere Verlauf in der Zotte in Richtung fetale Plazentomoberfläche sind weitere typische Merkmale der fetalen Venulen. Dadurch unterscheiden sich diese Gefässe deutlich vom fetalen Stammarterien-System (siehe Seite 67, Abb. 4d, 9).

Diskussion

1. Methodisches

Mit Hilfe korrodierter Gefässausgüsse mit Kunstharz kann die Plazentavaskularisation der Ziege, im Unterschied zu früheren Gefässstudien an diesem Organ (*Makowski,* 1968; *Carter,* 1975) im ganzen Spektrum von der Makroskopie bis zur Elektronenmikroskopie lückenlos und morphologisch getreu erfasst werden. Die Möglichkeit, die Gefässsysteme von maternal und fetal getrennt zu injizieren oder diese Systeme nur teilweise, das heisst im arteriellen oder venösen Bereich, zu füllen, erlaubt eine eindeutige Zuordnung der zu untersuchenden Strukturen zum jeweiligen Füllungsbereich. Zahlreiche Einzelkriterien von Gefässen, wie Durchmesser, Querschnittsform, oberflächliche Kerneindrücke usw., welche zur Charakterisierung der Gefässe nach Typ (Arterie, Vene), Abschnitt (Arterie, Arteriole, Kapillare usw.), Verlauf, Verzweigungsmuster und räumlicher Beziehung herangezogen werden, können nämlich in den verschiedenen Füllungsgebieten wesentlich variieren. Auf der Kenntnis dieser oft kleinen Unterschiede von Einzelkriterien lässt sich schliesslich der Aufbau und Zusammenhang typischer Plazentomelemente, wie beispielsweise der fetalen Zottenbäume, beziehungsweise des maternalen Septensystems ermitteln.

Mit der hier erstmals angewandten kombiniert maternal/fetalen Gefässinjektion eröffnet sich die Möglichkeit, die vorher getrennt erforschten Gefässsysteme nun auch in sozusagen natürlich räumlicher Beziehung zueinander zu studieren. Neben der hier zwischen maternalen und fetalen Kapillaren ermittelten Verlaufsrichtung von «crosscurrent» bis «countercurrent» (siehe nächsten Abschnitt) könnten mit dieser Methode auch weitere für die Funktion der Plazenta wichtige Parameter erforscht werden, wie beispielsweise der mittlere materno-fetale Kapillarabstand oder die Länge der gemeinsamen Verlaufsstrecke zwischen den beiden Kapillarsystemen. – Weil die Plazenta ein stark vaskularisiertes Organ ist, lieferte hier die «Doppelinjektion» mit der Füllung aller möglichen Gefässe zudem einen auch makroskopisch verwendbaren, qualitativ überzeugenden «Abguss» dieses Organs (Abb. 1). Die Plazentome konnten demnach auch im Hinblick auf Grösse, Form und vaskuläre Lagebeziehung zum Uterus und zum Nabelstrang des Feten untersucht werden.

2. Blutflussprinzip der Ziegenplazenta

Die maternalen und fetalen Kapillaren der Ziegenplazenta begegnen sich hinsichtlich Blutflussrichtung, wie in Abbildung 11 synoptisch dargestellt, in einer Mischform

von «crosscurrent» und «countercurrent». Die Komponente «crosscurrent» bezieht sich direkt auf die fetalen Kapillarschlingen, die überwiegend quer zur dominierenden feto-maternalen Ausrichtung der benachbarten Septenkapillaren stehen. Für «countercurrent» dagegen spricht, dass die Kapillarkonvolute der Endzotten als Ganzes sowie die nachfolgenden venösen Kapillarschenkel und Venulen mehrheitlich in spitzwinkliger oder sogar paralleler Lage, also im Gegenstromprinzip zu diesen Septenkapillaren, orientiert sind. Aufgrund von Latex- und Tuschegefässausgüssen haben *Makowski* (1968) bei der Ziege und *Steven* (1966) beim Schaf ein Querstromprinzip für diese zwei sich in der Plazentastruktur ähnelnden kleinen Ruminanten beschrieben. Dagegen beobachteten *Barcroft und Barron* (1946) beim Schaf anhand einer Darstellung der Gefässe mit eingefärbter Gelatine eine Gegenstromsituation. Mit diesen nach heutigem Gesichtspunkt unzulänglichen Methoden zur Erfassung des Blutflussprinzips stehen diese Autoren dem hier nun ermittelten wahren Sachverhalt dennoch nicht fern. Die Diskrepanz dieser Ergebnisse könnte neben methodenbedingtem Einfluss auch auf einem tendenziell existierenden tierartlichen Unterschied zwischen Ziege und Schaf beruhen, obwohl dieser histologisch nicht zu erkennen ist (*Lawn et al.,* 1969). Das Schaf ist mit der in dieser Studie benutzten Gefässausguss-Methode noch nicht untersucht worden.

Der fetale Zottenbaum der Ziege ähnelt bezüglich Gefässarchitektur in erstaunlichem Ausmass demjenigen des Menschen. Endzotten sind auch dort in «Serie geschaltet», und der Blutfluss wird durch die dadurch entstehenden langen Kapillarstrecken, wie von *Leiser et al.* (1985) und *Kaufmann et al.* (1985) postuliert, mit Hilfe von Sinusoiden an den Endkapillarschlingen aufrechterhalten. Solche Sinusoide sind in der Plazenta der Ziege allerdings nur angedeutet. Das auf maternaler Seite für Stofftransfer entscheidende Gefässsystem der Ziegenplazenta verläuft in den Septen geschlossen im Gegensatz zum Menschen, wo sich entsprechend ein grosser zusammenhängender Raum befindet, in dem das mütterliche Blut die Chorionzotten frei umspült und das sogenannte «pool flow»- oder «multivillous»-Blutflussprinzip bildet (Übersicht bei *Carter,* 1975; *Martin,* 1981). Die morphologische Ähnlichkeit der fetalen Anteile von Ziegen- und Menschenplazenta reicht nach heutigen Forschungskriterien jedoch nicht aus, die Ziegenplazenta als Modell erster Wahl für Studienzwecke an der Plazenta des Menschen benützen zu können.

3. Effizienz des Quer- bis Gegen-Blutflussprinzips der Ziegenplazenta

Das bei der Ziege morphologisch eruierte Blutflussprinzip – «crosscurrent» bis «countercurrent» – müsste nach physiologischen Modell-Berechnungen für eine relativ hohe Effizienz oder Leistungsfähigkeit des transplazentären Stofftransportes sprechen (*Faber and Hart,* 1966; *Faber,* 1969, 1977; *Martin,* 1981). Das heisst, das vom maternalen ins fetale Blut übertretende O_2, welches unter anderem als Markiersubstanz zur Ermittlung der plazentären Diffusionskapazität benützt wird, wäre hoch im Vergleich sowohl zum «concurrent»-Prinzip – in der Natur bis anhin morphologisch nicht nachgewiesen – als auch zum «multivillösen» oder «pool flow»-System beispielsweise des Menschen (Übersicht bei *Moll,* 1972; *Faber und Thornburg,* 1983). Das bei der Ziege

aber tatsächlich physiologisch unter verschiedenen Versuchsanordnungen ermittelte Blutflussprinzip ist sehr unterschiedlich: «concurrent» (*Meschia et al.,* 1966), «crosscurrent» (*Rankin,* 1972) sowie «concurrent» bis «countercurrent» (*Rankin und Peterson,* 1969). Im gesamten betrachtet deutet dieses physiologische Ergebnis also eher auf ineffizienten plazentären Stofftransfer hin.

Die Morphologie – «crosscurrent» bis «countercurrent» – scheint nach folgender Betrachtung eher den natürlichen Tatsachen zu entsprechen: Die Kapazität für Stofftransfer, beziehungsweise Leistungsfähigkeit einer Plazenta, steht sicher in Zusammenhang mit dem Verhältnis aus Neonatusgewicht und Plazentagewicht, welches bei der Ziege (*Leiser,* unveröffentlicht) und beim Schaf (*Naaktgeboren und Stegeman,* 1968), um 10 ist und Auskunft über die pro Gramm Plazenta gebildete Fetusmenge gibt. In einer aus diesem Verhältnis formierten Tierreihe (*Dantzer et al.,* 1987) steht die Ziege zusammen mit anderen Hauswiederkäuern in günstiger Position und wird nur vom Meerschweinchen mit einem strikten Gegenstromprinzip sowie von Tupaia mit einem komplizierten Querflusstyp übertroffen. Als Einschränkung beeinflussen hierzu sicher neben dem Strömungsprinzip auch zahlreiche andere Faktoren mit weitgehend unbekannter Wirkungsweise den plazentären Stofftransfer (*Dantzer et al.,* 1987). Hiermit wäre die hier in der Ziegenplazenta zwischen physiologischem und morphologisch bestimmtem Blutflussmuster aufgetretene Diskrepanz weiter erklärbar.

Zusammenfassung

Die Mikrovaskularisation der Plazentome der Ziege wird mit rasterelektronisch untersuchten Mikrokorrosions-Gefässausgüssen morphologisch dargestellt. Dabei kommen neben Einzelkorrosionen der maternalen und fetalen Plazenta-Gefässsysteme auch eine kombiniert maternal/fetale Füllungstechnik der Gefässe zur Anwendung.

Diese Methode ermöglicht, die in der Literatur widersprechenden Angaben über die materno-fetale Blutflussbeziehung der Ziegenplazenta eindeutig in den Bereich von «crosscurrent» und «countercurrent» einzuordnen. Dieses Blutflussprinzip ist bezüglich plazentären Stofftransfers, wie physiologische Berechnungen im Vergleich zu anderen Systemen ergeben, effizient und gibt ein Mass für die Leistungsfähigkeit der Plazenta der Ziege. Die Vaskularisation der Ziegenplazenta wird hier auch hinsichtlich ihrer Eignung als Modell zum Studium anderer Plazentatypen, beispielsweise des Menschen, diskutiert.

Résumé

La microvascularisation des placentomes de la chèvre est représentée morphologiquement. Pour cela, on examine des épanchements provenant de vaisseaux mis à nu par des microcorrosions. Cet examen se fait au microscope électronique à balayage. A côté des microcorrosions individuelles des systèmes vasculaires placentaires maternel et fœtal, on utilise aussi une technique combinée de remplissage maternel/fœtal des vaisseaux.

Cette méthode permet, dans le cadre des catégories «crosscurrent» et «countercurrent», de classer clairement les données contradictoires existant dans la littérature au sujet de la relation materno-fœtale du flux sanguin dans le placenta de la chèvre. Ce principe de flux sanguin est efficient quant au transfert placentaire de substances: les évaluations physiologiques le prouvent par comparaison avec d'autres systèmes. Il donne une mesure de la capacité fonctionnelle du placenta de la chèvre. De plus, la vascularisation du placenta caprin est ici discutée en tant que modèle pour l'étude d'autres types de placenta, par exemple celui de l'homme.

Riassunto

La microvascolarizzazione dei placentomi della capra viene essere dimostrata col microscopio elettronico a scansione su preparati di micro-corrosione di iniezioni vasali. Così, accanto a corrosioni individuali del sistema vascolare delle placente materna e fetale, si utilizza anche una technica di riempimento combinato dei vasi materni e fetali.

Questo metodo rende possibile inquadrare le contradditorie indicazioni della letteratura sui rapporti della circolazione sanguigna fra madre e feto nella placenta delle capre, nel campo del «crosscurrent» e del «countercurrent». Questo tipo della circolazione è efficiente relativa al trasporto placentare dei metaboliti, come dimostrano calcoli fisiologici in relazione ad altri sistemi. Da una missura della capacità di prestazione della placenta caprina. La vascolarizzazione della placenta della capra viene qui discussa anche in relazione allo studio di altri tipi di placenta, per esempio quella umana.

Summary

The micro-vascularization of the caprine placentomas is investigated by means of the scanning electronmicroscope on micro-corroded vascular casts. Besides singular corrosions of the vascular systems of the maternal and fetal placentae, a combined maternal/fetal injection technique has been applied. This method allows to classify the relationship of materno-fetal irrigation doubtlessly into «crosscurrent» and «countercurrent» type, as opposed to the contradictory statements in the literature.

This type of blood flow offers a high degree of efficiency for placental transfer of metabolites, as comparative physiological calculations indicate, and presents a mesure for the performance of the goat placenta.

The author discusses the vascularization of the goat placenta in the view of a comparison with other types, e.g. the human placenta.

Literatur

Barcroft J., and Barron D. H.: Observations upon the form and relations of the maternal and fetal vessels in the placenta of the sheep. Anat. Rec., *94,* 569–595 (1946). – *Carter A. M.:* Placental circulation. In: Comparative Placentation (Steven, D.H., ed.) 108–160. Academic Press, London, New York, San Francisco (1975). – *Dantzer V., Leiser R., Kaufmann P. and Luckhardt M.:* Comparative morphological aspects of placental vascularization. In: Placental vascularization and blood flow (Kaufmann P. and Miller R., eds.) Trophoblast Research, *3:* (1987; in press). – *Dent J.:* Ultrastructural changes in the intercotyledonary placenta of the goat during early pregnancy. J. Anat., *114,* 245–259 (1973). – *Faber J. J.:* Application of the theory of heat exchangers to the transfer of inert materials in placentas. Circ. Res., *24,* 221–234 (1969). – *Faber J. J.:* Steady-state methods for the study of placental exchange. Fed. Proc., *36,* 2640–2646 (1977). – *Faber J. J. and Hart F. M.:* The rabbit placenta as an organ of diffusional exchange. Circ. Res., *19,* 816–833 (1966). – *Faber J. J. and Thornburg K. L.:* Placental Physiology. Raven Press, New York (1983). – *Kaufmann P., Bruns U., Leiser R., Luckhardt M. and Winterhager E.:* The fetal vascularisation of term human placental villi. II. Intermediate and terminal villi. Anat. Embryol. *173,* 203–214 (1985). – *Lawn A. M., Chiquoine A. D. and Amoroso E. C.:* The development of the placenta in the sheep and goat: an electron microscope study. J. Anat., *105,* 577–578 (1969). – *Leiser R.:* Fetal vasculature of the human placenta: scanning electron microscopy of microvascular casts. Contr. Gynec. Obstet., *13,* 27–31 (1985). – *Leiser R. and Kohler T.:* The blood vessels of the cat girdle placenta. Observations on corrosion casts, scanning electron microscopical and histological studies. I. Maternal vasculature. Anat. Embryol., *167,* 85–93 (1965). – *Leiser R., Kaufmann P. and Luckhardt M.:* Materno-fetal vessel interrelationship in different types of placenta. Abstract. Ist Meeting of European Placenta Group, Sept. 10/11, Cambridge (1984). – *Leiser R., Luckhardt M., Kaufmann P., Winterhager E. and Bruns U.:* The fetal vascularisation of term human placental villi. I. Peripheral stem villi. Anat. Embryol., *173,* 71–80 (1985). – *Makowski E. L.:* Maternal and fetal vascular nets in placentas of sheep and goats. Am. J. Obstet. Gynec., *100,* 283–288 (1968). – *Martin C. B. Jr:* Models of placental blood flow. Placenta (Suppl. *1*), 65–80 (1981). – *Meschia G., Cotter J. R., Makowski E. L. and Barron D. H.:* Simultaneous measurement of uterine and umbilical blood

flows and oxygen uptakes. Quart. J. Exptl. Physiol., *52,* 1–18 (1966). – *Moll W.:* Gas exchange in concurrent, countercurrent and crosscurrent flow systems. The concept of the fetoplacental unit. In: Respiratory gas exchange and blood flow in the placenta (Longo L. D., and Bartels H., eds.). US DHEW Pub. No. (NIH) *73–361,* 281–294 (1972). – *Naaktgeboren C. und Stegeman J. H. J.:* Untersuchungen über den Einfluss des Uterus und der Placenta auf das fetale Wachstum und das Geburtsgewicht, mit besonderer Berücksichtigung des Schafes. Zeitschr. Tierz. Züchtungsbiol. (J. Anim. breed. genet.), *85,* 245–290 (1968). – *Rankin J. H. G.:* The effects of shunted and unevenly distributed blood flows on cross-current exchange in the sheep placenta. In: Respiratory gas exchange and blood flow in the placenta (Longo L. D., and Bartels H., eds.). US DHEW Pub. No. (NIH) *73–361,* 207–224 (1972). - *Rankin J. H. G. and Peterson E. N.:* Application of the theory of heat exchangers to a physiological study of the goat placenta. Circ. Res., *24,* 235–250 (1969). – *Schiebler T. H. und Kaufmann P.:* Reife Plazenta. In: Die Plazenta des Menschen (Becker V., Schiebler T. H. und Kubli F., eds.), 51–100. Thieme Verlag, Stuttgart, New York (1981). – *Steven D. H.:* Arteriovenous anastomoses in the uterus of the sheep. J. Physiol. (London), *187,* 18P–19P (1966).

Manuskripteingang: 15. November 1986

BUCHBESPRECHUNG

Die Hausziege, von *Heinz Pingel.* A. Ziemsen Verlag, Wittenberg Lutherstadt DDR. 1986. Reihe «Die neue Brehm-Bücherei». Geb. DM 19.80.

Der ansprechend gestaltete Band mit 34 farbigen und 30 Schwarzweissbildern sowie 24 Zeichnungen hat Prof. Dr. sc. H. Pingel zum Autor, der seit 1978 dem Lehrstuhl für Geflügel- und Pelztierzucht an der Sektion Tierproduktion und Veterinärmedizin der Karl-Marx-Universität Leipzig vorsteht. Er richtet sich nicht in erster Linie an den Tierarzt, sondern an den Ziegenhalter und -züchter, was auch in der DDR mehrheitlich eine hobbyartige Beschäftigung zu sein scheint. Doch kann auch der Veterinärmediziner – bei dem wenigstens hierzulande die Ziege keine sehr prioritäre Stelle in der Ausbildung besetzt – dem Band sehr viel Wissenswertes entnehmen. In Deutschland wie bei uns nahm der Ziegenbestand in den letzten 100 Jahren dramatisch ab, im Gegensatz zur globalen Tendenz, denn zwischen 1951 und 1981 stieg der Weltziegenbestand von rund 334 auf 469 Millionen, wobei fast 90% auf Asien (272) und Afrika (149) entfallen, also auf zwei der Kontinente, in denen für die nächsten Jahrzehnte eine dramatische Zuspitzung der Ernährungslage zu erwarten ist.

Das Buch behandelt auf 110 Seiten (zweispaltig) folgende Problemkreise: wirtschaftliche Aspekte, Abstammung und Domestikation, Entwicklung der Ziegenzucht (wobei die Rolle der Saanenziege und anderer schweizerischer Rassen für die Veredelungskreuzungen in vielen Ländern hervorgehoben wird); Milch-, Fleisch- und Wollziegen; Fortpflanzungsbiologie (einschliesslich Angaben über die KB); Ziegenmilch; genetische Aspekte (u.a. Zuchtziele; Leistungsprüfungen); Haltung, Pflege und Fütterung; unter «Verbrauchertips» Angaben über Verwendung von Milch und Milchprodukten, Fleisch (mit ein paar Kochrezepten!) und Fellen. Der kurze Abschnitt «Unsere Ziege ist krank» richtet sich bewusst an den Laien und weist ihn auf die wichtigsten Probleme (Parasitosen, meldepflichtige Seuchen, Geburtshilfe) hin.

Den Abschluss bilden ein Anhang mit weiterführender Literatur (im wesentlichen deutsche) und Bildnachweisen. Auf die sehr instruktive Bebilderung mit den schönen Farbaufnahmen von Ziegen – auch russischer, norwegischer, maltesischer, kubanischer etc. Rassen, die übrigens z.T. schon zu den gefährdeten gezählt werden müssen und in verdienstvoller Weise gerade in Zoos der DDR, etwa bei Herrn Althaus im Thüringer Zoopark Erfurt, erhalten werden – sei besonders hingewiesen. Es folgt ein Sachregister.

Im ganzen ein praktisches und nützliches Buch zu einem sehr mässigen Preis.

R. Fankhauser, Bern