Zeitschrift: Schweizer Archiv für Tierheilkunde SAT : die Fachzeitschrift für Tierärztinnen und Tierärzte = Archives Suisses de Médecine Vétérinaire ASMV : la revue professionnelle des vétérinaires

Herausgeber: Gesellschaft Schweizer Tierärztinnen und Tierärzte

Band: 129 (1987)

Artikel: Zur Feinstruktur der bindegewebigen Unterlage des Konjunktivalepithels von Schaf und Ziege

Autor: Weyrauch, K.D. / Budras, K.D.

DOI: https://doi.org/10.5169/seals-589504

Nutzungsbedingungen

Die ETH-Bibliothek ist die Anbieterin der digitalisierten Zeitschriften auf E-Periodica. Sie besitzt keine Urheberrechte an den Zeitschriften und ist nicht verantwortlich für deren Inhalte. Die Rechte liegen in der Regel bei den Herausgebern beziehungsweise den externen Rechteinhabern. Das Veröffentlichen von Bildern in Print- und Online-Publikationen sowie auf Social Media-Kanälen oder Webseiten ist nur mit vorheriger Genehmigung der Rechteinhaber erlaubt. Mehr erfahren

Conditions d'utilisation

L'ETH Library est le fournisseur des revues numérisées. Elle ne détient aucun droit d'auteur sur les revues et n'est pas responsable de leur contenu. En règle générale, les droits sont détenus par les éditeurs ou les détenteurs de droits externes. La reproduction d'images dans des publications imprimées ou en ligne ainsi que sur des canaux de médias sociaux ou des sites web n'est autorisée qu'avec l'accord préalable des détenteurs des droits. En savoir plus

Terms of use

The ETH Library is the provider of the digitised journals. It does not own any copyrights to the journals and is not responsible for their content. The rights usually lie with the publishers or the external rights holders. Publishing images in print and online publications, as well as on social media channels or websites, is only permitted with the prior consent of the rights holders. Find out more

Download PDF: 13.07.2025

ETH-Bibliothek Zürich, E-Periodica, https://www.e-periodica.ch

Schweiz Archiv Tierheilk. *129,* 95–103, 1987

Aus dem Institut für Veterinär-Anatomie, -Histologie und -Embryologie
der Freien Universität Berlin

Zur Feinstruktur der bindegewebigen Unterlage des Konjunktivalepithels von Schaf und Ziege[1]

von *K. D. Weyrauch*[2] *und K. D. Budras*[2]

Einleitung

Die Beziehung verschiedener Epithelien zu ihrem bindegewebigen Grundstock war in der Vergangenheit Gegenstand zahlreicher Veröffentlichungen (u.a. *Montagna,* 1970, *Scaletta and MacCallum,* 1972, *Brown,* 1972, *Schmidt et al.,* 1974, *Warfel and Hull,* 1984, *Hume and Moore,* 1985, *Geggel and Gipson,* 1985). Hierbei wurde zunächst an lichtmikroskopischen Serienschnitten und später mit Hilfe der Rasterelektronenmikroskopie untersucht. So ist z. B. in der Haut des Menschen (*Greb,* 1939, *Horstmann,* 1952) und verschiedener Haustiere (*Simon,* 1951 a, b), aber auch in der Vormagenschleimhaut von Hauswiederkäuern (*Weyrauch und Schnorr,* 1979, *Scheurmann und Weyrauch,* 1983) ein sehr vielgestaltiger Papillarkörper gefunden worden. In der menschlichen Mundschleimhaut (*Horstmann,* 1954, *Klein-Szanto and Schröder,* 1977, *Hume and Moore,* 1985) zeigt sich nach Ablösung des Epithels ein aus örtlich unterschiedlich gestalteten einzelnen zungenförmigen Fortsätzen bestehender Papillarkörper.

Im Bereich der Konjunktiva sind solche Untersuchungen bisher kaum angestellt worden, wohl weil deren Schleimhautoberfläche, aber auch Funktion, keine besonderen Überraschungen im Aufbau des Papillarkörpers erwarten liessen. *Hiwatari* (1920) hat an lichtmikroskopischen Schnitten der menschlichen Konjunktiva einen Papillarkörper im Bereich des «Tarsus conjunctivae» beschrieben, der sein Vorhandensein den in dieser Gegend zahlreich vorkommenden Gefässen verdankt. – Licht- und elektronenmikroskopische Studien an der Konjunktiva von Schaf und Ziege (*Weyrauch,* 1983 a und b) haben zum einen ein sehr variantenreiches Epithel, zum anderen ein vielfältiges subepitheliales Gefässnetz gezeigt. Inwieweit sich beide Gegebenheiten in der Form des bindegewebigen Grundstocks widerspiegeln, soll die nachfogende Untersuchung zeigen.

Material und Methoden

Frisch getöteten Schafen und Ziegen unterschiedlichen Alters und Geschlechts wurde die gesamte Konjunktiva im Zusammenhang mit den Augenlidern und den vorderen Teilen des Augapfels entnommen. Die so gewonnene Schleimhaut wurde anschliessend in Stücke verschiedener Grössen

---

[1] Herrn Prof. Dr. W. Mosimann zum 65. Geburtstag gewidmet.

[2] Adresse der Autoren: Institut für Veterinär-Anatomie, -Histologie und -Embryologie der Freien Universität Berlin, Koserstrasse 20, D-1000 Berlin 33

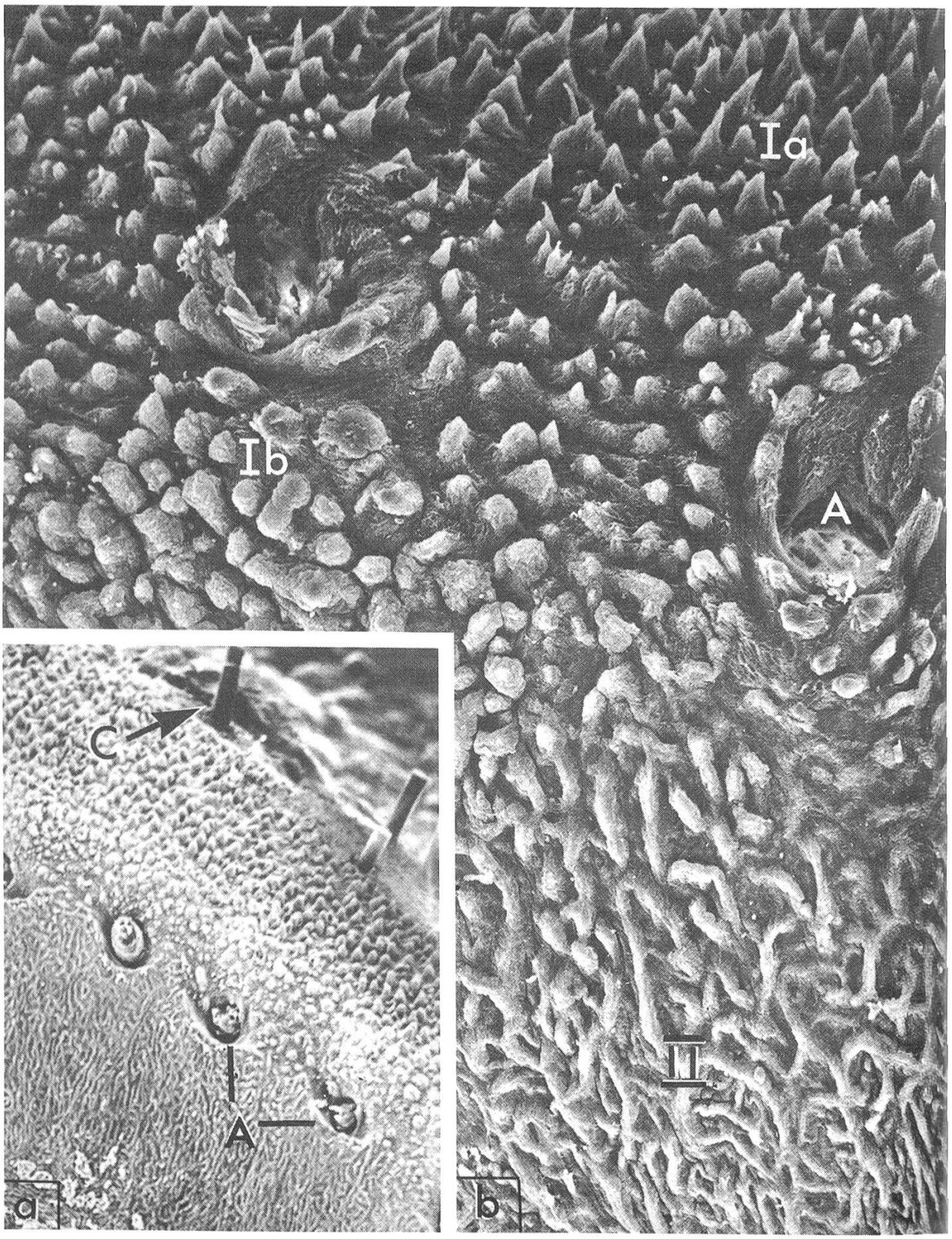

Abb. 1: Papillarkörper im Bereich zwischen dem Limbus palpebralis anterior und posterior und der Tunica conjunctiva palpebrarum einer Ziege. a. Übersicht. b. Ausschnittsvergrösserung. Ia spitz- und Ib stumpfkegelige Papillen (Papillarkörper Typ I). II leistenförmige Erhabenheiten (Typ II), welche sich zu weitmaschigen Netzen vereinigen.
Vergr.: a 34 ×, b 150 ×

aufgeteilt, mit Igelstacheln auf einer Korkunterlage befestigt und in das zur Epithelablösung jeweils verwendete Medium gebracht.

Die Gewebsproben wurden entweder mit 0,3%iger Essigsäure (siehe hierzu *Weyrauch und Schnorr,* 1979) oder mit 20 mM Na_4EDTA nach der von *Worgul et al.* (1976) beschriebenen Methode behandelt. Danach wurde mit feinen Pinzetten – nach kurzer Anfärbung der Schleimhautoberfläche mit Eosin – das Epithel vorsichtig abgehoben. Dies gelang besonders bei Behandlung mit EDTA oft nur bruchstückhaft. – Die vom Epithel befreiten Bindehautteile wurden sodann in Ringerlösung gespült und 3–4 Stunden bei 4 °C in Yellow-Fix (*Ito and Karnowsky,* 1968), pH 7,2, fixiert. Danach wurden die Proben in Alkohol entwässert und im Critical Point Dryer (Polaron) getrocknet. Nach Goldbeschichtung im Sputtering Device (Balzers) erfolgte die Untersuchung am Siemens Autoscan UI.

Um den Ablösungsgrad des Epithels eines bestimmten Schleimhautbereichs zu kontrollieren, wurden kleine Stücke aus den mit Essigsäure oder EDTA behandelten Präparaten geschnitten und in Durcupan (Fluka) eingebettet. Ultradünnschnitte aus diesen Proben wurden am Zeiss EM 10 untersucht.

Befunde

Makroskopisch zeigt der bindegewebige Grundstock der Konjunktivalschleimhaut nur auf der Aussenfläche des 3. Augenlides eine besondere Ausgestaltung (Abb. 2).

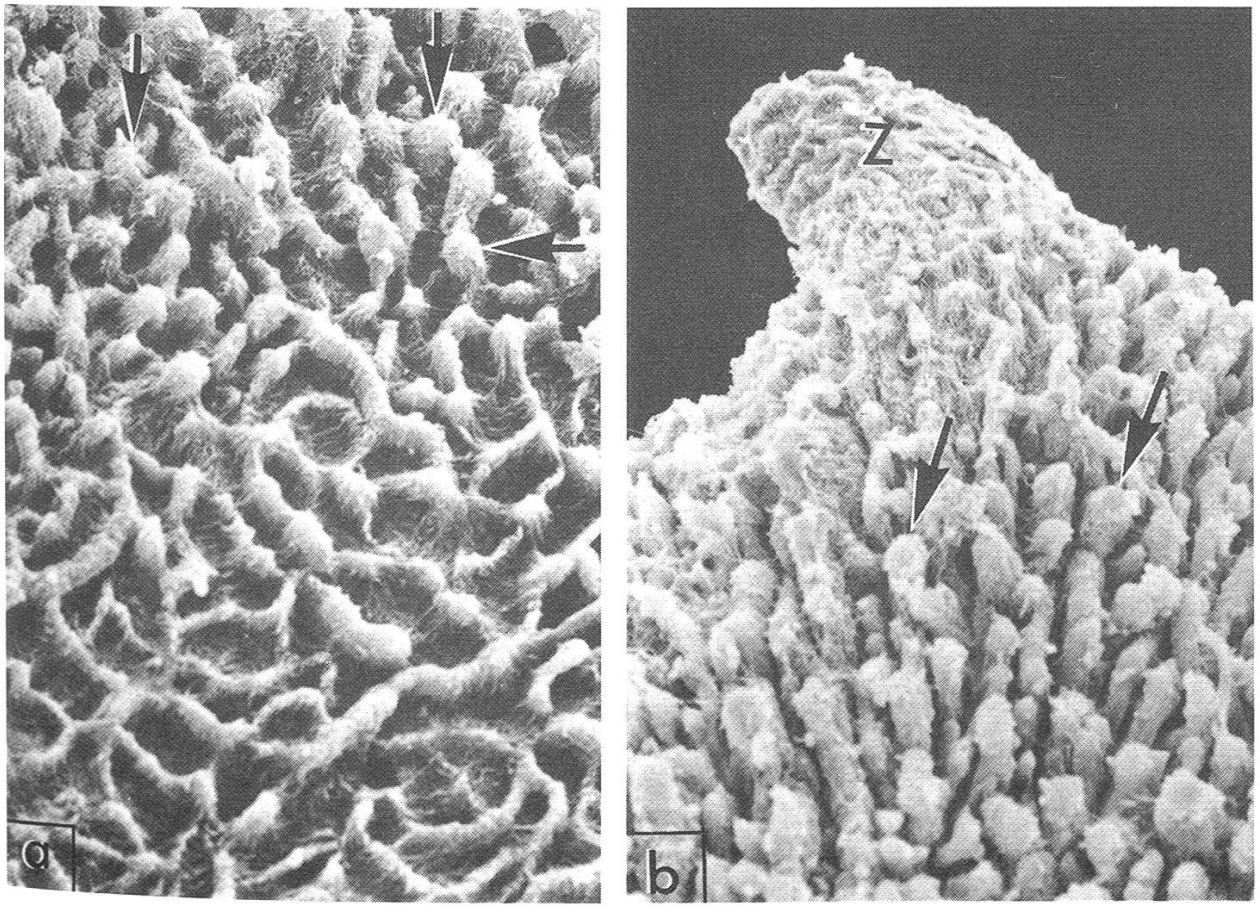

Abb. 2: Papillarkörper vom Typ III. a. Aus dem Bereich der Tunica conjunctiva palpebrarum eines Schafes. Leistenförmige Erhabenheiten bilden ein engmaschiges Netzwerk. Einige der Leisten werden durch papillenförmige Fortsätze (→) überhöht. b. Bereich der sog. Zähnchenleiste des 3. Augenlides. Die Leisten des Papillarkörpers an der Zähnchenbasis werden durch Papillensäume (→) verdeckt. Das Zähnchen selbst (Z) lässt das für Typ III charakteristische Netzwerk erkennen.
Vergr.: a 210 ×, b 195 ×

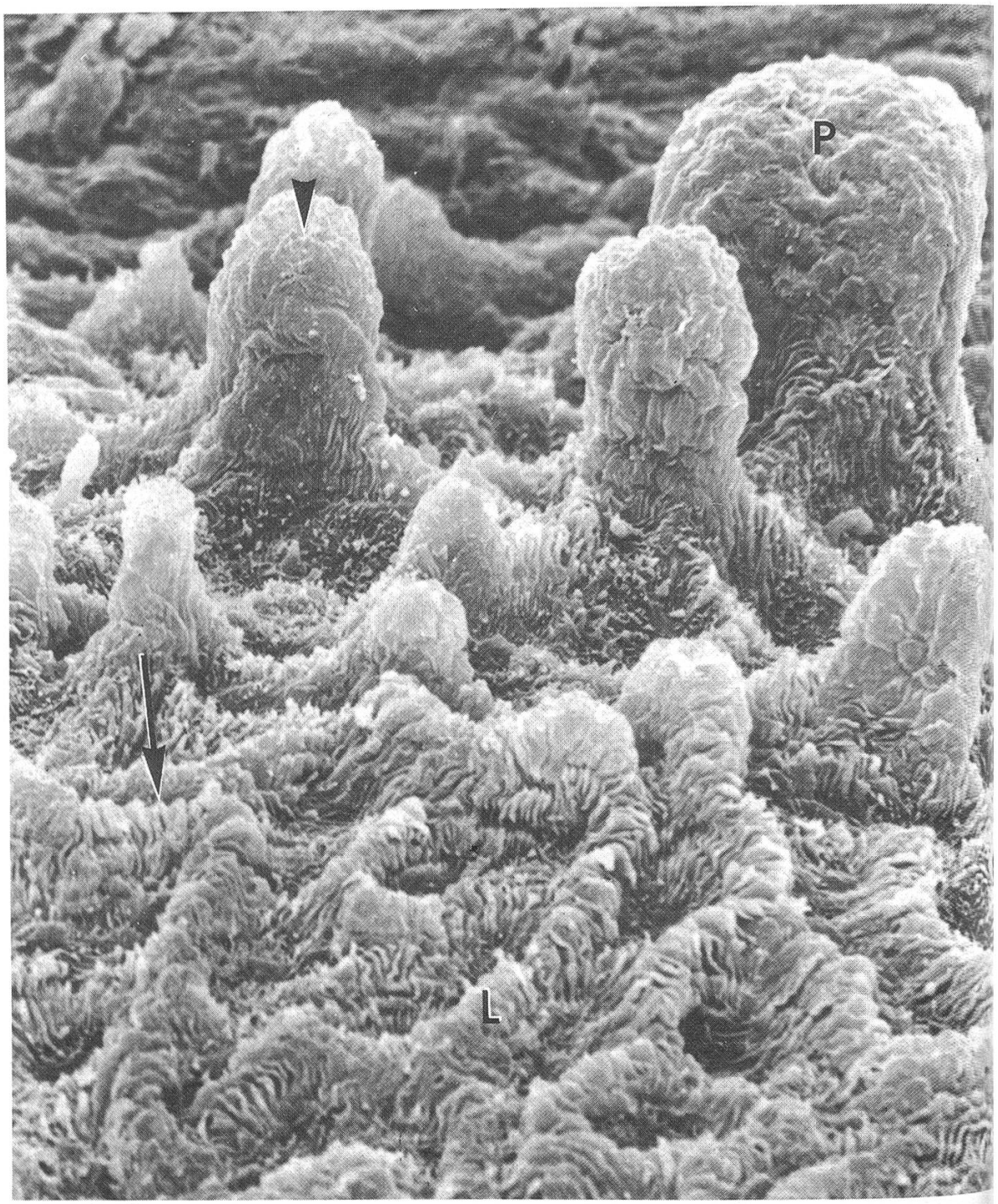

Abb. 3: Drittes Augenlid, Aussenfläche, distal des Blinzknorpels. P stumpfkegelige Papillen (Papillarkörper Typ I) L Leisten (Papillarkörper Typ III). Feine, sich vernetzende Kämme auf den Papillen (→) und Schollenbildung (▶) auf den Leisten kennzeichnen den sog. submikroskopischen Papillarkörper.
Vergr.: 570 ×

Abb. 4: Tunica conjunctiva bulbi am Übergang zur Cornea eines Schafes. Hier ist das Epithel (E) unvollständig entfernt. Papillarkörper Typ IV: a. Gekräuselte Oberfläche mit gelegentlichen niedrigen Leisten (➞) b. Ausschnittsvergrösserung von a. Deutlicher submikroskopischer Papillarkörper. Vergr.: a 64 ×, b 1040 ×

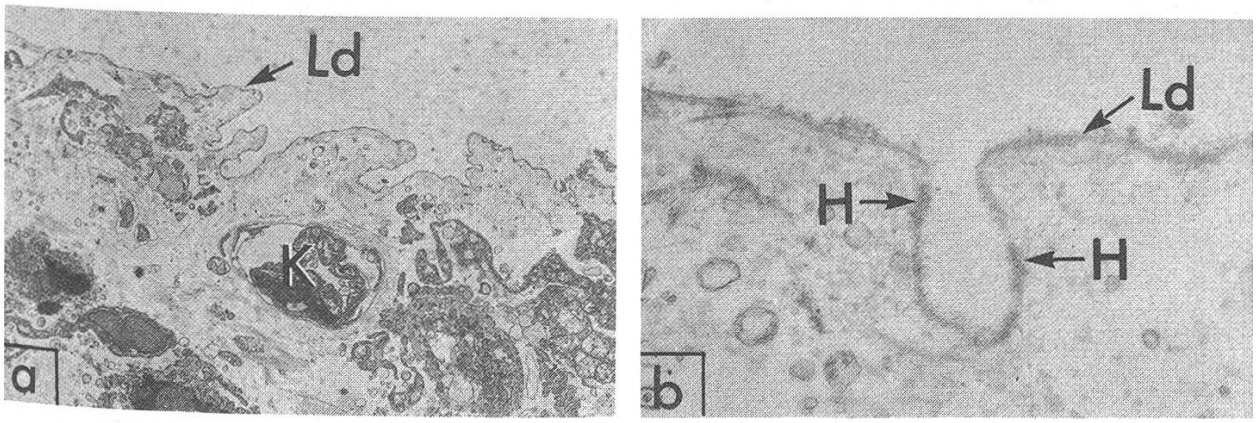

Abb. 5: Bindegewebiger Grundstock der Tunica conjunctiva palpebrarum einer Ziege im Ultradünnschnitt. TEM Aufnahme. Das Epithel ist im Bereich der Lamina lucida der Basallamina nach Behandlung mit 0,3%iger Essigsäure abgehoben worden. a. Übersicht b. Ausschnittsvergrösserung. Ld lamina densa der ehemaligen Basallamina. K Kapillare. H Überrest der sog. Hemidesmosomen. Vergr.: a 2970 ×, b 21390 ×

Diese spiegelt in ihrer Form die anderswo (*Weyrauch,* 1984) dargestellte sog. Zähnchenleiste wider. – Erst bei 30- bis 50facher Vergrösserung erscheint die Oberfläche (Stratum papillare) unterschiedlich modelliert. Dieser sog. **Mikropapillarkörper** präsentiert sich in vier Erscheinungsformen.

Typ 1 (Abb.1) stellt sich in Form stumpf oder spitzkegeliger Papillen dar. Diese liegen zwischen Wimpernhaaren und den Ausführungsgängen der Talgdrüsen (also etwa in der Zone zwischen Limbus palpebralis anterior und posterior). Stumpfe Papillen sind auch in der Bindehaut des 3. Augenlides, und zwar vorwiegend im Bereich des Blinzknorpels (Abb. 3) zu finden.

Typ 2 (Abb. 1) zeichnet sich durch unregelmässige leistenförmige Erhabenheiten aus, die sich zu grobmaschigen, längs gerichteten Netzen vereinigen können. Sie schliessen im Bereich der Mündungsöffnungen der Tarsaldrüsen an die zuvor beschriebenen Papillen an und verlaufen meist senkrecht zum freien Lidrand. Die Art des Papillarkörpers beschränkt sich auf den distalen Teil der Tunica conjunctiva palpebrarum des Ober- und Unterlides.

Typ 3 geht aus dem zuvor dargestellten fliessend hervor; er besteht ebenfalls aus leistenförmigen Erhabenheiten (Abb. 2a). Diese sind allerdings wesentlich kürzer als die zuvor beschriebenen und bilden ein engmaschiges Netz. Eine solche Form ist im proximalen Teil der Tunica conjunctiva palpebrarum inferior und superior sowie gelegentlich in den Fornices conjunctivae anzutreffen. Sie bedeckt die Innen- und Aussenflächen des 3. Augenlides einschliesslich der Zähnchenleiste. Das Leistennetz wird hier gelegentlich von den bereits o.a. Papillen (Abb. 3) unterbrochen.

Die Leisten des Papillarkörpers vom Typ 3 scheinen hin und wieder durch einzelne (Abb. 2a) oder mehrere (Abb. 2b) papillenartige Gebilde überhöht zu werden. In letzterem Fall (Abb. 2b) sind richtige Säume von Papillen zu beobachten, die die eigentlichen Leisten verdecken.

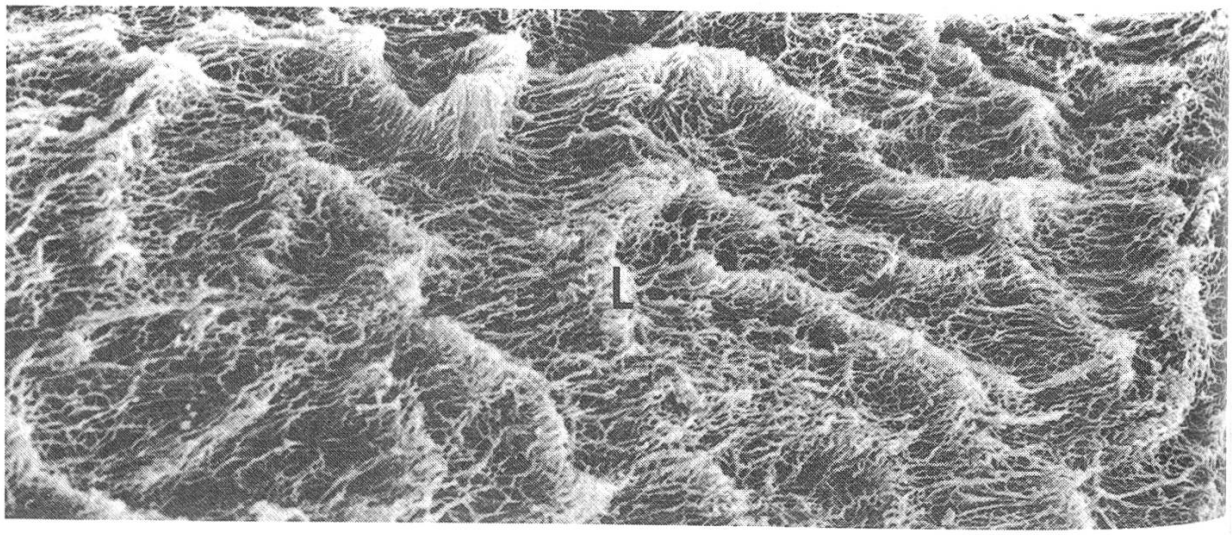

Abb. 6: Mikroskopischer Papillarkörper Typ II. Die Lamina densa der ehemaligen Basallamina ist hier mit dem Epithel entfernt worden, die leistenförmigen Erhabenheiten (L) sind jedoch erhalten geblieben. Bindegewebsfasern des Stratum papillare bewirken hier die Feinprofilierung der Oberfläche. Vergr.: 440 ×

Der 4. Typ ist durch eine feine Kräuselung der vom Epithel befreiten Konjunktivaloberfläche charakterisiert (Abb. 4). Diese wird gelegentlich durch niedrige unregelmässige Leisten untergliedert. Man trifft eine solche Art bindegewebiger Unterlage im Bereich der Fornices conjunctivae und der Tunica conjunctiva bulbi an.

Bei stärkerer Vergrösserung wird auf dem Mikropapillarkörper der **submikroskopische Papillarkörper** sichtbar (Abb. 3, 4). Dieser besteht aus feinen, sich vernetzenden Kämmen, welche eine unregelmässige Felderung der Oberfläche entstehen lassen. Je nach Stärke der Kämme ist die Felderung mehr oder weniger deutlich zu erkennen. Neben dieser Art der Profilierung ist – vermutlich bedingt durch Rinnen, die an Stelle der Kämme liegen – eine schollenartige Oberflächenmodellierung zu beobachten.

Die Ablösung des Konjunktivalepithels von dessen bindegewebiger Unterlage geschieht im Idealfall im Bereich der Lamina lucida der Basallamina (Abb. 5). Gelegentlich wird beim Abheben des Epithels aber auch die Lamina densa mit abgezogen. Feine Bindegewebsfibrillen, welche einen Teil der lichtmikroskopischen Basalmembran ausmachen, werden hierbei freigelegt (Abb. 6). In solchen Fällen ist zwar der sog. mikroskopische Papillarkörper in seiner typischen Form noch deutlich erkennbar, die ihn modellierenden submikroskopischen Strukturen gehen dabei aber verloren.

Diskussion

Die vorliegenden Untersuchungen lassen erkennen, dass das Relief der bindegewebigen Unterlage des Konjunktivalepithels ausgesprochen vielgestaltig erscheint. Dies ist umso erstaunlicher, als die Schleimhautoberfläche – sieht man von der sog. Zähnchenleiste des 3. Augenlides ab – makroskopisch nicht profiliert ist. Ähnliche Befunde sind in der Mundschleimhaut des Menschen (*Klein-Szanto and Schröder,* 1977), der Speiseröhre der Haussäugetiere (eig. unveröff. Befunde), der Magenrinne kleiner Hauswiederkäuer (*Weyrauch und Schnorr,* 1979) bzw. den Pansenpfeilern des Kalbes (*Scheurmann und Weyrauch,* 1983) gemacht worden. – Bezüglich Formenreichtum und Funktion des Papillarkörpers werden in der Literatur unterschiedliche Ansichten diskutiert. So wird u. a. eine Bedeutung im Sinne einer mechanischen Verzahnung des Epithels mit dessen Unterlage angenommen, bzw. eine Rolle bei der Ernährung und Regeneration des mehrschichtigen Epithels vermutet (*Greb,* 1932, *Horstmann,* 1952, *Simon,* 1951).

Im vorliegenden Material fällt auf, dass an Stellen, die einer mechanischen Belastung besonders ausgesetzt sind, etwa im Bereich des Limbus palpebralis anterior und posterior oder des 3. Augenlides, der Papillarkörper besonders stark profiliert ist, wohingegen im Bereich der Conjunctiva bulbi nur ein relativ undeutliches Relief zu erkennen ist. Lichtmikroskopische Untersuchungen dieser Konjunktivalzonen (*Weyrauch,* 1983) zeigen, dass in beiden Fällen das Epithel ausgesprochen vielseitig und ausserdem von zahlreichen Gefässen unterlagert ist. Man kann daraus schliessen, dass der vielgestaltige bindegewebige Grundstock in der Konjunktiva wohl mehr die Aufgabe einer mechanischen Verankerung als die einer intensiveren Ernährung des Epithels zu erfüllen hat, und nicht in jedem Fall Ausdruck des Gefässverlaufs ist.

Die fast stets vorhandene Feinprofilierung des Papillarkörpers – von *Klein-Szanto and Schröder* (1977) bzw. *Scaletta and MacCallum* (1974) auch in der Mundschleimhaut beobachtet und «wrinkled surface» genannt (*Scaletta*) – wird von diesen Autoren als weitere Möglichkeit, das Epithel an seiner bindegewebigen Unterlage zu befestigen bzw. eine grossflächigere Zone für die Ernährung der Basalzellen zu schaffen, angesehen.

Bei der Betrachtung des Papillarkörpers der Konjunktiva von Schaf und Ziege gilt es, insbesondere im stärkeren Vergrösserungsbereich, zu berücksichtigen, dass unter Umständen Profilierungen vorgetäuscht werden, wo in Wirklichkeit keine vorhanden sind oder aber in anderer Form vorliegen. Der Grund hierfür liegt in der mehr oder weniger guten Ablösbarkeit des Epithels. Um sichere Aussagen machen zu können, müssen daher stets parallel zu den REM-Untersuchungen an den epithelbefreiten Präparaten licht- oder elektronenmikroskopische Schnittuntersuchungen gemacht werden (siehe hierzu auch *Scaletta and MacCallum,* 1974). Für viele Autoren sind solche Probleme von untergeordneter Bedeutung, da sie Epithelien zum Zwecke der Gewinnung von Zellkulturen bzw. Transplantaten ablösten (u.a. *Worgul et al.,* 1976, *Geggel et al.* 1985, *Cintron et al.,* 1979), der Papillarkörper also uninteressant war. Im vorliegenden Fall war es wichtig, die Basallamina im Bereich der Lamina lucida zu trennen, so dass der bindegewebige Grundstock immer noch von der Lamina densa bedeckt blieb. Bei der Ablösung haben wir daher auf Proteasen, von denen ja einige die gesamte Basallamina auflösen (*Geggel et al.,* 1985, *Worgul et al.,* 1976), bewusst verzichtet und stattdessen Na_4EDTA bzw. schwache Essigsäure verwendet. Hierbei war immer wieder festzustellen, dass mit der letzteren die besten Erfolge, hinsichtlich der Ablösung des Epithels wie auch der Erhaltung der bindegewebigen Strukturen, zu erzielen waren.

Zusammenfassung

Nach Entfernung des Epithels mit schwacher Essigsäure bzw. Na_4EDTA zeigt die Konjunktiva von Schaf und Ziege einen vielgestaltigen mikroskopischen Papillarkörper: Spitz- oder stumpfkegelige Papillen wechseln sich mit netzartig angeordneten Leisten ab. In manchen Zonen der Bindehaut wird das Relief des bindegewebigen Grundstocks nur durch eine mehr oder weniger starke Kräuselung dargestellt. Die Oberfläche des mikroskopischen Papillarkörpers wird ihrerseits durch feine Kämme oder eine schollenartige Lappung modelliert.

Résumé

Après élimination de l'épithélium au moyen d'acide acétique faible ou de Na_4EDTA, la conjonctive du mouton et de la chèvre présente un corps papillaire microscopique polymorphe: des papilles coniques pointues ou arrondies alternent avec des crêtes disposées en filet. Dans certaines zones le relief de la couche basale de tissu conjonctif n'est constitué que de plis plus ou moins prononcés. La surface du corps papillaire, elle, est formée de fines arêtes ou lobulée.

Riassunto

Dopo allontanamento dell'epitelio con acido acetico a debole concentrazione rispettivamente con Na_4EDTA, la congiuntiva di pecora e capra presenta al microscopio un corpo papillare complesso: Papille ottuse ed arrotondate si alternano a trabecole reticolate. In certe zone del connettivo il rilievo del tessuto basale connettivo appare solo con una più o meno intensa increspatura. La superficie del microscopico corpo papillare dal canto suo viene modellato per mezzo di fini creste e frangie squamose.

Summary

On the fine structure of the subepithelial connective tissue layer of the conjunctiva in sheep and goats.

The microscopic papillary body of the conjunctival mucous membrane was studied in sheep and goats with the scanning and transmission electronmicroscope. After the epithelium had been removed by means of acetic acid or Na_4EDTA, a high variety of the microscopic papillary body could be identified: groups of cone-shaped pointed or blunt-pointed papillae, reticulated crest-like elevations, or simply wrinkled surfaces of the subepithelial connective tissue layer. The surface of the microscopic papillary body demonstrated fine comb-like elevations or appeared to be lobulated.

Literaturverzeichnis

Brown J. A.: Scanning electronmicroscopy of human dermal fibrous tissue. J. Anat. *113,* 159–168 (1972). – *Cintron C., Hasinger L., Kublin C. L. and Friend L.:* A simple method for the removal of rabbit corneal epithelium utilizing n-Heptanol. Ophthalmic Res. *11,* 9096 (1979). – *Geggel H. S. and Gipson I. K.:* Removal of viable sheets of conjunctival epithelium with dispase. Invest. Ophthalmol. & Vis. Sci. *26,* 15–22 (1985). – *Greb W.:* Untersuchungen über die Gestalt des Papillarkörpers der menschlichen Haut. Z. Anat. Entwickl. Gesch. *110,* 247–253 (1939). – *Hiwatari K.:* On the initial development of papillary body in the human conjunctiva. Arch. Ophthalmol. *49,* 283–286 (1920). – *Horstmann E.:* Über den Papillarkörper der menschlichen Haut und seine regionalen Unterschiede. Acta anat. *14,* 23–42 (1952). – *Horstmann E.:* Morphologie und Mikrogenese des Papillarkörpers der Schleimhäute in der Mundhöhle des Menschen. Z. Zellforsch. u. mikr. Anat. *39,* 479–514 (1954). – *Hume W. J. and Moore J. K.:* Sheet preparations of the stratum granulosum from mammalian skin and oral epithelium. J. Anat. *140,* 669–678 (1985). – *Ito S. and Karnowsky J. M.:* Formaldehyd-Glutaraldehyd-Trinitro-Fixation (Yellow-Fix). J. Cell. Biol. *39,* 168a–196a (1968). – *Klein-Szanto A. J. P., and Schröder H. E.:* Architecture and density of the connective tissue papillae of the human oral mucosa. J. Anat. *123,* 93–109 (1977). – *Montagna W.:* The structure and function of skin. Acad. Press New York, London (1970). – *Scaletta L. J. and MacCallum D. K.:* A fine structural study of divalent cationmediated epithelial union with connective tissue in oral mucosa. Am. J. Anat. *133,* 431–454 (1972). – *Scaletta L. J. and MacCallum D. K.:* A fine structural study of human oral epithelium separated from the lamina propria by enzymatic action. Am. J. Anat. *140,* 383–404 (1974). – *Schmidt W., Richter J., Geissler R.:* Die dermoepidermale Verbindung. Untersuchung an der Haut des Menschen. Z. Anat. Entwickl. Gesch. *145,* 285–297 (1974). – *Scheurmann E. und Weyrauch K. D.:* Einfluss der Ernährung auf den Papillarkörper der Pansenschleimhaut bei Kälbern. Zbl. Vet. Med. C. Anat. Histol. Embryol. *12,* 126–138 (1983). – *Simon E.* a: Das Ineinandergreifen von Oberhaut und Lederhaut am Nasenspiegel bei verschiedenen Tieren. Z. Anat. Entwickl. Gesch. *116,* 52–66 (1951). – *Simon E.* b: Das Ineinandergreifen von Oberhaut und Lederhaut an den Ballen verschiedener Tiere. Z. Anat. Entwickl. Gesch. *116,* 168–177 (1951). – *Warfel K. A. and Hull M. T.:* Migration of lymphocytes through the cutaneous basal lamina in normal skin: an ultrastructural study. Anat. Rec. *208,* 349–355 (1984). – *Weyrauch K. D.* a: The conjunctival epithelium in domestic ruminants. I. Light microscopical investigations. Z. mikr. Anat. Forsch. *97,* 565–572 (1983). – *Weyrauch K. D.* b: The conjunctival epithelium in domestic ruminants. II. Electronmicroscopical investigations. Z. mikr. anat. Forsch. *97,* 573–588 (1984). – *Weyrauch K. D.:* The surface of the conjunctiva in domestic ruminants. Acta anat. *119,* 27–32 (1984). – *Weyrauch K. D. und Schnorr B.:* Der Papillarkörper bei Schaf und Ziege. Zbl. Vet. Med. C. Anat. Histol. Embryol. *8,* 248–261 (1979).

Manuskripteingang: 27. November 1986