**Zeitschrift:** Schweizer Archiv für Tierheilkunde SAT : die Fachzeitschrift für Tierärztinnen und Tierärzte = Archives Suisses de Médecine Vétérinaire ASMV : la revue professionnelle des vétérinaires

**Herausgeber:** Gesellschaft Schweizer Tierärztinnen und Tierärzte

**Band:** 129 (1987)

**Artikel:** Anaplasmose beim Rind in der Schweiz

**Autor:** Braun, U. / Winkler, G. / Wild, P.

**DOI:** https://doi.org/10.5169/seals-589506

**Nutzungsbedingungen**

Die ETH-Bibliothek ist die Anbieterin der digitalisierten Zeitschriften auf E-Periodica. Sie besitzt keine Urheberrechte an den Zeitschriften und ist nicht verantwortlich für deren Inhalte. Die Rechte liegen in der Regel bei den Herausgebern beziehungsweise den externen Rechteinhabern. Das Veröffentlichen von Bildern in Print- und Online-Publikationen sowie auf Social Media-Kanälen oder Webseiten ist nur mit vorheriger Genehmigung der Rechteinhaber erlaubt. Mehr erfahren

**Conditions d'utilisation**

L'ETH Library est le fournisseur des revues numérisées. Elle ne détient aucun droit d'auteur sur les revues et n'est pas responsable de leur contenu. En règle générale, les droits sont détenus par les éditeurs ou les détenteurs de droits externes. La reproduction d'images dans des publications imprimées ou en ligne ainsi que sur des canaux de médias sociaux ou des sites web n'est autorisée qu'avec l'accord préalable des détenteurs des droits. En savoir plus

**Terms of use**

The ETH Library is the provider of the digitised journals. It does not own any copyrights to the journals and is not responsible for their content. The rights usually lie with the publishers or the external rights holders. Publishing images in print and online publications, as well as on social media channels or websites, is only permitted with the prior consent of the rights holders. Find out more

**Download PDF:** 15.07.2025

**ETH-Bibliothek Zürich, E-Periodica, https://www.e-periodica.ch**

Schweiz. Arch. Tierheilk. *129,* 113–124, 1987

Aus der Veterinär-medizinischen Klinik (Direktor: Prof. Dr. P.-F. Suter)
und dem Veterinär-anatomischen Institut (Direktor: Prof. Dr. J. Frewein) der Universität Zürich

# Anaplasmose beim Rind in der Schweiz[1]

von *U. Braun*[2], *G. Winkler, P. Wild und R. Eicher*

## Einleitung

Anaplasmen gehören zur Ordnung der *Rickettsiales* (*Rolle und Mayr,* 1978). Es handelt sich um Parasiten, die intraerythrozytäre Einschlüsse mit einem Durchmesser von 0,30 bis 0,40 µm bilden. Die Einschlüsse stellen Aggregate von feingranuliertem Material dar und können mehrere Parasiten gleichzeitig enthalten. Die Anaplasmose ist weltweit verbreitet. Nach *Goodger et al.* (1979) stellt sie in den USA die zweitwichtigste Krankheit dar und verursacht jährlich Verluste von über 100 Millionen US-Dollars. Beim Rind ist für das Auslösen der Krankheit hauptsächlich die Spezies *Anaplasma marginale* verantwortlich (*Ristic,* 1977). *Anaplasma marginale* kann von vielen Haus- und Wildtieren beherbergt und übertragen werden. Der Erreger ist für das Rind pathogen, während die Infektion bei anderen Spezies gewöhnlich inapparent verläuft oder nur zu einer milden Erkrankung führt (*Kuttler,* 1984). *Anaplasma centrale* verursacht beim afrikanischen Rind eine relativ milde Form der Erkrankung, während *Anaplasma ovis* den Erreger der ovinen und kaprinen Anaplasmose darstellt. Die wichtigsten klinischen Erscheinungen der Anaplasmose sind Schwäche, Abmagerung, Anämie und Gelbsucht. Die Infektionsquelle ist Blut infizierter Tiere. Einmal infiziert, bleibt ein Tier Jahre, eventuell lebenslänglich Träger, auch wenn der Parasit nicht mehr nachweisbar ist. Die Übertragung von Tier zu Tier erfolgt durch blutsaugende Insekten und Zecken. Die Anaplasmose kann auch durch infizierte Kanülen, Kastrations- und Enthornungsinstrumente und durch Bluttransfusion übertragen werden. Intrauterine Infektionen sind ebenfalls möglich (*Zaugg und Kuttler,* 1984; *Zaugg,* 1985).

Die Diagnose kann auf Grund des Erregernachweises in Giemsa-gefärbten Blutausstrichen erfolgen. Die serologische Diagnose kann mit Hilfe der Card-Agglutination und des Komplement-Fixations-Tests (*Gonzales et al.,* 1978), dem indirekten Fluoreszenzantikörpertest (*Goff et al.,* 1985; *Montenegro-James et al.,* 1985), der passiven Hämagglutination, der Kapillaragglutination, dem Latex-Agglutinationstest (*Montenegro et al.,* 1981) und dem ELISA (enzyme-linked immunosorbent assay; *Barry et al.,* 1986; *Palmer* et al., 1985; *Thoen et al.,* 1980; *Winkler et al.,* 1986) erfolgen. Diese Methoden stellen relativ genaue Tests für die Aufdeckung subklinischer Trägertiere dar.

In der vorliegenden Arbeit wird über das Vorkommen der Anaplasmose beim Rind in der Schweiz berichtet. Das Ziel ist es, die Tierärzte darauf aufmerksam zu machen,

---

[1] Herrn Prof. Dr. W. Mosimann zum 65. Geburtstag gewidmet

[2] Adresse: PD Dr. Dr. U. Braun, Winterthurerstrasse 260, CH-8057 Zürich

dass die Anaplasmose bei unklarer Anämie oder Abmagerung bzw. bei therapieresistentem Fieber ungeklärter Ursache stets differentialdiagnostisch in Betracht gezogen werden sollte.

## Material und Methoden

### *Patienten, Vorberichte:*

Alle Patienten wurden von praktizierenden Tierärzten in die Klinik eingewiesen (Tab. 1). Die Kühe 1–5 stammten aus dem gleichen Betrieb. Mit Ausnahme der Tiere 7 (Braunvieh) und 8 (Kreuzung Red-Holstein × Fleckvieh) gehörten die Kühe der Schweizerischen Schwarzfleckviehrasse an. Das Alter der Tiere betrug 3 bis 8 Jahre. Die Einweisung in die Klinik erfolgte bei der Kuh 1 wegen einer lymphatischen Leukose und bei Kuh 2 wegen Abmagerung und akuter, fieberhafter Erkrankung. Die Kühe 3, 4 und 5 wurden wegen chronischer Abmagerung, reduzierter Fresslust, Müdigkeit und stark zurückgegangener Milchleistung vorgestellt. Die Kuh 6 litt an einer Puerperalstörung und an therapeutisch nicht beeinflussbarem Fieber. Die Kuh 7 wurde wegen eines blutenden Labmagenulkus und die Kuh 8 wegen einer akuten Anschoppung und Dilatation des Labmagens eingeliefert.

### *Klinische Untersuchung:*

Alle Kühe wurden einer ausführlichen klinischen Untersuchung unterzogen. Weiter wurden bei jedem Tier die Fremdkörperproben (Widerrist-, Stab-, und Perkussionsprobe) sowie links und rechts die Schwing- und Perkussionsauskultation durchgeführt. Zudem wurden eine rektale Untersuchung vorgenommen und je eine Harn-, Kot- und Pansensaftprobe untersucht.

### *Hämatologische Untersuchungen:*

Es wurde ein vollständiger Blutstatus erhoben. Die Färbung des Differentialblutbildes erfolgte nach *May-Grünwald.* Weiter wurden Blutproben frisch fixiert und für die Elektronenmikroskopie vorbereitet.

### *Serologische Untersuchung auf Anaplasmose:*

Die serologische Untersuchung auf *Anaplasma marginale* erfolgte mittels ELISA nach der von *Winkler et al.* (1986) beschriebenen Methode.

### *Blutchemische Untersuchungen:*

Die blutchemische Untersuchung umfasste die Bestimmung von Plasmaprotein (refraktometrisch), Fibrinogen (Hitzepräzipitationsmethode bei 56 °C und anschliessende Refraktometrie), Gesamtbilirubin, Harnstoff, GLDH, GOT, Gamma-GT, Kalium und Chlorid. Die Enzymmessungen wurden entsprechend den Empfehlungen der Deutschen Gesellschaft für klinische Chemie bei 25 °C durchgeführt.

### *Untersuchung des Pansensafts:*

Die Untersuchung des Pansensafts umfasste die Messung des pH-Werts und die Prüfung von Farbe, Geruch, Infusoriengehalt, Sedimentation und Flotation. Zusätzlich wurden eine Methylenblauprobe durchgeführt und die Pansenchloridkonzentration bestimmt.

### *Therapie:*

Neben einer symptomatischen Therapie, die für die einzelnen Patienten separat beschrieben wird, wurden die Kühe 2–8 mit Oxytetrazyklin (Engemycin® 10%, Gist Brocades, NV, Delft, Niederlande), 10 mg/kg KG, intravenös behandelt. Die Behandlung wurde während 8–10 Tagen im Abstand von 24 Stunden wiederholt. Der Behandlungserfolg wurde durch tägliche, klinische Unter-

suchung und durch die regelmässige Entnahme von Blutproben und die Beurteilung gefärbter Blutausstriche überprüft.

## Ergebnisse

### *Klinische Untersuchung:*

Die klinischen Befunde und die Diagnosen sind in Tab. 1 zusammenfassend dargestellt.

Tabelle 1: Verzeichnis der Patienten, Grund der Einlieferung in die Klinik und Diagnosen.

| Fall | Signalement | Herzfrequenz | Temperatur | Atemfrequenz (pro Min) | Grund der Einlieferung und besondere Untersuchungsbefunde | Diagnosen |
|---|---|---|---|---|---|---|
| 1 | Kuh, Schwfl., 7 J. | 100 | 39,4 °C | 48 | Abmagerung, Tachykardie, Dyspnoe, Leukose | Leukose, Anaplasmose |
| 2 | Kuh, Schwfl., 4 J. | 80 | 40,5 °C | 40 | Abmagerung, fieberhafte Erkrankung, Milchrückgang, ikterische Schleimhäute | Anaplasmose |
| 3 | Kuh, Schwfl., 8 J. | 72 | 38,7 °C | 40 | Abmagerung, Apathie, Milchrückgang, dünnbreiiger Kot, reduzierte Pansenmotorik | Anaplasmose |
| 4 | Kuh, Schwfl., 3 J. | 84 | 39,1 °C | 44 | Abmagerung, Apathie, verschärftes Vesikuläratmen, reduzierte Pansenmotorik | Anaplasmose |
| 5 | Kuh, Schwfl., 7 J. | 76 | 39,4 °C | 40 | Abmagerung, Apathie, reduzierte Pansenmotorik, aufgekrümmter Rücken | Anaplasmose |
| 6 | Kuh, Schwfl., 6 J. | 100 | 39,5 °C | 56 | Puerperalstörung, nicht beeinflussbares Fieber, Indigestion | Mastitis, Anaplasmose |
| 7 | Kuh, braun, 5 J. | 88 | 38,3 °C | 12 | Hochgradig gestörtes Allgemeinbefinden, schwarzer, bluthaltiger Kot, blutendes Labmagenulkus | Labmagenulkus, Anaplasmose |
| 8 | Kuh, RH × Si, 4 J. | 72 | 38,7 °C | 20 | Hochgradige Tympanie, Perkussionsauskultation rechts positiv, kein Kot im Rektum, Labmagendilatation | Labmagendilatation, Labmagenulkus, Anaplasmose |

*Kuh 1:*

Das Allgemeinbefinden war stark gestört. Die Kuh war hochgradig abgemagert. Die Temperatur betrug 39,4 °C, die Herzfrequenz 100 und die Atemfrequenz 48/Minute. Mandibular-, Bug-, Kniefalten- und Euterlymphknoten waren faustgross. Das Tier wurde wegen Leukoseverdacht geschlachtet. Die klinische Diagnose wurde durch pathohistologische Untersuchungen von Leber und Lymphknoten bestätigt. Die Untersuchung auf bovines Leukosevirus war negativ. In Erythrozyten wurden Anaplasmen festgestellt.

*Kuh 2:*

Diese Kuh hatte 6 Wochen vor Erkrankungsbeginn normal gekalbt. Das Puerperium verlief ohne Besonderheiten. Am 28.9.85 waren Futteraufnahme und Milchleistung plötzlich stark reduziert. Dem Besitzer fiel das völlig schlaffe Euter auf. Bei der Aufnahmeuntersuchung wurden eine Temperatur von 40,5 °C, eine erhöhte Atemfrequenz (40/Minute), verschärftes Vesikuläratmen, schlecht verdauter Kot und ikterische Schleimhäute festgestellt. Die Schmerzperkussion der Haube war 2mal positiv. Eine Röntgenaufnahme der Hauben-Zwerchfellsgegend ergab jedoch keine Hinweise für das Vorliegen eines Fremdkörpers oder von Verwachsungen bzw. Abszessbildungen in diesem Bereich. Im Blut konnten Anaplasmen nachgewiesen werden. Bereits 12 Stunden nach der ersten Behandlung mit Oxytetrazyklin war das Allgemeinbefinden nicht mehr gestört, die Futteraufnahme war sehr gut und die Temperatur normal (38,6 °C).

*Kuh 3, 4 und 5:*

Die Kühe 3, 4 und 5 stammten wie die Kuh 1 und 2 aus dem Betrieb B., der insgesamt 21 Kühe und 6 Rinder umfasste. Sie wurden vor der Einlieferung bereits ein- bis mehrere Male wegen chronischer Abmagerung, Müdigkeit, reduzierter Fresslust und Milchleistung tierärztlich untersucht und behandelt. Die parasitologische Untersuchung einer Kotprobe war bei den Kühen 3 und 4 negativ, bei der Kuh 5 wurden Magen-Darm-Strongyliden festgestellt. Die Überweisung in die Klinik erfolgte mit dem Auftrag, das Vorliegen einer chronischen Infektion mit Anaplasmen zu überprüfen. Bei diesen Kühen wurde die Diagnose auf Grund von Ohrvenenblutausstrichen und einer positiven serologischen Reaktion gestellt. Schon 24 Stunden nach Behandlungsbeginn wurden eine gute Futteraufnahme und ein lebhafteres Verhalten festgestellt.

*Kuh 6:*

Das hochträchtige Tier zeigte am 11.12.1985 eine fieberhafte Indigestion ungeklärter Ursache. Da das Fieber therapeutisch nicht beeinflusst werden konnte und das Allgemeinbefinden mittel- bis hochgradig gestört war, wurde die Geburt eingeleitet. Am 17.12. wurde durch Embryotomie ein missgebildetes Kalb entwickelt. Am 20.12. wurde eine reduzierte Fresslust und am 21.12. 40,5 °C Temperatur festgestellt. Die Kuh wies zudem ein Euterödem und an den Vierteln A und C eine chronische, am Viertel B eine

akute Mastitis auf. Da das Fieber durch parenterale und intramammäre Behandlung mit verschiedensten Medikamenten nicht gesenkt werden konnte, wurde die Kuh am 23.12. in die Klinik eingeliefert. Wegen unklarem Fremdkörper-Verdacht wurde auf der linken Seite eine Probelaparatomie durchgeführt, die jedoch keine pathologischen Veränderungen aufzeigte. Das Tier wurde darauf mit Penicillin intravenös (9 × 10 Millionen I.E. kristallines Penicillin im Abstand von 8 Stunden), Neomycin-Penicillin intramammär (2 Millionen I.E. Procain-Penicillin und 1 g Neomycin pro Injektor, 3 × 4 Injektoren im Abstand von 24 Stunden) und Tetrazyklinstäben (3 × 2 Gramm) intrauterin behandelt. Die Temperatur schwankte zwischen 39,2 °C und 40,2 °C. Das Allgemeinbefinden war immer noch leicht gestört und die Futteraufnahme war reduziert. Am 31.12. wurden in einem Blutausstrich erstmals Anaplasmen nachgewiesen. Dieser Befund wurde am 3.1.86 erneut bestätigt. Darauf wurde die Behandlung mit Oxytetrazyklin eingeleitet. 3 Tage später waren Allgemeinbefinden und Futteraufnahme ungestört. Die Temperatur schwankte während den ersten 4 Behandlungen noch zwischen 39,5 und 40,0 °C; erst dann sank sie in den Normalbereich ab.

*Kuh 7:*

Diese nichtträchtige Braunviehkuh wurde mit der Diagnose «blutendes Labmagenulkus» eingeliefert. Das Allgemeinbefinden war stark gestört. Der Hämatokritwert betrug 7%. Das Tier wurde intensiv behandelt (Bluttransfusionen, Glukose- und $NaHCO_3$-Infusionen, Vitamine C und K, Magnesiumoxyd per os). Der Hämatokritwert stieg innnerhalb von 4 Tagen auf 21% an (Abb. 1). Das Allgemeinbefinden besserte sich jedoch nur zögernd. Am 7. Aufenthaltstag hatte die Kuh plötzlich hohes Fieber (40,6 °C). Das Allgemeinbefinden war stark gestört. Gleichzeitig sank der Hämatokrit dramatisch ab und in einem gefärbten Blutausstrich wurden lichtmikroskopisch Anaplasmen festgestellt (Abb. 2). Elektronenmikroskopisch wurden membranbegrenzte Erythrozyteneinschlüsse mit mehreren Körperchen gefunden (Abb. 3), die auf Grund ihres Aufbaus als Anaplasmen zu bezeichnen sind. 2 Tage nach Aufnahme der Oxytetrazyklinbehandlung war die Kuh fieberfrei. Allgemeinbefinden, Futteraufnahme, Kot- und Harnabsatz waren ungestört.

*Kuh 8:*

Die Kuh wurde wegen vollkommener Inappetenz, Tympanie und fehlendem Kotabsatz eingeliefert. Bei der Laparatomie wurden eine Dilatation und Anschoppung des Labmagens mit Futter und ein Labmagenulkus im Pylorusbereich festgestellt. Der Labmagen wurde entleert. Das Tier wurde intensiv nachbehandelt (9 × 9 Millionen I.E. Procain-Penicillin im Abstand von 8 Stunden, Glukoseinfusionen, Glaubersalz und Paraffinöl). Trotz gut funktionierender Verdauungstätigkeit besserte sich das Allgemeinbefinden nur zögernd. Die Kuh machte ständig einen müden Eindruck. Sie lag häufig und nahm nur wenig Futter auf. Am 7. Tag nach der Einlieferung wurden erstmals Anaplasmen nachgewiesen. Darauf wurde die Behandlung mit Oxytetrazyklin aufgenommen. 3 Tage nach Behandlungsbeginn war das Allgemeinbefinden besser, am 4. Tag war es gut. Die Futteraufnahme war normal.

1

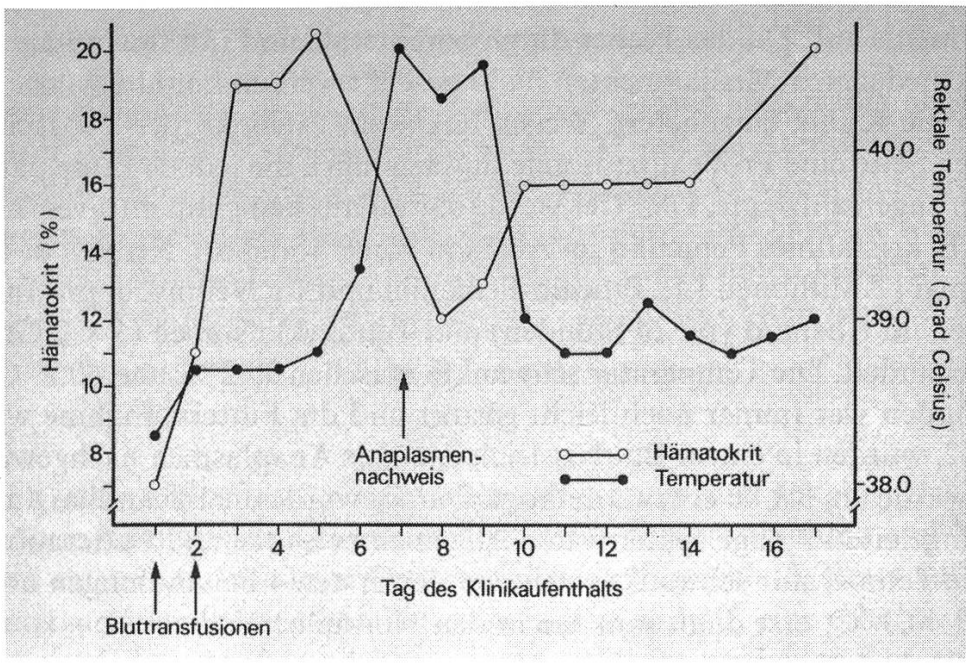
Hämatokrit (%)
20
18
16
14
12
10
8
Rektale Temperatur (Grad Celsius)
40.0
39.0
38.0
Anaplasmen-
nachweis
Hämatokrit
Temperatur
2
4
6
8
10
12
14
16
Tag des Klinikaufenthalts
Bluttransfusionen

2

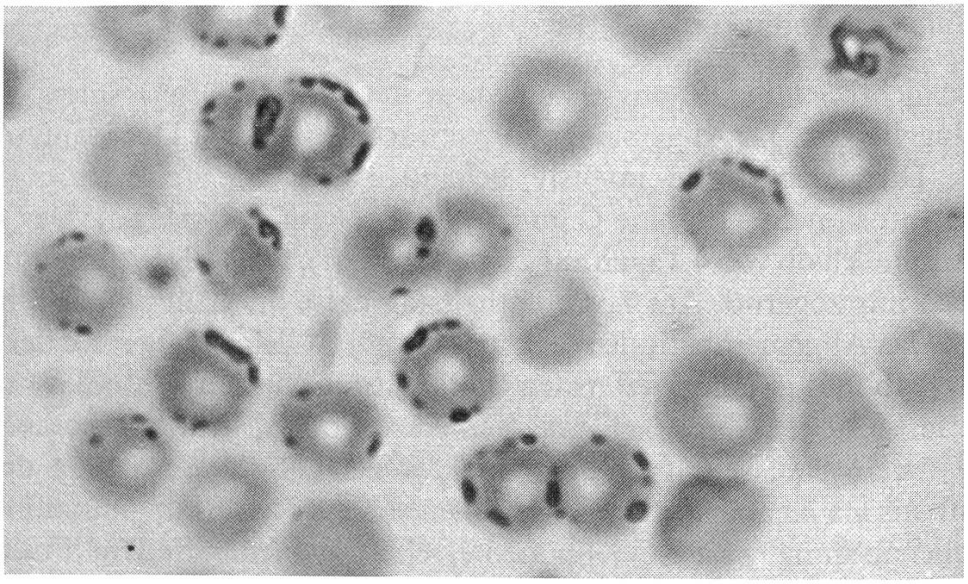

3

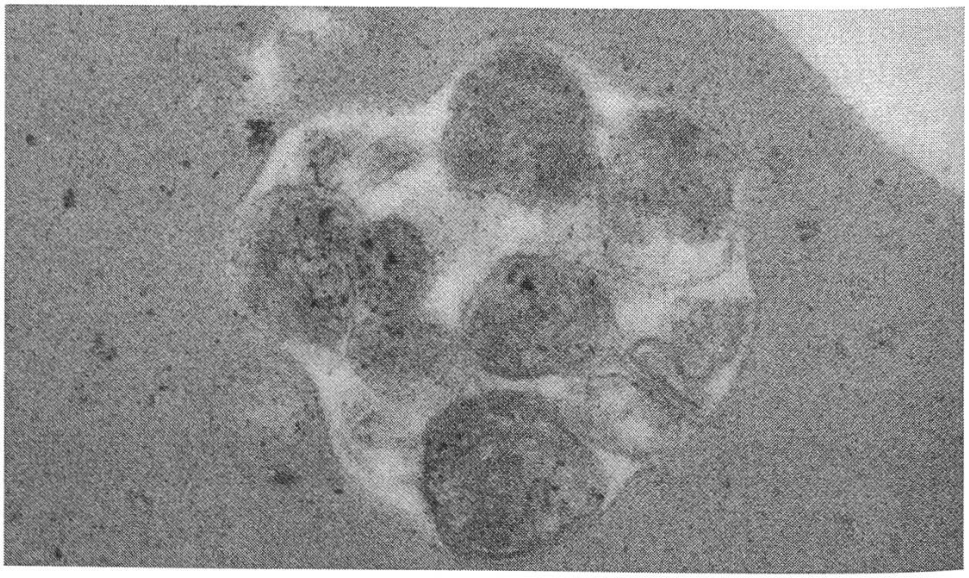

*Weiterer Verlauf:*

Die Kuh 1 wurde wegen Leukose geschlachtet. Die übrigen Kühe wurden klinisch gesund entlassen. Spätere Nachfragen ergaben, dass die Kuh 3 drei Monate später wegen eines akuten Fremdkörpers im Labmagen, die Kuh 5 sechs Monate nach der Entlassung wegen Unfruchtbarkeit und die Kuh 6 wegen Unwirtschaftlichkeit geschlachtet wurden. Die Kühe 2, 4, 7 und 8 sind seit der Behandlung klinisch gesund.

*Hämatologische Untersuchungen:*

Der Hämatokritwert und die Erythrozytenzahlen lagen bei den Kühen 3 und 4 an der unteren Grenze des physiologischen Bereichs (Tab. 2). Bei den übrigen Kühen waren sie leicht (Kühe 2 und 5), mittel- (Kühe 1, 6 und 8) bzw. hochgradig erniedrigt (Kuh 7). Die Gesamtleukozytenzahl der Kühe 2 und 7 war erhöht. In beiden Fällen war für die Erhöhung ein Anstieg der neutrophilen segmentkernigen Leukozyten verantwortlich (9945 bzw. 7504 neutrophile Segmentkernige pro µl). Bei den Kühen 1 und 6 war die Gesamtleukozytenzahl erniedrigt. Beide Kühe wiesen eine Neutro- und eine Lymphopenie auf (554 bzw. 1870 neutrophile Segmentkernige und 2011 bzw. 1343 Lymphozyten).

Tabelle 2: Hämatologische Befunde und Ergebnisse der serologischen Untersuchung auf Anaplasmose (Referenzwerte in Klammern).

| Fall 1 | Hämatokrit (30–40%) | Erythrozyten ($5–8 \times 10^6$/µl) | Leukozyten (4000–10 000/µl) | Anaplasmen im Blutausstrich | Anaplasmen-Serologie |
|---|---|---|---|---|---|
| 1 | 16 | 3,20 | 2 700 | Ja | Positiv |
| 2 | 23 | 5,42 | 15 300 | Ja | Negativ |
| 3 | 31 | 6,54 | 8 700 | Ja | Positiv |
| 4 | 30 | 6,44 | 10 200 | Ja | Positiv |
| 5 | 22 | 5,00 | 8 600 | Ja | Positiv |
| 6 | 18 | 3,69 | 3 400 | Ja | Negativ |
| 7 | 7 | 0,96 | 13 400 | Ja | Positiv |
| 8 | 15 | 3,53 | 9 400 | Ja | Positiv |

Bei allen Kühen konnten in nach *May-Grünwald*-gefärbten Blutausstrichen randständige, basophile Einschlüsse in den Erythrozyten festgestellt werden, die auf Grund dieser Merkmale und ihrer Grösse als Anaplasmen identifiziert wurden. Der lichtmikroskopische Nachweis war nicht immer schon bei der ersten Untersuchung positiv. Bei den Kühen 6, 7 und 8 gelang der Nachweis erst am 9., 6. und 8. Tag des Aufenthalts in

Abb. 1 Verlauf des Hämatokritwerts und der rektalen Temperatur (Kuh 7).

Abb. 2 Lichtmikroskopische Aufnahme eines *May-Grünwald*-gefärbten Blutausstrichs: Multiple, randständige, basophile Einschlüsse in Erythrozyten sind typisch für *Anaplasma marginale*. Vergrösserung 15000×.

Abb. 3 Elektronenmikroskopische Aufnahme von Anaplasmen in einem Erythrozyten: Randständiger, membranbegrenzter Einschlusskörper mit mehreren Anschnitten durch Anaplasmen. Vergrösserung 64500×.

der Klinik. Die Behandlung mit Oxytetrazyklin ging bei allen Kühen mit einer raschen Abnahme der Anaplasmen im Blut einher. 10 Tage nach der ersten Applikation von Oxytetrazyklin konnten lichtmikroskopisch bei keinem Tier mehr Anaplasmen nachgewiesen werden.

*Serologische Untersuchung auf Anaplasmose:*

Die blutserologische Untersuchung auf Anaplasmose war bei 6 Kühen positiv (Kühe 1, 3, 4, 5, 7, 8), bei 2 Tieren war sie negativ (Kühe 2 und 6).

*Blutchemische Untersuchungen:*

Die Kuh 2 wies einen erhöhten Plasmaprotein- (92 g/l; normal 60–80 g/l) und Fibrinogengehalt (12 g/l; normal 5–7 g/l) auf. Bei der Kuh 7 war die Aktivität der GOT mässig erhöht (117 U/l; normal –50 U/l), während bei den Kühen 1 und 8 leicht angestiegene Aktivitäten der Gamma-GT gemessen wurden (27 bzw. 22 U/l; normal bis 20 U/l). Die übrigen Werte waren im normalen Bereich.

*Pansensaftuntersuchung:*

Die Kühe 1 und 8 wiesen eine Inaktivität des Pansensafts auf (keine Infusorien, fehlende Sedimentation und Flotation, Methylenblauprobe >5 Minuten). Die Pansenchloridkonzentrationen der Kühe 7 und 8 waren erhöht (31 und 44 mmol/l Chlorid; normal bis 25 mmol/l).

## Diskussion

Die vorliegenden Untersuchungen an 8 Kühen belegen das Vorkommen der Anaplasmose in der Schweiz. Die Diagnose konnte bei allen Patienten in gefärbten Blutausstrichen und bei 6 Tieren auch serologisch gestellt werden. Es zeigte sich, dass Tiere häufig mehrmals untersucht werden mussten, bis licht- und elektronenmikroskopisch Anaplasmen nachgewiesen werden konnten. Dies weist darauf hin, dass der lichtmikroskopischen Untersuchung, vor allem im negativen Fall und bei der Aufdeckung chronisch infizierter Tiere, nur eine begrenzte Bedeutung zukommt. *Ristic* (1977) weist auf die Unsicherheit dieser Methode ab dem 16. bis 26. Tag nach der erstmaligen Feststellung von Anaplasmen hin. Die hämatologische Untersuchung ist aber einfach durchzuführen und im positiven Fall sehr wertvoll. Allerdings ist es oft schwierig, eine basophile Punktierung von *Anaplasma marginale*-Einschlüssen zu differenzieren. Anaplasmen-Einschlüsse sind jedoch grösser als basophile Tüpfelungen und treten immer randständig auf, während die basophile Tüpfelung über das ganze Erythrozytenplasma verteilt sein kann. Serologische Untersuchungen sind empfindlicher und gestatten auch die Eruierung von chronischen Trägertieren. Allerdings gilt, wie auch bei anderen Infektionskrankheiten, dass die serologische Untersuchung bei der akuten Infektion negativ sein kann.

Die klinischen Symptome der Anaplasmose können stark variieren. Beim Kalb und beim Jungtier verläuft die Krankheit in der Regel mild. Bei älteren Tieren verläuft sie

akut, oft sogar perakut (*Ristic,* 1977). Die Erscheinungen der akuten Anaplasmose beinhalten Anämie, Schwäche, Fieber, Apathie, Ikterus, Inappetenz, erschwerte Atmung und starkes Absinken der Milchleistung. Im letzten Drittel der Gravidität kann es auch zum Abort kommen (*Corley,* 1984). Der Einfluss einer Anaplasmeninfektion auf das Ablaufen des ovariellen Zyklus und das Auftreten einer Brunst wurde von *Swift et al.* (1983, 1984) abgeklärt. Die akute Form der Erkrankung wurde bei 3 der beschriebenen Patienten festgestellt (Kühe 2, 6 und 7). Die perakute Anaplasmose, die schwerste und gewöhnlich fatal verlaufende Form der Erkrankung, die innerhalb weniger Stunden zum Tod führt, wurde bei keinem Patienten beobachtet. 5 Kühe wiesen eine mehr chronische Form auf, die von Abmagerung, Apathie, reduzierter Fresslust und einem starken Rückgang der Milchleistung begleitet war. Interessanterweise trat die Anaplasmose bei 3 Tieren als Begleitkrankheit auf. Diese Beobachtungen korrelieren mit jenen von *Blood et al.* (1983), nach denen es zu einer akuten Anaplasmose kommen kann, wenn infizierte, klinisch gesunde Tiere ungünstigen Umweltbedingungen ausgesetzt werden oder an einer anderen Krankheit erkranken.

Eine Anämie konnte bei 6 Patienten beobachtet werden. Bei 2 Kühen lagen die Hämatokritwerte an der unteren Grenze des physiologischen Bereichs. Interessant ist der Verlauf des Hämatokritwerts und der Temperaturkurve bei Kuh 7 (Abb. 1). Der bei der Einlieferung sehr niedrige Hämatokritwert konnte durch die Transfusion von 2 × 5 Liter Blut auf 21% angehoben werden. Am 7. Tag wies die Kuh plötzlich hohes Fieber auf. Gleichzeitig sank der Hämatokritwert dramatisch ab und im Blut konnten Anaplasmen nachgewiesen werden. Eine durch die Transfusion übertragene Anaplasmeninfektion kann in diesem Fall durch den zeitlichen Ablauf ausgeschlossen werden. Offen bleibt die Frage, weshalb die intraerythrozytären Einschlüsse erst nach der Bluttransfusion nachgewiesen wurden.

Auf Grund der chemischen Befunde muss bei der Kuh 2 (Plasmaprotein und Fibrinogen stark erhöht) noch eine akute bis chronische Entzündung vorgelegen haben. Die fraglich positiven Fremdkörperproben und der schlecht verdaute Kot wiesen trotz unauffälligem Röntgenbild auf eine chronische Reticuloperitonitis traumatica hin. Die bei den Kühen 1 und 8 beobachtete Inaktivität des Pansensafts ist mit der aufgehobenen Futteraufnahme zu erklären. Die erhöhten Pansenchloridkonzentrationen wurden durch ein Zurückfliessen von Labmageninhalt (Inneres Erbrechen, abomasales Refluxsyndrom) bedingt, das durch eine funktionelle Pylorusstenose ausgelöst wurde.

Für die Behandlung der Anaplasmose wurden früher verschiedenste Medikamente wie Arsenpräparate, Antimalariamittel, Antimonabkömmlinge und diverse Farbstoffe eingesetzt (*Ristic,* 1977). Heute ist bekannt, dass nur Tetrazyklinverbindungen wie Tetra-, Chlortetra- und Oxytetrazyklin wirksam sind. Von den verschiedenen Autoren werden für die parenterale Behandlung folgende Angaben gemacht: Tetrazyklin, 10–30 mg/kg KG, täglich während 10–16 Tagen (*Blood et al.,* 1983); Tetrazyklin, 22 mg/kg KG, täglich während 5 Tagen (*Magonigle et al.,* 1975); Oxytetrazyklin, 10 mg/kg KG, täglich während 10 Tagen (*Corley,* 1984); Oxytetrazyklin, 20 mg/kg KG, täglich während 5 Tagen (*Corley,* 1984); Langzeit-Tetrazyklin, 20 mg/kg KG, 3mal im Abstand von 7–8 Tagen (*Blood et al.,* 1983; *Rogers und Dunster,* 1984) bzw. 4mal im Abstand von 3 Tagen (*Newby und Magonigle,* 1983). Nach *Blood et al.* (1983) ist auch die perorale

Behandlung mit Chlortetrazyklin möglich. Bei einer Dosierung von 1 mg/kg KG muss sich die perorale Behandlung allerdings über 120 Tage, bei einer Dosierung von 10 mg/kg KG über 30–60 Tage erstrecken. Wir behandelten alle Patienten mit Oxytetrazyklin, 10 mg/kg KG intravenös, 8–10 Tage lang. Diese Therapie wurde von allen Kühen reaktionslos vertragen und führte rasch zum völligen Verschwinden der Symptome und der Anaplasmen, die spätestens am 10. Tag nach Therapiebeginn nicht mehr nachgewiesen werden konnten.

*Auf Grund der vorliegenden Untersuchungen muss in der Schweiz mit dem Auftreten der Anaplasmose gerechnet werden. Bei unklarer Anämie oder Abmagerung bzw. bei therapieresistentem Fieber ungeklärter Ursache sollte die Anaplasmose differentialdiagnostisch stets in Betracht gezogen werden.*


## Zusammenfassung

Die vorliegenden Untersuchungen belegen das Vorkommen der Anaplasmose beim Rind in der Schweiz. Die Krankheit wurde bei 8 Kühen aus 4 Beständen diagnostiziert. Bei allen Patienten wurden Einschlüsse in den Erythrozyten festgestellt, die licht- und elektronenmikroskopisch als Anaplasmen identifiziert wurden. Die blutserologische Untersuchung im ELISA mittels *Anaplasma marginale*-Antigen war bei 6 Kühen positiv. Bei 3 Kühen trat die Anaplasmose als Begleiterkrankung einer lymphatischen Leukose bzw. eines Labmagenulkus und einer Labmagendilatation auf. 3 Tiere wurden wegen chronischer Abmagerung und Apathie, 2 wegen nicht beeinflussbarem Fieber eingeliefert. 6 Kühe litten an einer Anämie, bei 2 Tieren lagen die Hämatokritwerte und Erythrozytenzahlen an der unteren Grenze des physiologischen Bereichs. Die an Leukose erkrankte Kuh wurde geschlachtet, bei den übrigen 7 Tieren führte die während 8–10 Tagen durchgeführte Behandlung mit Oxytetrazyklin innert 10 Tagen zur raschen klinischen Besserung und zum Verschwinden der intraerythrozytären Einschlüsse.



## Résumé

La première apparition en Suisse d'anaplasmose diagnostiquée de manière sûre est décrite à l'aide de 8 cas de bovins provenant de 4 cheptels différents. Chez une vache de chaque cheptel, l'anaplasmose accompagnait une leucose, respectivement un ulcère de l'abomasum et une dilatation de l'abomasum. 3 vaches furent hospitalisées pour amaigrissement chronique et apathie. 2 vaches souffraient d'une fièvre non influençable. 6 vaches souffraient d'une anémie, pour 2 cas, les valeurs de l'hématocrite et le nombre d'érythrocytes se trouvaient à la limite inférieure du cadre physiologique. Dans tous les cas, un frottis sanguin coloré d'après la méthode *May-Grünwald* fit apparaître dans les érythrocytes des inclusions qui furent identifiées au microscope comme étant des anaplasmes. Des examens au microscope électronique ont confirmé le diagnostic. Un test sérologique ELISA à l'aide d'antigènes d'*Anaplasma marginale* était dans 6 cas positif et dans 2 cas négatif. La vache atteinte de leucose fut abattue, chez les 7 autres vaches le traitement à l'oxytetracycline pendant 8 à 10 jours fit disparaître les inclusions intraérythrocytaires en l'espace de 10 jours et une amélioration clinique se fit rapidement.



## Riassunto

Le ricerche dimostrano la presenza della Anaplasmosi nei bovini in Svizzera. La malattia venne diagnosticata su 8 vacche di 4 aziende. In tutti i pazienti vennero individuate inclusioni negli eritrociti le quali poterono esser identificate quali Anaplasmi, sia con il microscopio normale sia con quello elettronico. L'esame sierologico ELISA risultò positivo su 6 vacche con un antigene da *Anaplasma marginale*. In 3 vacche la Anaplasmosi comparve come malattia accompagnatrice di una leucosi linfatica, rispettivamente di un ulcera e di una dilatazione dell'abomaso. Tre animali vennero portati in clinica per dimagrimento cronico ed apatia, due per stato febbrile non rispondente a specifica terapia.

Sei vacche risultarono esser anemiche, mentre in due animali i valori dell'ematocrito ed il numero degli eritrociti si trovavano al limite più basso dello stato fisiologico.

L'animale colpito da leucosi venne macellato. Per contro le rimanenti 7 vacche vennero curate per 8–10 giorni con Oxitetraciclina e dopo 10 giorni presentarono un rapido miglioramento clinico e la scomparsa delle inclusioni endoeritrocitiche.

**Summary**

Bovine anaplasmosis was diagnosed in 8 diseased cows of 4 different herds in Switzerland. Clinically, anaplasmosis occured concomitantly with lymphatic leukosis, abomasal ulcer, or abomasal dilatation in 3 cows. Chronic anorexia, lethargy, and untreatable fever were predominant clinical symptoms in the other cows. Six cows were anemic, 2 had packed cell volumes and erythrocyte counts at the physiologic baseline. All cows had intraerythrocytic, marginal inclusions, with characteristics of anaplasmal bodies, as revealed by light and electron microscopy. Serologic examination with *Anaplasma marginale* Antigen in an enzyme-linked immunosorbent assay was positive for 6 out of 8 tested sera. Rapidly, 7 cows recovered after 10 days of oxytetracycline treatment and intraerythrocytic inclusions within stained bloodsmears were not seen. One cow was slaughtered for lymphatic leukosis.

Die Autoren danken Herrn Privatdozent Dr. H. Lutz für seine wertvollen Ratschläge und Frau E. Häseli, Frl. T. Colangelo und Frau C. Wolfensberger für die hämatologischen Untersuchungen.

**Literaturverzeichnis**

*Barry D. N., Parker R. J., De Vos A. J., Dunster P. and Rodwell B. J.:* A microplate enzyme-linked immunosorbent assay for measuring antibody to *Anaplasma marginale* in cattle serum. Austr. Vet. J. *63,* 76–79 (1986). – *Blood D. C., Radostits O. M. and Henderson J. A.:* Veterinary Medicine. A Textbook of the Diseases of Cattle, Sheep, Pigs, Goats and Horses. Baillière Tindall, London (1983). – *Corley L.:* Anaplasmosis in beef cattle: A practitioner's approach to diagnosis and control. Bovine Practitioner *19,* 101–103 (1984). – Empfehlungen der Deutschen Gesellschaft für klinische Chemie: Standardisierung von Methoden zur Bestimmung von Enzymaktivitäten in biologischen Flüssigkeiten. Z. klin. Chem. klin. Biochem. *8,* 658 (1970). – *Goff W. L., Johnson W. C. and Kuttler K. L.:* Development of an indirect fluorescent antibody test, using microfluorometry as a diagnostic test for bovine anaplasmosis. Am. J. Vet. Res. *46,* 1080–1084 (1985). – *Gonzalez E. F., Long R. F. and Todorovic R. A.:* Comparisons of the complement-fixation, indirect fluorescent antibody and card agglutination tests for the diagnosis of bovine anaplasmosis. Am. J. Vet. Res. *39,* 1538–1541 (1978). – *Goodger W. J., Carpenter T. and Riemann H.:* Estimation of economic loss associated with anaplasmosis in California beef cattle. J. Am. Vet. Med. Assoc. *174,* 1333–1336 (1979). – *Kocan K. M., Barron S. J., Ewing S. A. and Hair J. A.:* Transmission of *Anaplasma marginale* by adult *Dermacentor andersoni* during feeding on calves. Am. J. Vet. Res. *46,* 1565–1567 (1985). – *Kuttler K. L.: Anaplasma* infections in wild and domestic ruminants: A review. J. Wildl. Dis. *20,* 12–20 (1984). – *Magonigle R. A., Renshaw H. W., Vaughn H. W., Stauber E. H. and Frank F. W.:* Effect of five daily intravenous treatments with oxytetracycline hydrochloride on the carrier status of bovine anaplasmosis. J. Am. Vet. Med. Assoc. *167,* 1080–1083 (1975). – *Montenegro S., James M. A., Levy M. G., Preston M. D., Esparza H. and Ristic M.:* Utilization of culture-derived soluble antigen in the latex agglutination test for bovine babesiosis and anaplasmosis. Vet. Parasitol. *8,* 291–297 (1981). – *Montenegro-James S., James M. A. and Ristic M.:* Modified indirect fluorescent antibody test for the serodiagnosis of *Anaplasma marginale* infections in cattle. Am. J. Vet. Res. *46,* 2401–2403 (1985). – *Newby T. J. and Magonigle R. A.:* Long-acting oxytetracycline injectable for the elimination of chronic bovine anaplasmosis under field conditions. Agri Practice *4,* No. 7, 5–7 (1983). – *Palmer G. H., Kocan K. M., Barron S. J., Hair J. A., Barbet A. F., Davis W. C. and McGuire T. C.:* Presence of common antigens, including major surface protein epitopes, between the cattle (intraerythrocytic) and tick stages of *Anaplasma marginale.* Infect. Immun. *50,* 881–886 (1985). – *Ristic M.:* Bovine Anaplasmosis. In «Parasitic Protozoa», Vol. IV, 235–249, Ed. J. P. Kreier, Academic Press, New York (1977). – *Rodgers R. J. and Dunster P. J.:* The elimination of

*Anaplasma marginale* from carrier cattle by treatment with long acting oxytetracycline. Australian Vet. J. *61,* 306 (1984). – *Rolle M. und Mayr A.:* Mikrobiologie, Infektions- und Seuchenlehre. Ferdinand Enke Verlag, Stuttgart, 4. Auflage (1978). – *Swift B. L., Johnson R. W. and Thomas G. M.:* Anestrus in cycling beef heifers experimentally inoculated with *Anaplasma marginale.* Theriogenology *20,* 715–724 (1983). – *Swift B. L., Murdoch W. J. and Dahlgren R. R.:* Anemia associated with anestrus in beef heifers inoculated with *Anaplasma marginale.* Endocrinology and ovarian changes. Theriogenology *22,* 643–649 (1984). – *Thoen C. O., Blackburn B., Mills K., Lomme J. and Hopkins M. P.:* Enzyme-linked immunosorbent assay for detecting antibodies in cattle in a herd in which anaplasmosis was diagnosed. J. Clin. Microbiol. *11,* 499–502 (1980). – *Winkler G. C., Brown G. M. and Lutz H.:* Detection of antibodies to *Anaplasma marginale* by an improved enzyme-linked immunosorbent assay with SDS disrupted antigen. Submitted for publication (1986). – *Zaugg J. L. and Kuttler K. L.:* Bovine anaplasmosis: In utero transmission and the immunological significance of ingested colostral antibodies Am. J. Vet. Res. *45,* 440–443 (1984). – *Zaugg J. L.:* Bovine anaplasmosis: Transplacental transmission as it relates to stage of gestation. Am. J. Vet. Res. *46,* 570–572 (1985).

Manuskripteingang: 21. November 1986

# REFERAT

**Kohlenstoff-Fasern ersetzen Sehnen und Bänder**

**Kohlenstoff-Fasern finden immer mehr als medizinische Implantate Verwendung. Ihr Vorteil: Sie werden – im Gegensatz zu Metallbändern – durch eine Ermüdung nicht unelastisch.**

Weil Kohlenstoff im menschlichen Körper keinerlei Reizungen hervorruft, werden solche Faserstoffe vom Chirurgen in Form von losen Bändern oder als Filzgewebe in weiche Körpergewebe eingepflanzt. Aber auch als Ersatz für hartes Gewebe werden biologisch verträgliche Kunststoff-Fasern als Platten oder Stangen eingesetzt und dienen für die Wiederherstellung von Sehnen und Gelenkbändern bei Mensch und Tier (Hunden, Pferden).

Der Kohlenstoff wird von den neuen Körperzellen gleichsam als Klettergerüst benutzt, wodurch sich die eingesetzten Fasern bald durch eigenes Gewebe ersetzen lassen. Bei schweren Verletzungen können Kohlenstoff-Fasern zur Überbrückung einer Sehne eingesetzt werden oder sie verbinden durchtrennte Sehnen.

Kohlenstoff-Fasern eignen sich allerdings nicht für alle Einpflanzungen, und nachteilig ist auch, dass sie im Gewebe verbleiben. Deshalb forscht man nach Materialien, die bis zu einer Wiederherstellung im Körper bleiben und dann vom körpereigenen Gewebe resorbiert werden, damit keinerlei Reizwirkung entstehen kann.

Unübertrefflich sind bei Knochenbrüchen mit Kohlenstoff-Fasern verstärkte Platten aus Kunstharz, wenn Metallplatten nicht einsetzbar sind. Infolge ihrer leichten Dehnbarkeit wird die Heilung mit Kunststoff-Platten im Körper gefördert.

Infochemie Nr. 10/15. Oktober 1986