Zeitschrift: Schweizer Archiv für Tierheilkunde SAT : die Fachzeitschrift für Tierärztinnen und Tierärzte = Archives Suisses de Médecine Vétérinaire ASMV : la revue professionnelle des vétérinaires

Herausgeber: Gesellschaft Schweizer Tierärztinnen und Tierärzte

Band: 129 (1987)

Artikel: Ossifizierung des Meta- und Akropodiums im Laufe der frühen fötalen Ontogenese beim Schaf

Autor: erný, H.

DOI: https://doi.org/10.5169/seals-592429

Nutzungsbedingungen

Die ETH-Bibliothek ist die Anbieterin der digitalisierten Zeitschriften auf E-Periodica. Sie besitzt keine Urheberrechte an den Zeitschriften und ist nicht verantwortlich für deren Inhalte. Die Rechte liegen in der Regel bei den Herausgebern beziehungsweise den externen Rechteinhabern. Das Veröffentlichen von Bildern in Print- und Online-Publikationen sowie auf Social Media-Kanälen oder Webseiten ist nur mit vorheriger Genehmigung der Rechteinhaber erlaubt. Mehr erfahren

Conditions d'utilisation

L'ETH Library est le fournisseur des revues numérisées. Elle ne détient aucun droit d'auteur sur les revues et n'est pas responsable de leur contenu. En règle générale, les droits sont détenus par les éditeurs ou les détenteurs de droits externes. La reproduction d'images dans des publications imprimées ou en ligne ainsi que sur des canaux de médias sociaux ou des sites web n'est autorisée qu'avec l'accord préalable des détenteurs des droits. En savoir plus

Terms of use

The ETH Library is the provider of the digitised journals. It does not own any copyrights to the journals and is not responsible for their content. The rights usually lie with the publishers or the external rights holders. Publishing images in print and online publications, as well as on social media channels or websites, is only permitted with the prior consent of the rights holders. Find out more

Download PDF: 12.07.2025

ETH-Bibliothek Zürich, E-Periodica, https://www.e-periodica.ch

Schweiz. Arch. Tierheilk., *129*, 389–397, 1987

Lehrstuhl für Anatomie, Histologie und Embryologie der Tierärztlichen Hochschule Brno
(Leiter: Prof. MVDr. H. Černý, DrSc.)

Ossifizierung des Meta- und Akropodiums im Laufe der frühen fötalen Ontogenese beim Schaf[1]

von *H. Černý*[2]

Einleitung und Literatur

Durch Umbau des Prächondralblastems zum Chondralblastem entsteht ein embryonales Knorpelgerüst, das sich durch nachfolgende Ossifizierung allmählich zum endgültigen Knochenskelett entwickelt. Wachstum und Differenzierung von Strukturen machen die Osteogenese zu einem komplizierten Vorgang.

Unsere eingehenden Untersuchungen über die Dynamik der morphologischen Veränderungen während der pränatalen Osteogenese wurden an Meta- und Akropodiumanlagen des Schafes vorgenommen.

Zur Aufklärung der fötalen Skelettentwicklung beim Schaf trugen unter Anwendung verschiedener Untersuchungsmethoden *Harris* (1937), *Benzie* (1950), *Smith* (1956), *Lascelles* (1958), *Rajtová* (1972, 1973) und *Neiss* (1982) bei.

Unser Ziel war, das morphologische Bild der Ossifizierung in ihren einzelnen Phasen darzustellen und ihre histotopographische Lage zu definieren.

Material und Methoden

Die Entwicklung des Meta- und Akropodiumskeletts wurde an 3 Embryonen (SSL 18–35 mm) und 26 Früchten (SSL 41–210) von Merino-Schafen untersucht. Ihr Alter wurde nach *Evans* und *Sack* (1973) bestimmt.

Das Material wurde in 10% Formol fixiert und in für lichtmikroskopische Untersuchung üblicher Weise weiterverarbeitet. Die Gewebe wurden in Paraffin oder Celloidin eingebettet, frontal, sagital und horizontal geschnitten und mit Hämatoxylin-Eosin, van Gieson, Alzianblau sowie einem Gemisch aus Ponceau 2R und Säurefuchsin gefärbt.

Ergebnisse

Beim *Embryo (SSL 18 mm)* sind die Anlagen der Hand- und Fussplatten vorzufinden. Die Platten sind schüsselförmig, ihre Palmar- bzw. Plantarflächen sind etwas konkav. Am Rande der Platten befinden sich feine Zähnchen, die Grenzen zwischen einzelnen Strahlen sind durch seichte Einschnitte angedeutet. Die Strahlen werden von prächondralem Zellblastem gebildet; zwischen den wichtigsten Strahlen der III. und IV.

---

[1] Herrn Prof. Dr. W. Mosimann zum 65. Geburtstag gewidmet

[2] Adresse: Tierärztliche Hochschule, Palackého 1–3, 61242 Brno, ČSSR

Zehe merkt man deutliche Mesenchymreduktion und Bildung von Blutgefässen. Die Strahlen der II. und V. Zehe sind ebenfalls deutlich sichtbar.

In dieser Zeitspanne bildet sich in der Handplatte prächondrales Blastem zu chondralem Blastem um, und es entwickelt sich der embryonale Knorpel.

Die Fussplatte enthält ebenfalls Zehenstrahlen aus prächondralem Blastem, und auch hier kommt es nach und nach zur Chondrogenese.

Beim *Embryo SSL 35 mm* ist die Hand- sowie Fussplatte durch eine tiefe Furche zwischen den Hauptstrahlen gekennzeichnet, und die ganze Platte dehnt sich in die Länge. Die Hauptstrahlen entwickeln sich zusehends, während die Strahlen der II. und V. Zehe wesentlich kleiner bleiben. Der Hauptteil des Zehenskeletts, nämlich Phalanges proximalis und media, besteht bereits aus embryonalem Knorpel, bloss das distale Glied befindet sich noch im Stadium der Differenzierung des Chondralblastems. Die einzelnen Phalanx-Anlagen sind durch schmale Spalten getrennt, die in ihren mittleren Partien kondensiertes Material aus dem ursprünglichen Mesenchymalblastem enthalten. Infolge von Reduktion des Blastem-Materials entstehen Gelenkhöhlen an Fingern und Zehen.

Beim *Fötus SSL 60 mm (47 Tage)* verläuft die peri- und enchondrale Ossifizierung der Diaphysen der III. und IV. Metakarpi und Metatarsi. Der distale Phalanxknorpel beginnt zu hypertrophieren. Phalanges media und proximalis bestehen ausschliesslich aus Knorpel. Die beschriebenen Veränderungen sind zu diesem Zeitpunkt wie an den Brust-, so auch an den Beckengliedmassen vorzufinden.

Bei der *Frucht SSL 108 mm (60 Tage)* verknöchern die Diaphysen des Metapodium-Skeletts und der Zehenglieder weiter, und zwar in der Reihenfolge Phalanges distalis, proximalis und media. Der Apex des distalen Gliedes ist deutlich ossifiziert. Man beobachtet die Bildung des Kortikalknochens, die Differenzierung des Perichondriums und die osteogene Aktivität des apikalen Blastems. Der umgebende Knorpel hypertrophiert, das ganze distale Glied bekommt die Gestalt eines monoepiphysalen Knochens.

An der Oberfläche des Phalanx-proximalis-Körpers bilden sich durch perichondrale Aktivität dünne Kortikalknochen-Lamellen. Gleichzeitig verläuft in diesem Glied auch enchondrale Ossifizierung. In seinem proximalen Teil formt sich eine zusammenhängende Zone des zukünftigen epiphysal-diaphysalen Knorpels. Im proximalen Bereich des Knorpelmodells befinden sich zahlreiche Kanälchen, die Blutgefässe und osteogenes Material enthalten. Ähnliche Kanälchen sind auch in der knorpeligen Anlage der einzigen, nämlich der distalen, Epiphyse des Metapodium-Gerüstes festzustellen.

Als letztes Glied ossifiziert die Phalanx media. Auf ihrer axialen Fläche entdecken wir das Initialstadium des Ossifikationspunktes, erkennbar an Hypertrophie der Chondrozyten und Metachromasie der Grundmasse. Bei genauerer Prüfung bemerken wir eine Zellinvasion ins Zentrum. Diese Zellen stammen von der osteogenen Schicht des Perichondriums. Da die Struktur des initialen Ossifikationspunktes keine Mineralien enthält, kann sie radiographisch nicht veranschaulicht werden.

Die osteogene Phase entfaltet sich jedoch sehr frühzeitig, denn im folgenden Stadium *SSL 150 mm (70 Tage),* also 10 Tage später, ist der mittlere Teil des Gliedes völlig

verknöchert. Die Dokumentation aus diesem Zeitabschnitt zeigt, dass die Ossifizierung axial beginnt und sich in abaxialer Richtung ausbreitet. An der axialen Fläche bildet sich ein dünner Saum als Folge periostaler Ossifizierung des Kortikalknochens. Das Perichondrium ist in diesem Bereich voll zu Periost geworden.

Im Lichtmikroskop ist zu sehen, dass die Ossifizierung des Apex phalangis distalis sowie die Differenzierung des Periosts und die enchondrale Verknöcherung des Gliedkörpers zügig voranschreiten. Fortschreitende Ossifizierung verzeichnen wir ebenfalls beim proximalen Glied und bei den Diaphysen der Metapodiumanlagen.

Bei *Föten SSL 210 mm (84 Tage)* sind Diaphysen der proximalen und medialen Glieder in vollem Umfang ossifiziert. Einzelne Balken der Spongiosa bilden ein kompaktes anastomosierendes System. Die Markhöhle im Zentrum der Diaphysen bleibt in der Regel lediglich angedeutet. Da es sich um monoepiphysale Knochen handelt, wird bloss in ihrem proximalen Teil die Grenze zwischen Epi- und Diaphyse festgestellt. Die distalen Teile beider Glieder ossifizieren in späteren Entwicklungsperioden, und zwar vom Gliedkörper ausgehend und in distaler Richtung fortschreitend. Im jetzigen Stadium bestehen sie noch ganz aus Knorpelgewebe.

Zum Unterschied von den zylindrischen proximalen und medialen Gliedern ist die Phalanx distalis kegelförmig. Ihre Basis besteht aus einem Knorpel, dessen dorsale Fläche zu einem markanten Wall gewölbt ist. Ihr Körper und Apex bestehen aus Spongiosabalken, die vor allem durch periostale Ossifizierung entstanden sind. Infolge der Differenzierung von osteogenen Zellen und durch ihre sekretorische osteoblastische Aktivität bildet sich ein neues Knochengewebe, das sich auf die Oberfläche des Kortikalknochens auflagert. Der Kortikalknochen ist von Verbindungswegen und Zwischenbalkenräumen perforiert.

Osteogene Zellen des Periosts dringen entweder selbständig oder zusammen mit Blutgefässen ins Knocheninnere ein und differenzieren sich zu Zellelementen des Knochenmarks. Der Gipfel des distalen Gliedes, ebenso wie der distale Teil des Gliedkörpers, entstehen aus osteogenem Zellenblastem. Anfangs bildet sich ein faseriger Knochen aus, der dann zum endgültigen Knochenapex ausgebaut wird.

Abb. 1: Beginnende Ossifizierung der knorpeligen Anlage des distalen Fingergliedes.
A = normaler Knorpel, B = hypertrophischer Knorpel, C = Knochengewebe, D = osteogenes Blastem.
Fötus, 47 Tage, van Gieson.

Abb. 2: Osteogenese am Apex phalangis distalis im Detail.
A = osteogenes Zellenmaterial, B = nicht mineralisierte osteogene Grundsubstanz, C = Knochengewebe, D = Blutgefäss.
Fötus, 70 Tage, Hämatoxylin-Eosin.

Abb. 3: Bei der 70 Tage alten Frucht verläuft die Ossifizierung in allen drei Fingergliedern.
A = Knorpelmodell der Phalanx media mit Kanälen im proximalen Teil, die Gefässe und osteogene Zellen enthalten (→), B = der mittlere ossifizierte Teil des Gliedes, C = dünne axiale Knochenlamelle.
Fötus, 70 Tage, Hämatoxylin-Eosin.

Abb. 4: Ossifizierung der Phalanx distalis.
A = Knorpel, B = enchondrale Ossifizierung, C = Knochenlamelle durch perichondrale Verknöcherung entstanden, D = knöcherner Apex.
Fötus, 70 Tage, Hämatoxylin-Eosin.

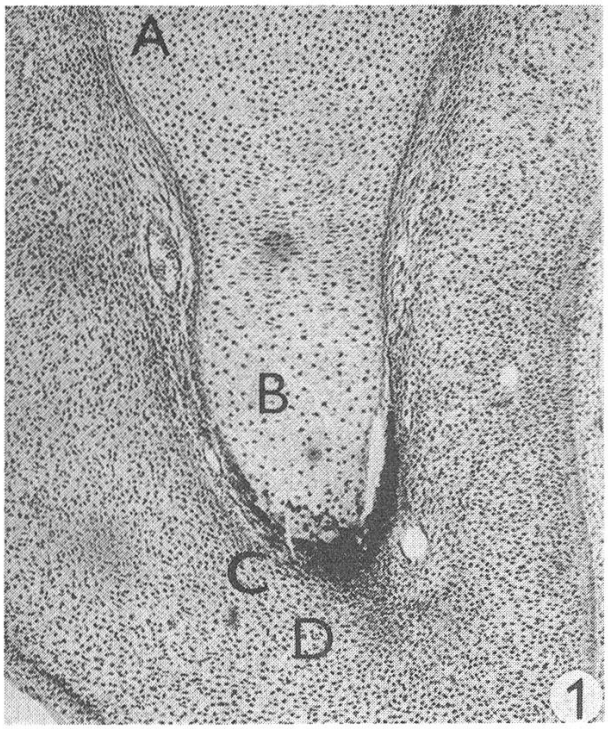
A
B
C
D
1

C
B
A
D
2

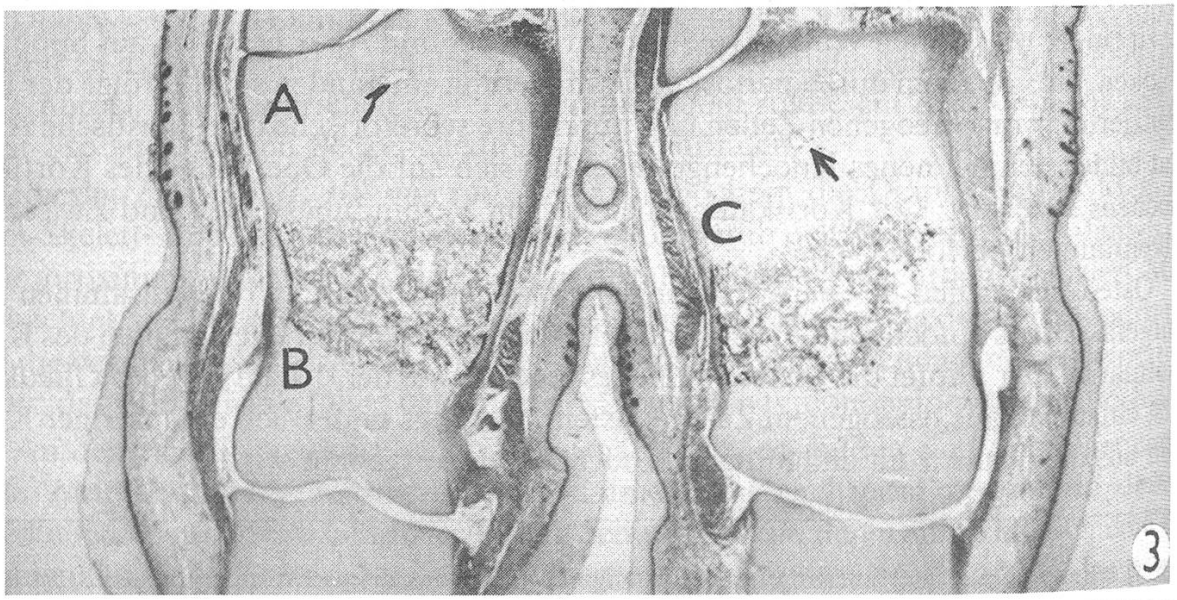
A
C
B
3

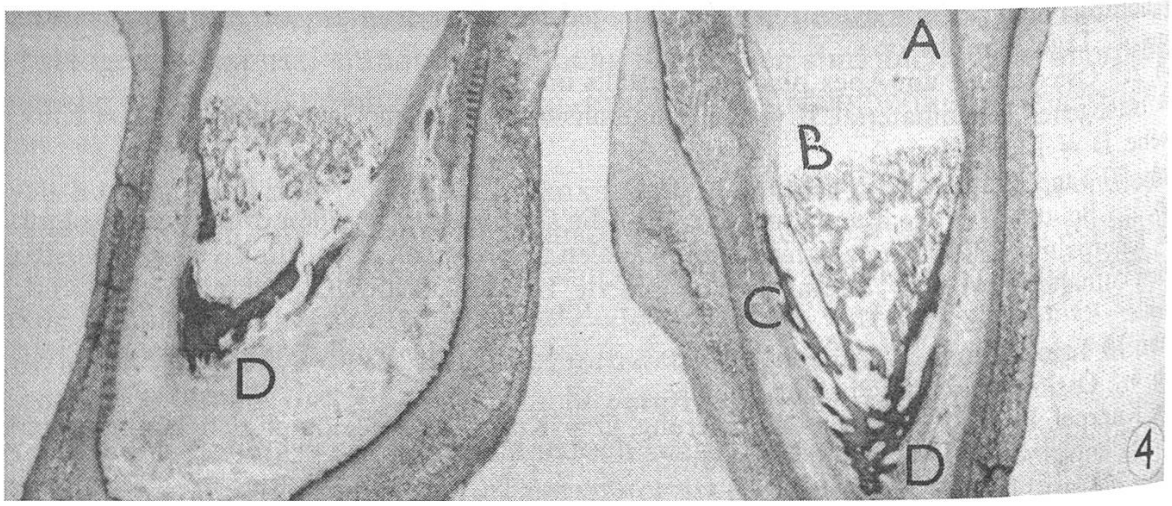
A
B
C
D
D
4

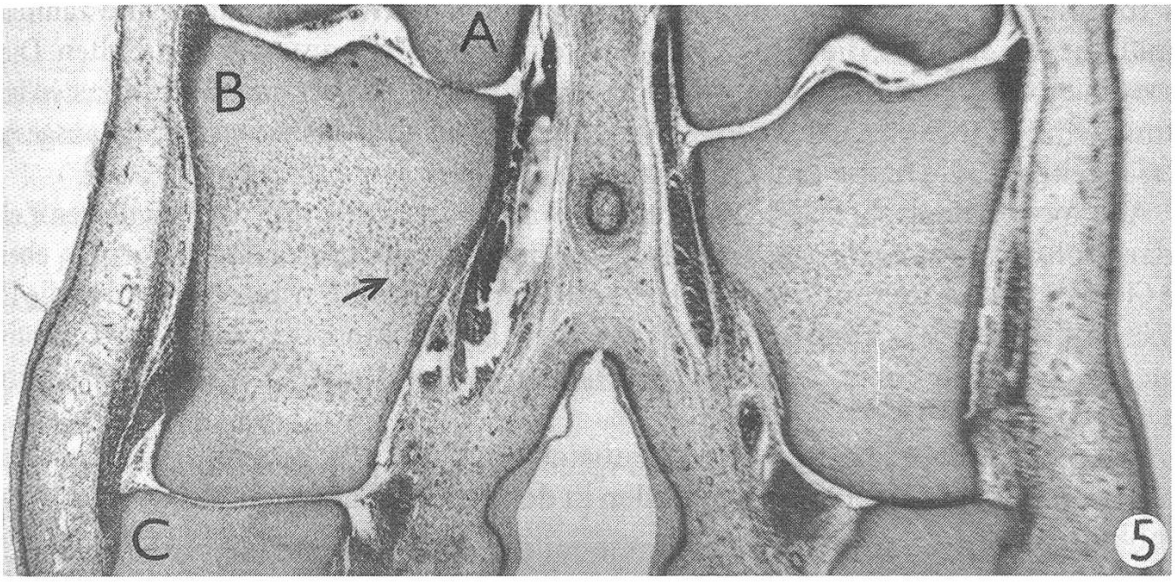
A
B
C
5

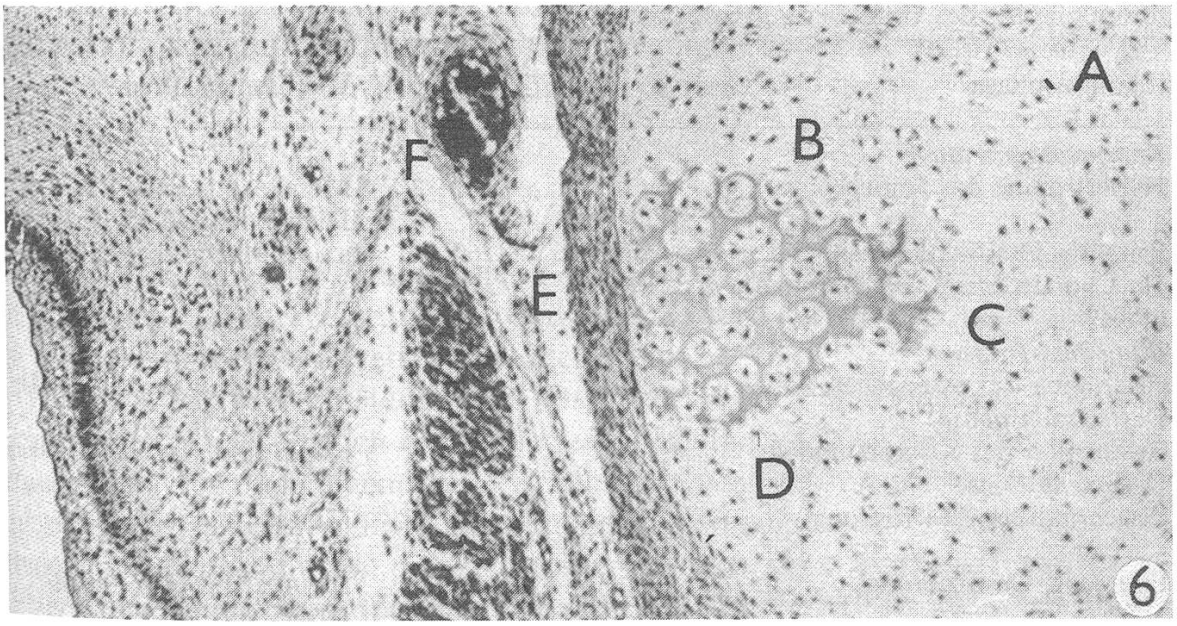
A
B
C
D
E
F
6

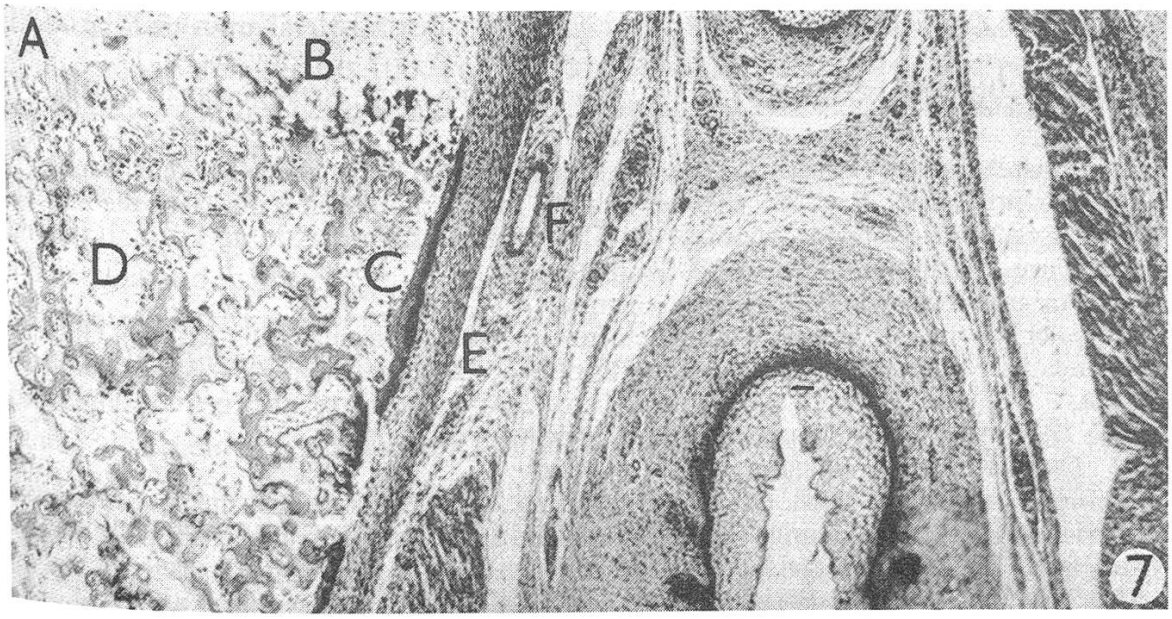
A
B
C
D
E
F
7

In Epiphysenknorpeln und in distalen Partien des Knorpelmodells sind zahlreiche Kanäle zu verzeichnen, die Blutgefässe und reichliches Zellenmaterial enthalten. Dieses osteogene Zellmaterial hat seinen Ursprung im Periost, daher sind Fibroblasten seine Stammzellen. Die kommen dann in weiteren Phasen der Ossifizierung als ausgesprochen osteogene Elemente zur Geltung.

Aus morphologischer Sicht interessant sind Blutgefässe mit perikapillaren Zellen in der proliferativen und hypertrophischen Zone des ossifizierenden Knorpels, ebenso wie Gefässe, die, vom Epiphysen-Perichondrium ausgehend, transchondral in die Diaphyse eindringen. Wir konnten auch Blutgefässe beobachten, die von der proliferativen Zone des Knorpels bis in die osteoide Zone der enchondralen Ossifikation eingedrungen waren.

Das morphologische Bild dieses Entwicklungsstadiums bezeugt die weitgehende Proliferation von Blutgefässen und Zellen in den Knorpel der Meta- und Akropodiumepiphysen.

Histotopographie des Ossifizierungsvorganges

Ossifikationsphase	Fötusalter in Tagen	Histotopographie
1) *Knorpeldegeneration*		
Hypertrophie des Knorpels	40	Metakarpus und -tarsus-Diaphysen III, IV
Primäres Ossifikationszentrum, Hypertrophie der Chondrozyten, Metachromasie der Grundmatrix	60	axiale Fläche der Phalanx media
2) *Blutgefäss-Invasion*	60	Phalanx media,
zusammen mit osteogenen Zellen	47–60	Metakarpus-Diaphysen III, IV
3) *Destruktionsphase*		
Resorption des Knorpelmodells	70	Meta- und Akropodiumskelett
4) *Osteogene Phase*		
Perichondrale Ossifizierung	41–43	Metakarpus und -tarsus-Diaphysen III, IV
Periostale Ossifizierung	47–	Metakarpus und -tarsus-Diaphysen III, IV
Enchondrale Ossifizierung	47–	Metakarpus und -tarsus-Diaphysen III, IV
Osteogenes Blastem, Faserknochen	47–60	Apex phalangis distalis

Abb. 5: Entstehung des Ossifikationszentrums am mittleren Zehenglied (Beckengliedmasse).
A = Phalanx proximalis, B = Knorpel der Phalanx media, an dessen Axialfläche die Bildung des Ossifikationszentrums zu beobachten ist (→), C = Phalanx distalis.
Fötus, 60 Tage, Alzianblau-Ponceau 2R-Säurefuchsin.
Abb. 6: Anfangsphase des Ossifikationszentrums.
A = normaler Knorpel, B = Ossifikationszentrum, C = Metachromasie der Knorpel-Grundmasse mit beginnender Mineralisierung, D = hypertrophische Chondrozyten, E = Perichondrium, F = Blutgefäss.
Fötus, 60 Tage, Alzianblau-Ponceau 2R-Säurefuchsin.
Abb. 7: Ossifizierung der Phalanx media im Detail.
A = Knorpelmodell, B = enchondrale Ossifizierung, C = kortikale Knochenlamelle entstanden durch perichondrale Ossifizierung, D = Richtbalken mit primärem spongiösem Knochengewebe. E = Perichondrium, F = Blutgefäss.
Fötus, 70 Tage, Hämatoxylin-Eosin.

Diskussion

Bei eingehender morphologischer Untersuchung kann festgestellt werden, dass die Entwicklung des apendikulären Skeletts in vier Stadien abläuft:

1. *Chondrogenese:* Aus prächondralem Mesenchymblastem entsteht das embryonale Knorpelgerüst.
2. *Osteogenese:* Es bilden sich primäre Ossifikationszentren, die Diaphysen verknöchern.
3. *Bildung sekundärer Ossifikationszentren:* Die Epiphysen verknöchern, und epiphysal-diaphysale Wachstumsplatten werden gebildet. Es gestaltet sich das fötale bzw. juvenile Knochengerüst.
4. *Ossifizierung der epiphysal-diaphysalen Platten:* Es entsteht das endgültige Knochengerüst.

Die beiden ersten Stadien verlaufen im pränatalen Leben, das dritte Stadium stellt eine Übergangsform zwischen prä- und postnataler Entwicklung dar, das vierte Stadium findet postnatal statt. Unsere Untersuchungen betreffen die Morphologie der beiden ersten Stadien, zum Teil auch die des dritten.

Die Ossifizierung des embryonalen Knorpelskeletts ist ein komplizierter Vorgang. Die allmähliche Mineralisierung der Grundmasse verdichtet das Knochengewebe, so dass es röntgenologisch abgebildet werden kann.

Während der Anfangsstadien der Ossifizierung des embryonalen bzw. fötalen Knorpelgerüstes wickeln sich morphologisch bedeutsame Strukturveränderungen ab, die angesichts der ungenügenden Gewebemineralisierung röntgenologisch nicht voll dargestellt werden können. Beim Studium der späten embryonalen und frühen fötalen Entwicklungsphasen müssen daher histologische Methoden eingesetzt werden.

Vergleichen wir beim apendikulären Skelett das Verhältnis zwischen Alter der Frucht und Zahl von Ossifikationszentren, ergibt sich, dass eine markante Skelettentwicklung erst ab dem 90. bis 100. Tag in Gang kommt. Darum teilt *Lascelles* (1958) die pränatale Entwicklung beim Schaf in zwei Etappen: vom 37. zum 92. Tag und vom 92. zum 141. Tag.

Während der ersten Etappe überwiegt eine Strukturdifferenzierung, die histologisch sehr deutlich nachzuweisen ist. Durch Radiographie dagegen gelangt man zu keinem überzeugenden Ergebnis, da die Strukturen nicht klar genug dargestellt sind.

Die zweite Etappe, ab etwa 90 bis 100 Tagen, ist gekennzeichnet durch absoluten Anstieg der Zahl von Ossifikationszentren im Apendikulärskelett, bedingt durch Verknöcherung der Epiphysen. Ferner sind in dieser Zeitspanne gesteigerte Mineralisierung und allgemeine Reifung des Knochengewebes zu beobachten. Darum ist hier die Radiographie vorteilhafter, denn sie ermöglicht neben dem Studium der Skelettentwicklung auch weitere morphometrische und densitometrische Untersuchungen.

Etwa übereinstimmend betrachten *Harris* (1937), *Lascelles* (1979) und weitere Verfasser den 46. Tag des fötalen Lebens als den Anfang der Ossifizierung der Metapo-

diendiaphysen. Wir machten jedoch die Beobachtung, dass die Knorpelhypertrophie bereits am 40. Tag einsetzt und am 41.–43. Tag eine äusserst dünne Kortikal-Lamelle gebildet wird, die als ringförmiger Perichondralknochen auf der Oberfläche der knorpeligen Diaphyse vorzufinden ist.

Bei der Gegenüberstellung unserer Ergebnisse und der Literaturangaben stellen wir Unterschiede fest, die nicht bloss den Zeitpunkt der Bildung von Ossifikationszentren betreffen, sondern auch die Reihenfolge, in der einzelne Phalangen verknöchern.

Nach *Harris* (1937) ossifizieren alle Glieder der Finger und Zehen gleichzeitig ab 61. Tag, nach *Lascelles* (1959) verläuft die Ossifizierung zwischen dem 59. und 71. Tag, und zwar in der Reihenfolge 1., 2. und 3. Glied, wobei Finger zwei Tage Vorsprung vor Zehen haben. *Benzie* (1950) ging auf Einzelheiten nicht ein, *Smith* (1950) sowie *Neiss* (1982) fanden in Übereinstimmung mit unseren Ergebnissen, dass Phalanx media erst an letzter Stelle ossifiziert.

Diese Unterschiede bekräftigen den Standpunkt, dass man sich mehrerer Methoden parallel bedienen muss, um genaue und vergleichbare Ergebnisse zu erhalten. Selbst *Lascelles* (1959) gab zu, dass *Smith* (1956) seinen Schlussfolgerungen mehrere exakte Verfahren zu Grunde legen konnte. In der Tat ist es lediglich ein derartiger Vergleich, der eine objektive Interpretierung ermöglicht.

Einzelheiten über den Verlauf der Osteogenese während der pränatalen Entwicklungsetappe, die wir studierten, kann ausschliesslich die Lichtmikroskopie bieten, die über die Beurteilung des augenblicklichen Zustands hinaus noch gezielte Probenentnahme für weitere Untersuchungen ermöglicht.

Zusammenfassung

An Anlagen des Meta- und Akropodiums von 3 Merinoschaf-Embryonen (SSL 18–35 mm) und 26 Früchten (SSL 41–210) wurde die Skelettentwicklung zu Ende der embryonalen und Anfang der fötalen Ontogenese lichtmikroskopisch untersucht.

Das Material wurde mit Hilfe herkömmlicher histologischer Verfahren verarbeitet und mit Hämatoxylin-Eosin, van Gieson und Alzianblau sowie dem Gemisch aus Ponceau 2 R und Säurefuchsin gefärbt.

Beschrieben wurden Strukturveränderungen im Zusammenhang mit dem Alter des Fötus und der morphologischen Gestaltung einzelner Ossifizierungsphasen des Meta- und Akropodiumskeletts.

Es wurde festgestellt, dass die osteogene Aktivität des Metapodien-Perichondriums bereits am 41. bis 43. Tag der Entwicklung einsetzt.

Bei der Reihenfolge der Ossifizierung des Akropodiumgerüstes konnte bestätigt werden, dass Phalanx distalis als erste verknöchert, gefolgt von Phalanx proximalis und zuletzt von Phalanx media.

Beim distalen Glied entwickeln sich Apex und distaler Teil des Gliedkörpers vor allem durch perichondrale Ossifizierung, die restlichen, monoepiphysalen Knochen durch Verknöcherung ihrer Knorpelanlagen.

Résumé

Le développement du squelette à la fin de la période embryonnaire et au début de la période fœtale a été examiné au microscope optique, sur les ébauches du méta- et de l'acropodium, chez 3 embryons (longueur vertex-coccyx [LVC] = 18–35 mm) et 26 fœtus (LVC = 41–210 mm) de moutons mérinos.

Le matériel a été traité à l'aide de procédés histologiques traditionnels et coloré selon les méthodes HE, van Gieson, Bleu Alcian ainsi qu'avec un mélange Ponceau-2 R-fuchsine acide.

On décrit les modifications structurelles en relation avec l'âge du fœtus et avec la formation morphologique de différentes phases d'ossification du squelette méta- et acropodique.

On a constaté que l'activité ostéogène du périchondrium métapodique commence déjà entre le 41ème et le 43ème jour du développement. En ce qui concerne l'ordre d'ossification de la structure acropodique, on a pu confirmer que la phalange distale s'ossifie en premier, suivie de la phalange proximale puis de la deuxième phalange.

L'apex et la portion distale de la 3ème phalange se développent avant tout par une ossification périchondrale, les autres os monoépiphysaires par ossification de leurs matrices cartilagineuses.

Riassunto

Su elementi del metapodio ed acropodio di 3 embrioni di pecora merino (SSL 18–35 mm) e 26 di feti (SSL 41–210 mm) venne studiato lo sviluppo alla fine della ontogenesi embrionale ed all'inizio di quella fetale, avvalendosi del microscopio.

Il materiale venne preparato con l'ausilio dei tradizionali metodi istologici e colorato con ematossilina-eosina, van Gieson e alzianblu, come pure con una miscela fuchsina acida Ponceau 2R.

Vennero descritti i mutamenti strutturali in relazione all'età del feto ed alla struttura morfologica delle singole fasi di ossificazione dello scheletro del metapodio ed dell'acropodio.

Venne accertato che la attività osteogena del metapodio-pericondrio inizia già fra il 41. mo ed il 43. mo giorno.

Nel susseguirsi della ossificazione della struttura dell'acropodio si potè accertare che la falange distale ossifica per prima, segue la falange prossimale ed in fine ossifica la falange media.

Nell'arto distale si sviluppano l'apex e la parte distale del corpo dell'arto principalmente attraverso ossificazioni pericondrali, mentre i restanti ossi monoepifisici si sviluppano con l'ossificazione della cartilagine.

Summary

The metapodium and acropodium of 3 embryos (CRL 18–35 mm) and 26 foetuses (CRL 41–210 mm) from merino sheep were used in a microscopic examination of skeletal development at the end of the embryonic and the beginning of the foetal ontogenesis.

The material was treated according to traditional histological procedure, being coloured with haematoxylin-eosin, van Gieson and alcian blue as well as the Ponceau 2R acid fuchsin mixture.

A description is given of structural changes in connection with the age of the foetus and the morphological formation during the different ossification phases of the metapodial and acropodial skeletons.

It was found that the osteogenic activity of the metapodium-perichondrium begins as early as the 41st to 43rd day of development.

In the order of ossification in the acropodial structure it could be confirmed that the phalanx distalis is the first to ossify, followed by the phalanx proximalis and finally by the phalanx media.

In the distal limb the apex and the distal part of the limb develop mainly by perichondral ossification, while the other, mono-epiphysal bones develop by ossification of their cartilage structures.

Literaturverzeichnis

Benzie D.: Growth of the skeleton of the foetal sheep. Brit. Vet. J. *106,* 231–234 (1950). – *Harris H.:* The foetal growth of sheep. J. Anat. *71,* 516–527 (1937). – *Lascelles A. K.:* The time appearance of ossification centres in the Peppin-type Merino. Aust. J. Zool. *7,* 79–86 (1959). – *Neiss W. F.:* Zur Ossifikation des Schafskelettes. Gegenbaurs Morph. Jahrb. *128,* 41–57 (1982). – *Rajtová V.:* Über die Entwicklung des Skeletts bei Schaf und Ziege. I. Osteogenesis der Vorderextremität. Gegenbaurs Morph. Jahrb. *118,* 577–588 (1972b). – *Rajtová V.:* Über die Entwicklung des Skeletts bei Schaf und Ziege. II. Osteogenesis der Hinterextremität. Gegenbaurs Morph. Jahrb. *119,* 76–85 (1973). – *Smith R. N.:* A survey of the incidence of the second and fifth metacarpals and metatarsals in the sheep. Brit. Vet. J. *112,* 175–177 (1956 b).

Manuskripteingang: 5. Februar 1987