Was diagnostizieren Sie? : Welche Behandlung schlagen Sie vor?

Autor(en): **Beck, P. / Montavon, P.M.**

Objekttyp: **Article**

Zeitschrift: **Schweizer Archiv für Tierheilkunde SAT : die Fachzeitschrift für Tierärztinnen und Tierärzte = Archives Suisses de Médecine Vétérinaire ASMV : la revue professionnelle des vétérinaires**

Band (Jahr): **129 (1987)**

PDF erstellt am: **27.05.2024**

Persistenter Link: https://doi.org/10.5169/seals-592976

Nutzungsbedingungen

Die ETH-Bibliothek ist Anbieterin der digitalisierten Zeitschriften. Sie besitzt keine Urheberrechte an den Inhalten der Zeitschriften. Die Rechte liegen in der Regel bei den Herausgebern.
Die auf der Plattform e-periodica veröffentlichten Dokumente stehen für nicht-kommerzielle Zwecke in Lehre und Forschung sowie für die private Nutzung frei zur Verfügung. Einzelne Dateien oder Ausdrucke aus diesem Angebot können zusammen mit diesen Nutzungsbedingungen und den korrekten Herkunftsbezeichnungen weitergegeben werden.
Das Veröffentlichen von Bildern in Print- und Online-Publikationen ist nur mit vorheriger Genehmigung der Rechteinhaber erlaubt. Die systematische Speicherung von Teilen des elektronischen Angebots auf anderen Servern bedarf ebenfalls des schriftlichen Einverständnisses der Rechteinhaber.

Haftungsausschluss

Alle Angaben erfolgen ohne Gewähr für Vollständigkeit oder Richtigkeit. Es wird keine Haftung übernommen für Schäden durch die Verwendung von Informationen aus diesem Online-Angebot oder durch das Fehlen von Informationen. Dies gilt auch für Inhalte Dritter, die über dieses Angebot zugänglich sind.

Ein Dienst der *ETH-Bibliothek*
ETH Zürich, Rämistrasse 101, 8092 Zürich, Schweiz, www.library.ethz.ch

http://www.e-periodica.ch

Schweiz. Arch. Tierheilk. *129,* 493–495, 1987

Aus der Veterinär-Chirurgischen Klinik der Universität Zürich
(Direktor: Prof. Dr. P.F. Suter)

Was diagnostizieren Sie? – Welche Behandlung schlagen Sie vor?

von *P. Beck* und P.M. Montavon**

Anamnese und klinischer Befund

Anamnese:

Unser Patient ist ein Boxer, weiblich, mit Namen «Wodka», 2½jährig und einem Gewicht von 30 kg.

Seit drei Monaten zeigt «Wodka» eine intermittierende Lahmheit hinten links, die häufiger beim Anlaufen und nach längeren Spaziergängen auftrat. Laut Besitzer ging dem Hinken des Hundes kein Trauma voraus. Therapieversuche mit entzündungshemmenden Mitteln blieben erfolglos.

Klinische Lahmheitsuntersuchung:

Keine äusserlich sichtbaren Stellungsanomalien, mittelgradige Atrophie der linken Oberschenkelmuskulatur, leichte Schmerzreaktion beim Beugen und Strecken des Kniegelenkes, vermehrte Wärme und periartikuläre Schwellung des Knies, peritrochleare Osteophyten und Atrophie des retropatellaren Fettkörpers palpierbar.

Vorderer Schubladentest:

bei gestrecktem Knie:
- stabil
- innere Rotation ca. 5° (normal [1])

bei gebogenem Knie (90°):
- leichte vordere Schublade (1–2 mm)
- innere Rotation ca. 20° (normal [1])

Röntgenaufnahme:
a) mässiger artikulärer Erguss mit Atrophie des retropatellaren Fettkörpers,
b) leichte osteoarthrotische Veränderungen

Abb. Nr. 1

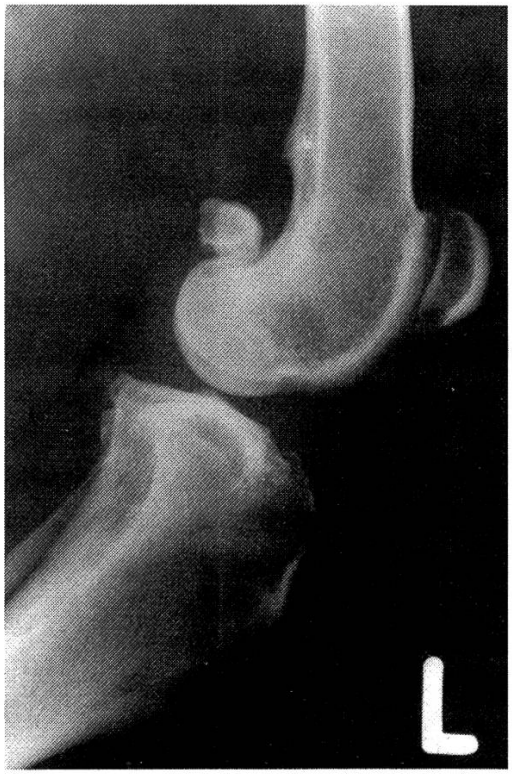

* Adresse: Winterthurerstr. 260, 8057 Zürich

Differentialdiagnosen

- primäre Osteoarthrose mit Synovitis
- Patellarluxation
- vorderer/hinterer Kreuzbandriss
- partieller kranialer Kreuzbandriss
- Meniskusschaden
- Osteochondrose
- Ruptur der Kollateralbänder
- Abriss der Poplitealsehne
- Abriss der Sehne des M. ext. dig. longus

Aufgrund der Verdachtsdiagnose «partielle Ruptur des kranialen Kreuzbandes», erschien eine Probearthrotomie indiziert.

Schema der intraoperativen Befunde, kranio-mediale Ansicht, Kollateralbänder nicht dargestellt

a) peritrochleare Osteophytenbildung
b) geschädigter kranio-medialer Anteil des vorderen Kreuzbandes
c) medialer Meniskus
d) lateraler Meniskus
e) kaudales Kreuzband

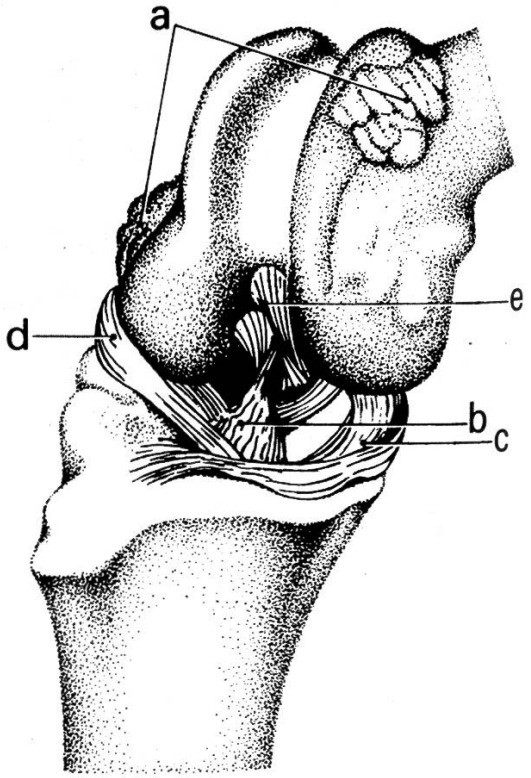

Abb. Nr. 2

Chirurgie

Arthrotomie, Cleaning up und Stabilisierung des Kniegelenkes durch eine Fibularkopfversetzung [2].

Resultat

Der Patient erholte sich gut von der Operation und lief nach 2 Monaten lahmheitsfrei. Vier Monate später zeigten sich die gleichen klinischen Symptome am rechten Bein. Dieses Knie wurde durch den einweisenden Tierarzt auf die gleiche Weise chirurgisch behandelt.

Diskussion

An der Veterinär-Chirurgischen Klinik des Tierspitals Zürich sind 8 ähnliche Fälle diagnostiziert und behandelt worden (3 Berner Sennenhunde, 2 Dobermann, 1 Deutscher Schäferhund, 1 Boxer, 1 Riesenschnauzer). Es waren alles junge Tiere im Alter von 2–4 Jahren, gut bemuskelt und über 25 kg schwer mit chronischen osteoarthrotischen Veränderungen bei stabilen Kniegelenken. In allen unseren Fällen war stets der mediale Anteil des cranialen Kreuzbandes zerstört, was den Typ der vorhandenen Instabilität erklären könnte [1]. Die Menisken waren in allen Fällen intakt, was auch bei erhaltener Stabilität des Kniegelenkes zu erwarten war [3].

Fehlstellungen und ein hohes Körpergewicht spielen unter anderem eine Rolle bei den Ursachen des Kreuzbandrisses [3]. Dadurch entstehender kleiner, wiederholter Stress auf das Kreuzband führt zu einer progressiven Hyalinisierung und somit zu einer verminderten Dehnbarkeit der kollagenen Fibrillen mit Mikrotraumen und sekundärer Synovitis.

Anhand dieser Fälle lässt sich zeigen, dass erstens ein stabiles Kniegelenk (Fehlen einer deutlichen vorderen Schublade) einen Schaden des kranialen Kreuzbandes nicht immer ausschliesst, und zweitens das Entfernen des geschädigten Kreuzbandes mit adäquater Stabilisation nötig ist, um das Fortschreiten der arthrotischen Veränderungen aufzuhalten.

Literatur

[1] *Arnoczky S. P., Marshall J. L.:* The cruciate ligaments of the canine stifle. Am. J. Vet. Res. 1807–1814 (1977). – [2] *Smith G. K., Torg J. S.:* Fibular head transposition for repair of cruciate deficient stifle in the dog. J.A.V.M.A. 375–383 (1985), Vol. 38. – [3] *Arnoczky S. P., Marshall J. L.:* Pathomechanics of cruciate and meniscal injuries. In: Pathophysiology in small animal surgery, 590–603 (1981), Bojrab M.J. (ed), Lea & Febiger, Philadelphia, (1981).

Manuskripteingang: 25. Mai 1987