Zeitschrift: Schweizer Archiv für Tierheilkunde SAT : die Fachzeitschrift für Tierärztinnen und Tierärzte = Archives Suisses de Médecine Vétérinaire ASMV : la revue professionnelle des vétérinaires

Herausgeber: Gesellschaft Schweizer Tierärztinnen und Tierärzte

Band: 129 (1987)

Artikel: Beziehungen der Bicepssehne zum Schultergelenk bei Haussäugetieren

Autor: Schaller, O. / Forstenpointner, G.

DOI: https://doi.org/10.5169/seals-593445

Nutzungsbedingungen

Die ETH-Bibliothek ist die Anbieterin der digitalisierten Zeitschriften auf E-Periodica. Sie besitzt keine Urheberrechte an den Zeitschriften und ist nicht verantwortlich für deren Inhalte. Die Rechte liegen in der Regel bei den Herausgebern beziehungsweise den externen Rechteinhabern. Das Veröffentlichen von Bildern in Print- und Online-Publikationen sowie auf Social Media-Kanälen oder Webseiten ist nur mit vorheriger Genehmigung der Rechteinhaber erlaubt. Mehr erfahren

Conditions d'utilisation

L'ETH Library est le fournisseur des revues numérisées. Elle ne détient aucun droit d'auteur sur les revues et n'est pas responsable de leur contenu. En règle générale, les droits sont détenus par les éditeurs ou les détenteurs de droits externes. La reproduction d'images dans des publications imprimées ou en ligne ainsi que sur des canaux de médias sociaux ou des sites web n'est autorisée qu'avec l'accord préalable des détenteurs des droits. En savoir plus

Terms of use

The ETH Library is the provider of the digitised journals. It does not own any copyrights to the journals and is not responsible for their content. The rights usually lie with the publishers or the external rights holders. Publishing images in print and online publications, as well as on social media channels or websites, is only permitted with the prior consent of the rights holders. Find out more

Download PDF: 14.07.2025

ETH-Bibliothek Zürich, E-Periodica, https://www.e-periodica.ch

Schweiz. Arch. Tierheilk. *129,* 617–627, 1987

Aus dem Institut für Anatomie der Veterinärmedizinischen Universität Wien (Vorstand: Prof. Dr. Dr. O. Schaller)

Beziehungen der Bicepssehne zum Schultergelenk bei Haussäugetieren[1]

Von *O. Schaller*[2] *und G. Forstenpointner*

Problemstellung und Literatur

Beim *Menschen* verläuft die Sehne des langen Bicepskopfes innerhalb der Kapsel des Schultergelenkes, ohne durch ein Mesotendineum befestigt zu sein. *Welcker* (1878) gibt in seiner klassischen Arbeit über die Einwanderung der Bicepssehne in das Schultergelenk an, dass beim Embryo mit einer Scheitelsteisslänge von 62 mm ein breites, an die ganze Sehne herantretendes Mesotendineum vorhanden sei, sich bei einer solchen von 72 mm ein schmales Mesotendineum nur mehr medial an der Sehne anhefte und bei einer von 82 mm die Sehne infolge Schwindens des Mesotendineum bereits umgreifbar sei. Ähnliche Verhältnisse sollen laut *Welcker* bei Katze, Ratte, Igel und Meerschweinchen vorliegen.

In den veterinäranatomischen Lehrbüchern, die uns zur Verfügung stehen, werden keine diesbezüglichen Angaben die *Katze* betreffend gemacht. Was unter «Fleischfresser» angegeben wird, dürfte nur für den *Hund* zutreffen. Im *Ellenberger-Baum* (1943) steht, dass die Bicepssehne allseits von Synovialis umgeben sei, in der Abbildung ist ein Mesotendineum dargestellt. *Nickel-Schummer-Seiferle* (1984) sprechen bei allen Fleischfressern von einem Mesotendineum. Nur laut *Barone* (1980) sei die Bicepssehne bei Fleischfressern an die Kapsel gelötet. *Welcker* (1878) gibt an, dass die Bicepssehne des Hundes im Schultergelenk durch ein Mesotendineum fixiert sei, welches jedoch, beginnend mit einer Perforation, schwinden könne. Er fand bei einem neugeborenen Hund das Mesotendineum noch breit, bei einem alten Hund auf einer Seite die Sehne frei durch das Gelenk ziehend und das Mesotendineum erst im Sulcus intertubercularis beginnend, auf der anderen auch im Gelenksbereich ein vollständiges Mesotendineum. Auch *Mahlstedt* (1908) schreibt, dass ein Mesotendineum vorhanden sei, das in vereinzelten Fällen im Übergangsbereich zwischen Gelenk und Sulcus intertubercularis eine Fenestrierung aufweisen könne. *Baum-Zietzschmann* (1936) sowie *Kadletz* (1932) stellen das Schultergelenk des Hundes mit einer an einem Mesotendineum hängenden Bicepssehne dar.

Beim *Schwein* fand *Exner* (1963) in 14 von 20 Schultergelenken ein Mesotendineum der Bicepssehne vor, in 5 war die Sehne an die Fibrosa der Kapsel geheftet und in einem Fall zog sie überhaupt nicht durch das Gelenk. *Nickel-Schummer-Seiferle* (1984) sowie

---

[1] Herrn Prof. Dr. W. Mosimann zu seinem 65. Geburtstag gewidmet

[2] Adresse: Prof. Dr. Dr. O. Schaller, Linke Bahngasse 11, A-1030 Wien

Doige und *Horowitz* (1975) beschreiben beim Schwein ein Mesotendineum. Laut *Barone* (1980) sowie *Klug-Simon et al.* (1970) ziehe die Sehne durch das Gelenk, sei aber mit der Kapsel verlötet. *Welcker* (1878) fand bei einem 119 mm langen Schweineembryo die Bicepssehne in einem Recessus, der eine 1 mm lange Verbindung zur Gelenkhöhle hatte, mit einem Mesotendineum an der Wand des Recessus befestigt. Beim adulten Schwein sei der Recessus in der Gelenkhöhle aufgegangen, restliche Synovialislippen seien aber noch zu sehen. Letzteres gelte übrigens auch für Hase und *Kaninchen,* bei denen besonders die laterale Lippe zu erkennen sei.

Für das *Schaf* wird angegeben, dass die Bicepssehne durch das Gelenk ziehe (*Ellenberger-Baum,* 1943; *May,* 1955). *Reiser* (1903) gibt dies zusätzlich auch für das Reh an, im Gegensatz zu Hirsch und Ziege. *Nickel-Schummer-Seiferle* (1984) erwähnen beim Schaf ein Mesotendineum wie bei Fleischfresser und Schwein. *Welcker* (1878) beschreibt, dass beim neugeborenen Schaf die Sehne noch aussen an der Synovialis anliege, lateral beginne sich jedoch eine Nische auszubilden. Mit 4 Jahren wäre die Sehne weitgehend umgreifbar.

Bezüglich des Verlaufes der Sehne im Sulcus intertubercularis wird allgemein angegeben, dass beim Pferd eine Bursa ohne Kommunikation mit dem Gelenk vorhanden sei. Beim Rind liegt laut *Schmidtchen* (1907) die Bursa intertubercularis der Gelenkkapsel eng an, kommuniziert aber nicht mit dem Gelenk, während *Barone* (1980) von einer häufigen Kommunikation spricht. Auch bei der Ziege wird eine selbständige Bursa intertubercularis beschrieben (*Lechner,* 1933; *Martin-Schauder,* 1934; *Nickel-Schummer-Seiferle,* 1984), während beim Schaf laut *Lechner* eine Aussackung der Gelenkkapsel die Sehne fast ganz umgreife. Deshalb sprechen *Berg* (1982) und *Nickel-Schummer-Seiferle* (1984) beim Schaf von einer Sehnenscheide. Dasselbe wird in beiden letztgenannten Lehrbüchern ebenso wie von *Nielsen* (1968) für das Schwein angegeben. *Exner* (1962) *und Sisson-Grossman* (1975) sprechen beim Schwein nur von einer kommunizierenden Bursa. *Kostyra* (1958) beschreibt bei jungen Schweinen einen Recessus, der die Sehne noch nicht umgreift, sich aber bei älteren Tieren nach distal verlängert und die Sehne immer mehr umfasst, so dass eine Vagina synovialis entsteht.

Beim Hund beschreiben fast alle Autoren eine Vagina synovialis intertubercularis (*Mahlstedt,* 1908; *Süppel,* 1921; *Suter und Carb,* 1969; *Hennau* und *Lassoie,* 1956; *Künzel,* 1983; *Baum-Zietzschmann,* 1936; *Miller-Evans-Christensen,* 1979; *Barone,* 1980; *Nickel-Schummer-Seiferle* 1984). *Sisson-Grossman* (1975) schreiben, dass eine Vagina synovialis oder eine Bursa vorhanden sein könne, *Walter* (1908) und *Berg* (1982) sprechen von einem Recessus. Bei der Katze sollen die Verhältnisse ähnlich sein, ausdrücklich wird dies von *Barone* (1980) erwähnt, der wie beim Hund von einer Vagina synovialis spricht.

Beim Menschen führt bekanntlich die Vagina synovialis intertubercularis aus dem Gelenk.

In der vorliegenden Arbeit soll dargestellt werden, wie sich die Synovialis der Schultergelenkkapsel bei jenen Haustierarten zur Bicepssehne verhält, bei denen diese Sehne durch das Gelenk zieht, und zwar, ob die Sehne mit der Kapsel verlötet und daher nur an der Unterseite und den Seitenrändern von Synovialis überzogen ist, ob die Sehne an einem Mesotendineum hängt, ob dieses perforiert ist oder ob die Sehne ohne Meso-

tendineum frei durch das Gelenk verläuft. Weiters wird dargestellt, ob die Bicepssehne im Bereiche des Sulcus intertubercularis von einem Recessus der Gelenkkapsel unterlagert oder von einer Vagina synovialis intertubercularis eingeschlossen ist. Die Ausdrücke Bursa, Recessus und Vagina synovialis werden so verwendet, wie sie von *Schaller* und *Forstenpointner* (1987) schon früher definiert wurden. Demnach wird der Ausdruck Bursa nur verwendet, wenn keine Kommunikation mit der Gelenkkapsel besteht, der Ausdruck Recessus, wenn der Hohlraum mit der Gelenkkapsel kommuniziert, die Sehne aber nicht völlig umschlossen wird. Wird die Sehne auch nur an einer Stelle gänzlich umfasst, sprechen wir von einer Vagina synovialis.

Untersuchungsmaterial und -technik

Untersucht wurden 20 Schultergelenke von Kaninchen, 21 von Katzen und 65 von Hunden. Es handelte sich durchwegs um Präparate von Tieren nach Abschluss des Wachstums. Da sie von Sezierkursen des Institutes oder von der Pathologie stammten, konnte Geschlecht, Alter und Rasse nicht durchgehend erfasst werden. Soweit an den Gliedmassen noch Rassenmerkmale zu erkennen waren, liessen diese auf keine Unterschiede in den Verhältnissen der Synovialis zur Bicepssehne schliessen. Die Präparate waren zum Teil frisch, zum Teil konserviert. Zusätzlich wurden die Verhältnisse an beiden Schultergelenken einer neugeborenen Katze und an 12 Schultergelenken von neugeborenen Hunden untersucht. Beim Schwein standen für die Untersuchungen 2 Gelenke einer 5jährigen Zuchtsau sowie 12 Schultergelenke von 6 Ferkeln im Alter von 4 bis 10 Wochen, die alle im frischen Zustand untersucht wurden, zur Verfügung. 8 Schultergelenke von 4 Schafen und 22 Schultergelenke von 11 Ziegen wurden teils frisch, teils konserviert untersucht.

Die Schultergelenke wurden von kaudal eröffnet, so dass ein guter Einblick auf die intraartikulär verlaufende Bicepssehne möglich war. In einigen Fällen wurde eine Gelenkfüllung mit Technovit durchgeführt, um die Verhältnisse des Synovialraumes zur Sehne im Bereiche des Sulcus intertubercularis darzustellen. Ansonsten wurde auch dieses Verhältnis präparatorisch untersucht. Beim Schwein genügte dies nicht für eine völlige Klarstellung, weshalb 7 Präparate von 6 Ferkeln im Alter zwischen 4 und 10 Wochen senkrecht zum Verlauf der Bicepssehne in 1 bis 2 mm dicke Gefrierschnitte zerlegt wurden. Auch ein Gelenk einer Ziege wurde in dieser Weise untersucht.

Aus Vergleichsgründen wurden auch 4 Schultergelenke von Rindern untersucht.

Ergebnisse

Bei allen 20 Schultergelenken von *Kaninchen* verlief die Bicepssehne intraartikulär an einem Mesotendineum hängend und trat dann in eine Vagina synovialis intertubercularis ein. Beiderseits der Sehne bildete die Synovialis der Gelenkkapsel je eine zum Mesotendineum parallele Falte (Welcker'sche Lippe, Abb. 1).

Bei 20 von den 21 untersuchten Gelenken von *Katzen* war weder im intraartikulären Verlauf der Bicepssehne noch in der Vagina synovialis intertubercularis ein Mesotendineum vorhanden. In einem einzigen Fall fanden wir ein solches, das aber stark fenestriert war. Die Untersuchung bei der neugeborenen Katze ergab, dass bei dieser auf einer Seite ebenfalls ein Mesotendineum fehlte, auf der anderen Seite fehlte ein solches im intraartikulären Verlauf, war jedoch im Bereiche der Vagina synovialis intertubercularis vorhanden.

Bei allen 65 Schultergelenken von *Hunden* war eine Vagina synovialis intertubercularis ausgebildet. Die Kommunikation mit der Gelenkhöhle war ebenso wie bei der Katze weitlumig. Unterschiede bestanden bezüglich der Ausbildung eines Mesotendineum. Bei 22 Schultergelenken war ein durchgehendes Mesotendineum vorhanden. In

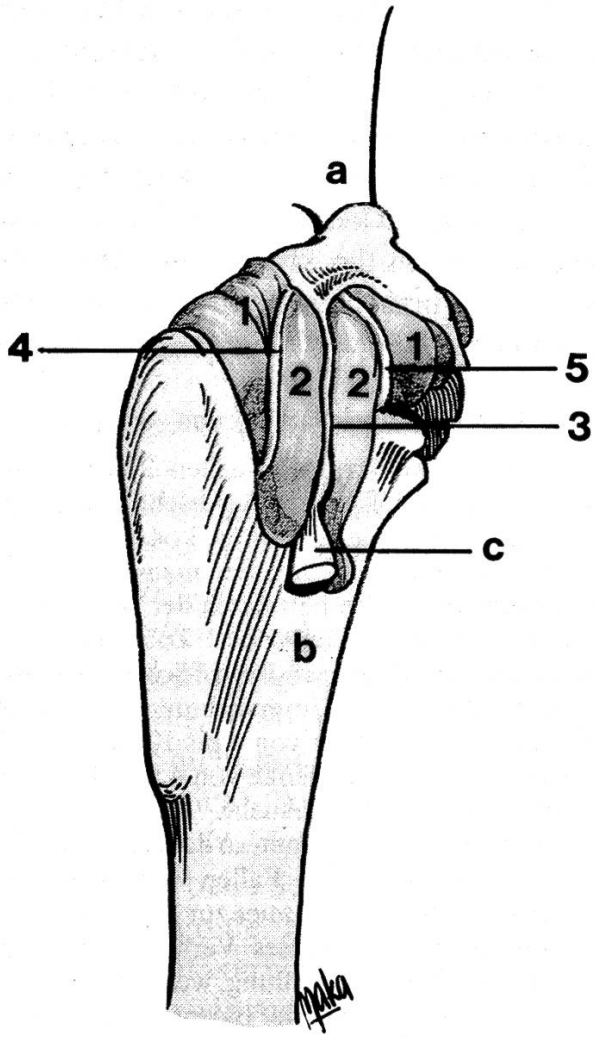

Abb. 1 Rechtes Schultergelenk des Kaninchens, Ansicht von kraniomedial, Korrosionspräparat a: Scapula, b: Humerus, c: M. biceps brachii (abgetrennt) am Ausguss: 1: Cavum articulare, 2: Vagina synovialis intertubercularis, 3: Aussparung durch das Mesotendineum, 4: Aussparung durch das Mesotendineum, 4: Aussparung durch die laterale «Welcker'sche Lippe», 5: Aussparung durch die mediale «Welcker'sche Lippe»

weiteren 28 Fällen war das Mesotendineum mehr oder weniger stark fenestriert. In 15 Fällen war das Mesotendineum weitgehend geschwunden und nur dort nachweisbar, wo die Sehne nach ihrem Ursprung durch die Schultergelenkkapsel in ihren intraartikulären Verlauf eintrat, sowie am distalen Ende der Sehnenscheide. «Welcker'sche Lippen» waren nur manchmal andeutungsweise zu sehen. Die Untersuchung bei den neugeborenen Welpen ergab, dass stets ein nichtfenestriertes Mesotendineum ausgebildet war. «Welcker'sche Lippen» waren in einigen Fällen deutlicher zu sehen als bei älteren Hunden, vor allem die laterale Lippe. Auch fiel bei einem Teil der Welpen auf, dass die Bicepssehne mit dem grössten Teil ihres Umfanges in einer von den beiden Lippen begrenzten Ausbuchtung der Gelenkkapsel verlief.

Beim *Schwein* war die Bicepssehne in ihrem intraartikulären Verlauf meist mit der Fibrosa der Gelenkkapsel verlötet. Sie war an der kaudalen Fläche sowie an den Rändern von Synovialis bedeckt. Häufig jedoch griff der Synovialisüberzug auf die kraniale

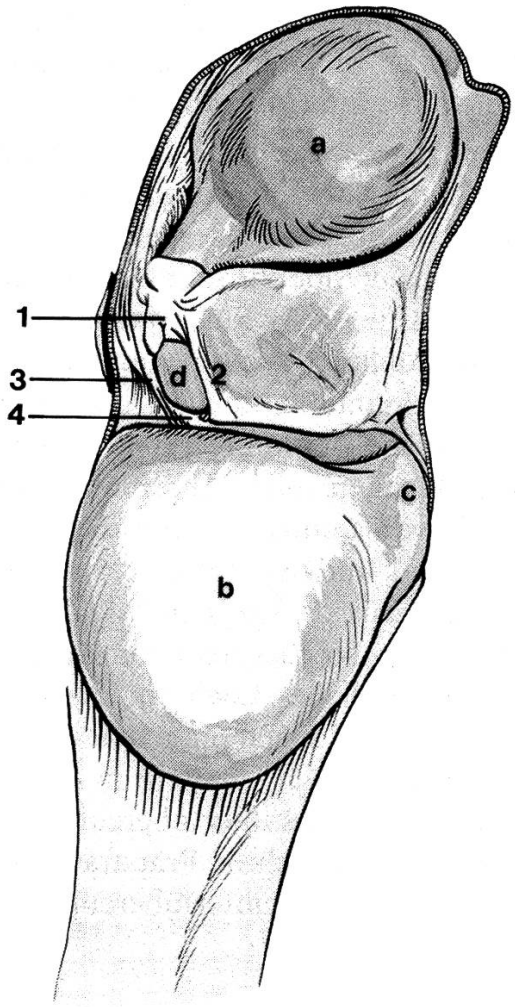

Abb. 2 Rechtes Schultergelenk des Schafes von kaudal eröffnet, Caput humeri und Cavitas glenoidalis auseinandergezogen, Einsicht in das Cavum articulare von kaudal. Sondenspitze im Recessus
a: Cavitas glenoidalis, b: Caput humeri, c: Tuberculum majus, d: Sehne des M. biceps brachii
1–3: «Welcker'sche Lippen» (1: dorsokaudale, 2: laterale, 3: mediale)

Seite über, stärker lateral als medial. In einigen Fällen war ein Mesotendineum ausgebildet. Die Übergänge waren fliessend. Im intraartikulären Verlauf liessen sich sowohl bei der Sektion als auch an mit Technovit hergestellten Korrosionspräparaten sowie an den Schnitten Synovialfalten nachweisen, welche die Bicepssehne bis zu ihrem Eintritt in den Sulcus intertubercularis begleiteten. Sie gingen aus einer kaudal des Sehnenursprunges in das Gelenkslumen vorspringenden Querfalte hervor. Offensichtlich entsprechen sie den von *Welcker* (1878) beschriebenen Lippen und ähneln denen des Schafes. Im Bereiche des Sulcus intertubercularis wurde, wie die Schnitte zeigten, die Bicepssehne zumindest in einem kurzen Bereich gänzlich von Synovialis umfasst, so dass ein Mesotendineum ausgebildet war und wir gemäss unserer Definition von einer Vagina synovialis intertubercularis sprechen müssen.

Bei den 8 Gelenken von *Schafen* war die Bicepssehne in ihrem intraartikulären Verlauf durch ein Mesotendineum befestigt. Sie wurde von 2 «Welcker'schen Lippen» begleitet, die mächtiger ausgebildet waren als beim Schwein. Auch beim Schaf gingen sie

aus einer Querfalte kaudal des Sehnenursprunges hervor und zogen bis zum Beginn des Sulcus intertubercularis (Abb. 2). In weiter Kommunikation mit dem Gelenksraum stand stets eine Vagina synovialis intertubercularis.

An den 22 Gelenken von *Ziegen* war die Bicepssehne nie gänzlich von Synovialis eingeschlossen, so dass man nicht von einer Vagina synovialis intertubercularis sprechen kann. Ansonsten fanden wir aber variable Verhältnisse vor. Es war entweder eine mit dem Gelenk nicht kommunizierende Bursa intertubercularis vorhanden (bei 8 Gelenken von 4 Ziegen). In der Hälfte dieser Fälle war die Trennschicht zwischen Bursa und Gelenkraum sehr dünn und daher durchscheinend. Bei einer weiteren Ziege war am rechten Schultergelenk keine Kommunikation zwischen Bursa und Gelenkraum gegeben, am linken Schultergelenk eine weitlumige, so dass wir von einem Recessus sprechen müssen. An 12 Schultergelenken von 6 Ziegen war ein Recessus intertubercularis vorhanden, der die Sehne nicht völlig umfasste. Zum Teil war aber die Kommunikation zwischen dem eigentlichen Gelenk und dem Recessus sehr eng. Ein Unterschied zu den Verhältnissen beim Schafe lag darin, dass regelmässig auch eine zweite, kranioventral liegende Querfalte vorhanden war, so dass man vom Hohlraum des Schultergelenkes aus durch ein viereckiges bis rundliches Loch auf die Kaudalseite der Bicepssehne blickte (Abb. 3). Über diese Öffnung zogen manchmal Synovialisspangen. Die Sehne verlief also nicht eigentlich intraartikulär, sondern in einem der Gelenkkapsel aufsitzenden Recessus, der sich in den Sulcus intertubercularis hinein fortsetzte.

Beim *Rind* wurde an allen 4 untersuchten Präparaten keine Kommunikation zwischen der Synovialeinrichtung im Sulcus intertubercularis und dem Gelenkraum gefunden.

Diskussion

Von einem *intraartikulären Verlauf* wird gesprochen, wenn eine Sehne, von einem Stratum synoviale umhüllt, durch das Cavum articulare zieht.

Als *freier intraartikulärer Verlauf* ist jener zu bezeichnen, bei dem die Sehne keine Verbindung mit der Gelenkkapsel hat, also frei umgreifbar ist. Das bekannteste Beispiel ist die Sehne des langen Bicepskopfes im Schultergelenk des Menschen, bei dem das Mesotendineum in der Regel im 3. bis 4. Embryonalmonat verloren geht (*Welcker,* 1878).

Bei der Katze konnten wir unter 21 Präparaten 20mal einen freien intraartikulären Verlauf der Bicepssehne feststellen. Das Mesotendineum fehlte übrigens auch in der das Gelenklumen fortsetzenden Vagina synovialis intertubercularis. Nur einmal war ein stark durchlöchertes Mesotendineum ausgebildet. Wann der Schwund des Mesotendineum auftritt, müsste erst geklärt werden. Bei der neugeborenen Katze war auf einer Seite keines vorhanden, auf der anderen Seite nur im Bereiche der Vagina synovialis intertubercularis.

Unter den 65 untersuchten Schultergelenken von Hunden war 15mal das Mesotendineum – bis auf einen kleinen Rest beim Eintritt der Sehne in das Gelenk – geschwunden. Vermutlich tritt der Schwund erst postnatal auf, da wir bei allen 12 Schultergelenken von neugeborenen Hunden ein nicht fenestriertes Mesotendineum gefunden haben.

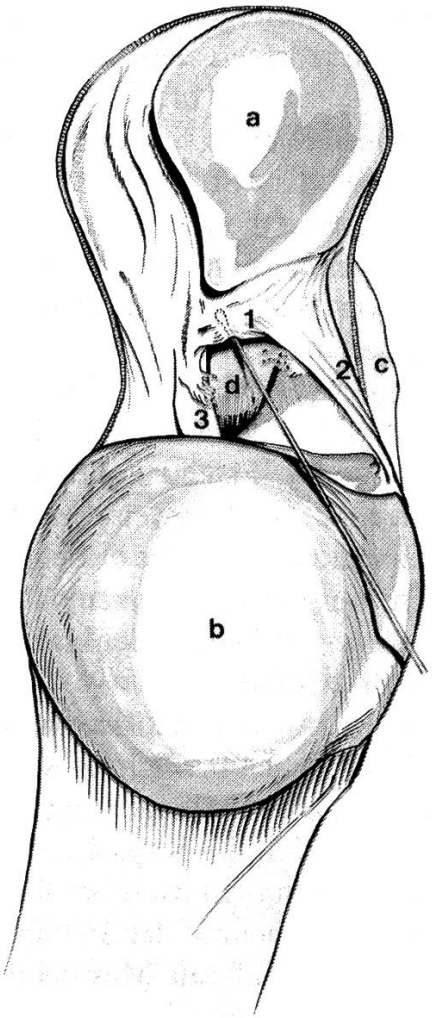

Abb. 3 Rechtes Schultergelenk der Ziege von kaudal eröffnet, Caput humeri und Cavitas glenoidalis auseinandergezogen, Einsicht in das Cavum articulare von kaudal
a: Cavitas glenoidalis, b: Caput humeri, c: Tuberculum majus, d: Sehne des M. biceps brachii
1–4: «Welcker'sche Lippen» (1: dorsokaudale, 2: laterale, 3: mediale, 4: kranioventrale)

Einen *intraartikulären Verlauf* mit Ausbildung eines *Mesotendineum* fanden wir bei allen 20 Schultergelenken von Kaninchen, bei einem Schultergelenk unter 21 Präparaten von Katzen sowie in 50 Fällen unter 65 Präparaten von Hunden. Das Mesotendineum trat von kranial oder kraniolateral an die Sehne heran und begann, wo die Sehne nach einem kurzen extraartikulären Verlauf in die Gelenkkapsel eintrat. Beim Kaninchen war das Mesotendineum nie fenestriert, beim Hund in 28 Fällen.

Auch beim adulten Schaf fanden wir in Übereinstimmung mit der Literatur stets einen intraartikulären Verlauf der Bicepssehne mit Mesotendineum. Dessen Ausbildung erfolgt aber laut *Welcker* (1878) erst im Laufe der ersten 4 Lebensjahre, da bei der Geburt die Sehne noch mit der Fibrosa verlötet ist. Eine Ablösung der Bicepssehne von der Kapsel und die Ausbildung eines Mesotendineum dürfte auch beim Schwein im Laufe des Wachstums erfolgen: Bei den von uns untersuchten bis zu 10 Wochen alten Ferkeln war nur in einer Minderheit der Fälle schon ein Mesotendineum ausgebildet, während *Exner* (1962), der Präparate von Schweinen im Gewicht zwischen 50 kg und

150 kg untersuchte, in 14 von 20 Schultergelenken ein Mesotendineum vorfand. Wir fanden bei der 5jährigen Zuchtsau jederseits ein Mesotendineum im intraartikulären Verlauf.

Ein *intraartikulärer Verlauf mit Verlötung* liegt vor, wenn die Sehne sich wohl in das Gelenklumen vorbuchtet, aber mit dem Stratum fibrosum der Gelenkkapsel durch Bindegewebe verbunden ist. Freilich ist die Abgrenzung zwischen einer solchen Verlötung und einem breiten Mesotendineum unscharf und der Übergang fliessend.

Hieher gehören 5 der 20 von *Exner* (1962) untersuchten Schultergelenke von Schweinen und auch eine Mehrheit der von uns untersuchten Ferkel. Auf genaue Zahlenangaben verzichten wir wegen des erwähnten fliessenden Übergangs. Auch *Barone* (1980) sowie *Klug-Simon et al.* (1970) beschreiben die Bicepssehne des Schweines im Gelenksbereich als nur an der kaudalen Fläche und den Seitenrändern von Synovialis überzogen. Da die letztgenannten Autoren Schweine mit einem Gewicht ab 2 kg untersuchten, dürfte sich diese Angabe auf junge Tiere beziehen. Auch 13 der 22 untersuchten Schultergelenke von Ziegen müssen wir hieher rechnen, wenn auch die Vorbuchtung der Bicepssehne nicht in das eigentliche Gelenklumen, sondern in einen mit diesem kommunizierenden Recessus erfolgt.

Dass *Barone* (1980) beim Fleischfresser die Bicepssehne als an die Kapsel gelötet und nicht allseits von Synovialis umgeben bezeichnet, was unseren Befunden und den Literaturangaben widerspricht, kann daran liegen, dass die Sehne nach kurzem extraartikulärem Verlauf allmählich durch die Kapsel tritt, ein kurzes Stück an die Fibrosa angeheftet erscheint und erst dann ein Mesotendineum auszieht. Die Länge des intraartikulären Verlaufes ändert sich aber mit der Stellung des Gelenkes, so dass in der Streckstellung der intraartikuläre Verlauf mit Mesotendineum tatsächlich nur ganz kurz ist.

Nun zu den *von Welcker* (1878) *beschriebenen Lippen:* Bei der Ziege fanden wir diese am ausgeprägtesten, und zwar bei 6 von 11 Ziegen auf beiden Seiten, bei einer nur links. Sie kamen dadurch zustande, dass sich die Bursa intertubercularis noch auf die kraniale Seite des Gelenkes erstreckte – dies war bei allen Ziegen der Fall – und in den 13 Fällen mit dem Gelenk kommunizierte, wodurch sie zu einem Recessus wurde. Die Kommunikationsöffnung war verschieden weit und manchmal sogar von Synovialisspangen überzogen. Die Ränder der Öffnung wurden von 2 Querlippen (dorsokaudal und kranioventral) und 2 parallel zur Sehne verlaufenden Lippen (medial und lateral) gebildet. Ähnlich waren die Verhältnisse bei allen Schafen, nur fehlte die kranioventrale Lippe und der vom Gelenkslumen durch die Lippen abgeschnürte Raum führte in eine Vagina synovialis intertubercularis. Gleiche Verhältnisse wie beim Schaf wurden auch beim Schwein gefunden, jedoch waren die Lippen nicht so mächtig. Bei einem Schweineembryo von 119 mm Scheitelsteisslänge fand *Welcker* (1878) die Sehne noch in einem Recessus, der eine 1 mm lange Kommunikation mit der Gelenkshöhle hatte. Die Behauptung Welckers, dass die von ihm beschriebenen Lippen auch bei Hase und Kaninchen zu sehen seien, wurde durch unsere Befunde bezüglich des Kaninchens bestätigt. Beim Hund fanden wir nur manchmal andeutungsweise solche Lippen, insbesondere bei den Welpen, bei denen die laterale Lippe deutlicher war und die Sehne manchmal in einer Vertiefung zwischen den beiden Lippen verlaufen ist.

Für die *Synovialeinrichtungen* im Bereiche des *Sulcus intertubercularis* werden in den NAV die Ausdrücke Bursa intertubercularis und Vagina synovialis intertubercularis angeführt. Bei Pferd, Rind und einem Teil der Ziegen (in unseren Untersuchungen bei 4 von 11 Ziegen auf beiden Seiten, bei einer weiteren nur rechts) passt der Ausdruck Bursa intertubercularis, da die Sehne nicht ganz umfasst wird und keine Kommunikation mit dem Gelenksraum besteht. Im Gegensatz zu anderen Literaturangaben behauptet *Barone* (1980) allerdings, dass beim Rind eine solche Kommunikation vorhanden sei, was von uns nach Untersuchung von allerdings nur 4 Gelenken nicht bestätigt werden kann. Bei den übrigen Ziegen (in unseren Untersuchungen bei 6 von 11 und bei einer weiteren nur links) wäre der Ausdruck Recessus intertubercularis angebracht, da die «Bursa» mit dem Gelenk kommuniziert.

Beim Schwein besteht in der Regel eine Kommunikation der Synovialeinrichtung im Sulcus intertubercularis mit dem Gelenk, weshalb manche Autoren von einem Recessus, andere aber von einer Vagina synovialis sprechen. Auch wir waren zuerst der Meinung, dass die Sehne nicht ganz umfasst werde – wie dies auch von *Exner* (1962) beschrieben wird – und daher der Ausdruck Recessus intertubercularis berechtigt wäre (*Schaller* und *Forstenpointner,* 1987). Die Schnitte haben jedoch gezeigt, dass im mittleren Abschnitt des Sulcus intertubercularis die Sehne doch, wenn auch oft auf einer nur kurzen Strecke, ganz von Synovialis bedeckt und ein Mesotendineum ausgebildet ist. Nach unserer Definition müssen wir in diesem Falle von einer Vagina synovialis intertubercularis sprechen. Häufig ist nämlich die völlige Umfassung der Sehne auf einen kürzeren Abschnitt beschränkt und proximal oder distal davon wird die Sehne nur unterlagert. Untersucht man die Sehnenscheide nur an dieser Stelle, was etwa bei einem Schnitt der Fall sein kann, so hat man den Eindruck einer Bursa oder eines Recessus. Man muss den ganzen Verlauf der Synovialeinrichtung untersuchen, um zu erkennen, ob es sich um eine Vagina synovialis handelt.

Auch bei Schaf, Fleischfresser und Kaninchen fanden wir stets eine Vagina synovialis intertubercularis vor, bei der Katze in der Regel ohne Mesotendineum, beim Hund in 15 von 65 Fällen ohne ein solches, wie bereits oben beim intraartikulären Verlauf beschrieben. In den Fällen, in denen beim Hund von einer Fenestrierung des Mesotendineum gesprochen wird, befindet sich diese im Bereich des Eintrittes der Sehne in den Sulcus intertubercularis. Dies wurde bereits von *Mahlstedt* (1908) erwähnt.

Die Unterschiede bei den kleinen Wiederkäuern – beim Schaf Ausbildung eines Mesotendineum im intraartikulären Verlauf und einer Vagina synovialis intertubercularis, bei der Ziege keine Umfassung der Bicepssehne durch Synovialis und Ausbildung einer Bursa oder eines Recessus intertubercularis – könnten damit zusammenhängen, dass die Bicepssehne beim Schaf einen kreisförmigen Querschnitt hat, bei der Ziege hingegen flach ist.

Zusammenfassung

Bei der Katze verläuft die Bicepssehne wie beim Menschen ohne Mesotendineum frei durch das Schultergelenk und die Vagina synovialis intertubercularis. Beim Hund wurde dies in ca. ¼ der Fälle gefunden, ansonsten war wie beim Kaninchen und beim Schaf ein Mesotendineum ausgebildet. Bei mehr als der Hälfte der Hunde mit Mesotendineum war dieses allerdings unvollständig. Beim Schwein wurden sowohl Schultergelenke gefunden, bei denen ein Mesotendineum vorhanden war, als

auch solche, bei denen die Bicepssehne mit der Gelenkkapsel verlötet war. Stets fanden wir eine Vagina synovialis intertubercularis, wobei aber die vollständige Umfassung der Sehne oft nur auf eine kurze Strecke beschränkt war. Bei etwa der Hälfte der Ziegen war die Bicepssehne von einer Bursa unterlagert. In der anderen Hälfte kommunizierte diese mit dem Gelenkraum, so dass ein Recessus entstand, in den die Sehne vorragte, aber mit der Wand verlötet blieb. Die Öffnung zwischen Recessus und Gelenkraum war durch die von Welcker beschriebenen Lippen begrenzt, die in geringerer Ausbildung auch beim Schaf und beim Schwein, in rudimentärer Form beim Kaninchen und nur andeutungsweise manchmal auch beim Hund gefunden wurden.

Résumé

Chez le chat, comme chez l'homme, le tendon du muscle biceps coulisse librement sans mesotendineum à travers l'articulation de l'épaule et dans la vagina synovialis intertubercularis. C'est également le cas chez environ un quart des chiens examinés. Pour les autres, un mesotendineum est présent comme chez le lapin et le mouton. Chez plus de la moitié des chiens avec un mesotendineum, celui-ci est incomplet. Chez le porc, on peut tout aussi bien observer des articulations de l'épaule avec un mesotendineum ou avec le tendon du muscle biceps directement soudé à leurs capsules articulaires. Une vagina synovialis intertubercularis est toujours présente. Par contre, elle n'entoure le tendon complètement que sur une courte distance. Chez environ la moitié des chèvres, il y a sous le tendon une bourse. Chez l'autre moitié, celle-ci communique avec l'espace articulaire avec apparition d'un recessus dans lequel passe le tendon tout en y adhérant. L'ouverture entre l'espace articulaire et le recessus est limitée par des lèvres décrites déjà par Welcker. Ces lèvres, moins développées chez le mouton et le porc, sont rudimentaires chez le lapin et sont parfois aussi présentes mais peu marquées chez le chien.

Riassunto

Nel gatto il tendine del bicipite corre liberamente, come nell'uomo senza mesotendineum attraverso l'articolazione della spalla e la vagina sinoviale intertubercolare. Nel cane questo fatto venne accertato circa in un quarto dei casi, nei restanti casi un mesotendineum era formato come nel coniglio e nella pecora. Oltre la metà dei cani possedeva un mesotendineum solo in modo incompleto. Nel maiale venne trovato sia una articolazione della spalla con una formazione di mesotendineum, sia un tendine del bicipite saładato con la capsula articolare. Sempre trovammo una vagina sinoviale intertubercolare, dove tuttavia il completo avvolgimento del tendine spesso era localizzato su un breve tratto. In circa la metà delle capre sotto la tendine del bicipite era collocata una borsa. Nell'altra metà dei casi la borsa comunicava con la cavità articolare, di modo che esisteva un recesso nel quale era prominente il tendine, tuttavia attaccato alla parete. La apertura fra recesso e cavità articolare era limitata da labbra descritte da Welcker, che vennero trovate in minore sviluppo anche nella pecora e nel maiale, in forma rudimentaria nel coniglio, e solo accennatamente anche nel cane.

Summary

In the cat, as in the human being, the biceps tendon has no mesotendineum but runs freely through the shoulder joint and the vagina synovialis intertubercularis. In the dog this was also found in about ¼ of the cases, but otherwise a mesotendineum had developed, just as in the rabbit and the sheep. However, in more than half of the dogs that had a mesotendineum this was incomplete. In the pig shoulder joints were found in which there was a mesotendineum, but others had the biceps tendon fused with the capsule of the joint. We always found a vagina synovialis intertubercularis, yet often the tendon was completely encircled only for a short distance. About half of the goats had a bursa underneath the biceps tendon. In the other half this tendon was in communication with the joint space, so that a recessus had arisen into which the bursa protruded, while remaining fused with the wall. The opening between the recessus and the joint space was bounded by the lips described by Welcker, and these were also found, although in a less developed stage, in the sheep and the pig, in a rudimentary form in the rabbit, and there were even occasionally slight traces of them in the dog.

Literatur

Barone R.: Anatomie comparée des mammifères domestiques Bd. II, 2. Aufl. Paris, Vigot 1980. – *Baum H.* und *Zietzschmann O.:* Handbuch der Anatomie des Hundes, Bd. I, Berlin, Parey 1936. – *Berg R.:* Angewandte und topographische Anatomie der Haustiere, 2. Aufl. Jena, Fischer 1982. – *Doige C.* und *Horowitz A.:* A study of articular surface and synovial fossae of the pectoral limb of swine. Can. J. comp. Med. *39,* 7–16 (1975). – *Ellenberger W.* und *Baum H.:* Handbuch der vergleichenden Anatomie der Haustiere, 18. Aufl. Berlin, Springer 1943. – *Exner C.:* Die Sehnenscheiden und Schleimbeutel der Gliedmassen des Schweines Diss. med.-vet. Berlin (Ost) 1962. – *Hennau A.* und *Lassoie L.:* Les points d'accès des synoviales articulaires chez le chien. Ann. Méd. Vét. *100,* 304–308 (1956). – *Kadletz M.:* Anatomischer Atlas der Extremitätengelenke von Pferd und Hund. Berlin und Wien, Urban & Schwarzenberg 1932. – *Klug-Simon Chr., Dimigen J., Wissdorf H.* und *Wilkens H.:* Injektionsmöglichkeiten am Schultergelenk beim Hausschwein. Dtsch. tierärztl. Wschr. *77,* 603–606 (1970). – *Kostyra J.:* Die Extremitätengelenke des Schweines (polnisch). Ann. U.M.C.S. Lublin, sect. DD *13,* 224–265 (1958). – *Künzel W.:* Die Schleimbeutel und Sehnenscheiden im Bereiche des Schultergelenkes beim Hund und ihre röntgenanatomische Darstellung. Wien. tierärztl. Mschr. *70,* 157–167 (1983). – *Lechner W.:* Schulterextremitäten einiger Wiederkäuer, Z. Anat. Entwickl.-Gesch. *99,* 735–804 (1933). – *Mahlstedt H.:* Sehnenscheiden und Schleimbeutel des Hundes. Diss.med.-vet. Bern 1908. – *Martin P.* und *Schauder W.:* Lehrbuch der Anatomie der Haustiere. Bd. 3, 3. Aufl. Stuttgart, Schickhardt & Ebner 1934. – *May N.:* The Anatomy of the Sheep, 3. Aufl., Brisbane, University of Queensland Press 1970. – *Miller M.E., Evans H.E.* and *Christensen G.C.:* Anatomy of the Dog, 2. Aufl. Philadelphia London Toronto, Saunders 1979. – *Nickel R., Schummer A.* und *Seiferle E.:* Lehrbuch der Anatomie der Haustiere. Bd. I, 5. Aufl. Berlin u. Hamburg, Parey 1984. – *Nielsen E.:* Die Schleimbeutel und Sehnenscheiden der Gliedmassen des Schweines. Zbl. Vet. Med. A *15,* 562–574 (1968). – *Reiser E.:* Vergleichende Untersuchungen über die Skelettmuskulatur von Hirsch, Reh, Schaf und Ziege. Diss. med.-vet. Bern 1903. – *Schaller O.* und *Forstenpointner G.:* Synovialeinrichtungen für Sehnen im Gelenksbereich. Anat. Histol. Embryol. *15,* im Druck (1987). – *Schmidtchen P.:* Die Sehnenscheiden und Schleimbeutel der Gliedmassen des Rindes. Mh. prakt. Tierheilk. *18,* 1–60 (1907). – *Sisson S.* and *Grossman J.D.:* The Anatomy of the Domestic Animals, 5. Aufl. Philadelphia London Toronto, Saunders 1975. – *Süppel R.:* Bänder des Schulter-, Ellenbogen- und Karpalgelenkes des Hundes. Diss. med.-vet. Zürich 1921. – *Suter P.* und *Carb A.:* Shoulder arthrography in dogs. J. Small Anim. Pract. *10,* 407–413 (1969). – *Walter C.:* Sehnenscheiden und Schleimbeutel des Hundes. Diss. med.-vet. Leipzig 1908. – *Welcker H.:* Die Einwanderung der Bicepssehne in das Schultergelenk. Arch. Anat. Physiol., Anat. Abt. *1878,* 20–42.

Manuskripteingang: 1. August 1987

BUCHBESPRECHUNGEN

A colour atlas of equine parasites. Von Dr. *Dennis E. Jacobs,* Royal Veterinary College, London. Baillière Tindall, London; Gower Medical Publishing, London-New York 1986. VIII + 184 Seiten, mit zahlreichen, in der Mehrzahl farbigen Abbildungen und schematischen Zeichnungen. Kunstleinen, Preis: Fr. 87.20.

In acht Kapiteln werden die Parasiten des Pferdes nach den befallenen Organsystemen behandelt: Haut, Blut, Magen, Dünn- und Dickdarm, Leber sowie Lunge und andere Gewebe. Das Buch richtet sich an Praktiker sowie Studenten der Veterinärmedizin und ist dank der ausgezeichneten Abbildungen mit schematischen Erklärungen und begleitendem Text eine sehr gute und willkommene Hilfe für den behandelnden Tierarzt bei Diskussionen mit dem Besitzer oder Halter des Tieres. Geleitworte des Altmeisters der australischen Veterinärparasitologen, Dr. Hugh Mc L. Gordon, und des Vorsitzenden der «British Horse Society», Peter T. Fenwick, unterstützen dieses Bestreben.