Welche Diagnose stellen Sie?

Autor(en): **Hatt, J.M. / Rübel, A. / Flückiger, M.**

Objekttyp: **Article**

Zeitschrift: **Schweizer Archiv für Tierheilkunde SAT : die Fachzeitschrift für Tierärztinnen und Tierärzte = Archives Suisses de Médecine Vétérinaire ASMV : la revue professionnelle des vétérinaires**

Band (Jahr): **133 (1991)**

Heft 8

PDF erstellt am: **06.06.2024**

Persistenter Link: https://doi.org/10.5169/seals-592030

Nutzungsbedingungen

Die ETH-Bibliothek ist Anbieterin der digitalisierten Zeitschriften. Sie besitzt keine Urheberrechte an den Inhalten der Zeitschriften. Die Rechte liegen in der Regel bei den Herausgebern.
Die auf der Plattform e-periodica veröffentlichten Dokumente stehen für nicht-kommerzielle Zwecke in Lehre und Forschung sowie für die private Nutzung frei zur Verfügung. Einzelne Dateien oder Ausdrucke aus diesem Angebot können zusammen mit diesen Nutzungsbedingungen und den korrekten Herkunftsbezeichnungen weitergegeben werden.
Das Veröffentlichen von Bildern in Print- und Online-Publikationen ist nur mit vorheriger Genehmigung der Rechteinhaber erlaubt. Die systematische Speicherung von Teilen des elektronischen Angebots auf anderen Servern bedarf ebenfalls des schriftlichen Einverständnisses der Rechteinhaber.

Haftungsausschluss

Alle Angaben erfolgen ohne Gewähr für Vollständigkeit oder Richtigkeit. Es wird keine Haftung übernommen für Schäden durch die Verwendung von Informationen aus diesem Online-Angebot oder durch das Fehlen von Informationen. Dies gilt auch für Inhalte Dritter, die über dieses Angebot zugänglich sind.

Ein Dienst der *ETH-Bibliothek*
ETH Zürich, Rämistrasse 101, 8092 Zürich, Schweiz, www.library.ethz.ch

http://www.e-periodica.ch

SCHWEIZ. ARCH. TIERHEILK. 133, 395–397, 1991

Klinik für Andrologie und Gynäkologie, Abteilung für Zoo- und Heimtiere und Veterinär-Medizinischen Klinik und Röntgenabteilung der Universität Zürich

WELCHE DIAGNOSE STELLEN SIE?

J.M. HATT, A. RÜBEL, M. FLÜCKIGER

ANAMNESE

Ein 5jähriges, männliches, 2.8 kg schweres Angorakaninchen wurde wegen fortschreitender Gewichtsabnahme und Gleichgewichtsstörungen der Zoo- und Heimtierabteilung am Tierspital Zürich zur Untersuchung vorgestellt. Es war vom Privattierarzt seit 5 Wochen erfolglos gegen Gastritis behandelt worden.

KLINISCHE UNTERSUCHUNG

Das Kaninchen war stark abgemagert und wirkte apathisch. Kaudal der letzten rechten Rippe, an den Magen anschliessend, konnte eine Masse mit unregelmässiger Oberfläche und einem Durchmesser von 3–4 cm ertastet werden.
Im *Blutstatus* wurden eine Lymphopenie (690 Lymphozyten/µl, Referenzwerte 2600–11 200 L/µl), normale Pankreas- und Leberenzyme sowie ein unauffälliger Gallensäurespiegel festgestellt.
Zur Darstellung der palpierten Masse wurden Röntgenbilder des Abdomens angefertigt (Abb.1 und 2).

WIE LAUTET DIE DIAGNOSE? WIE GEHEN SIE WEITER VOR?

Zur genaueren Abklärung der Lokalisation und Ausdehnung der Masse und der Durchgängigkeit des Duodenums wurde eine Kontraststudie des Magen-Darm-Traktes angefertigt. Via Nasenschlundsonde wurden 6 ml Bariumsulfat pro kg KGW eingegeben. Dazu wurde ein Harnkatheter für Hunde, Grösse 6 French, Aussendurchmesser 2,1 mm, verwendet.
Aufgrund der Röntgenbefunde wurde die Diagnose einer verkalkten Masse ventral der rechten Niere mit Ursprung in der Leber oder im Pankreas, weniger wahrscheinlich im Darm, gestellt. Als Ursache wurde Leberneoplasie, chronische Lebererkrankung (Hepatitis, Zirrhose) nach Kokzidienbefall, Leberlappentorsion, chronische Pankreatitis mit Verkalkung oder Pankreasneoplasie in Betracht gezogen.

WEITERER VERLAUF

Auf Wunsch des Besitzers wurde eine Probelaparatomie durchgeführt.

Abb. 1 und 2: Ventrodorsales und seitliches Röntgenbild vom Abdomen eines 5jährigen Kaninchens mit Anorexie und palpierbarer Masse im kranialen Abdomen.
Ventral der rechten Niere ist eine gelappte, recht gut begrenzte Masse von 4 x 4 x 5 cm Grösse mit multifokalen amorphen Verkalkungen identifizierbar. Sie ist nach kranial von der Leber nicht abgrenzbar. Die Leber wirkt kleiner als normal, Milz und beide Nieren sind normal. Der Magen ist futtergefüllt. Der Darmtrakt ist leicht nach kaudal, dorsal und links verlagert.

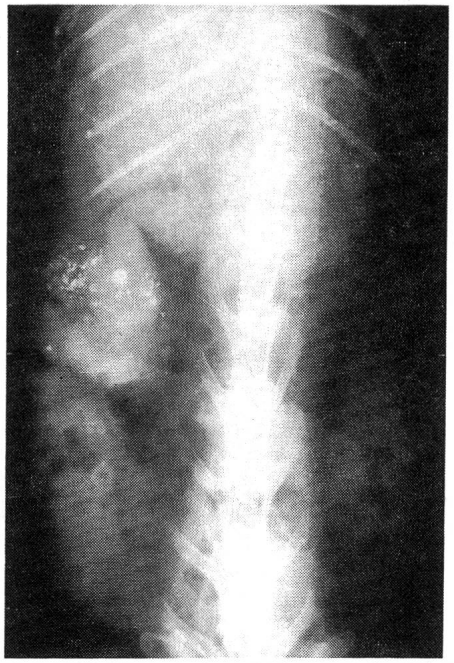

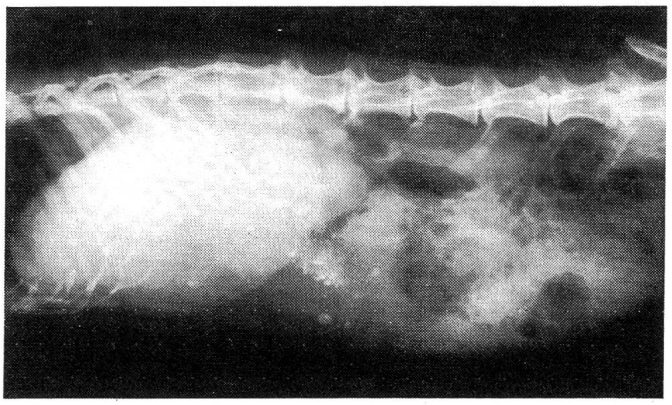

Abb. 3 und 4: Kontrastdarstellung des Magen-Darm-Traktes mit Bariumsulfat. Der Pylorus des Magens ist leicht nach kranial verlagert. Das Doudenum wird durch die Masse leicht nach medial verlagert, aber nicht obstruiert. Ein Zusammenhang zwischen Masse und Magen-Darm-Trakt ist nicht sichtbar.

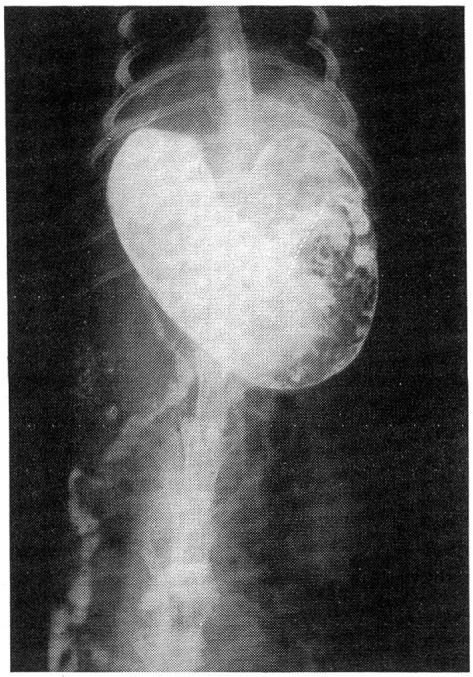

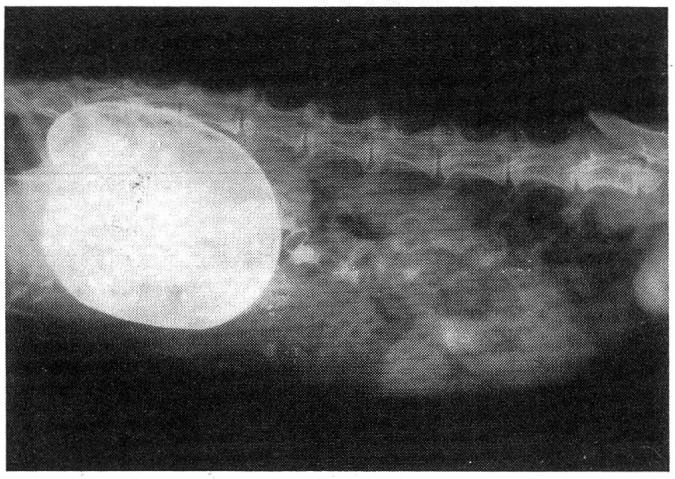

Die Narkoseeinleitung erfolgte mit 150 mg Ketamin (60 mg/kg KGW). Für die anschliessende Intubation wurde der Kehlkopf zwischen Daumen und Zeigefinger fixiert und der Tubus (Aussendurchmesser 6 mm) unter äusserer Fingerkontrolle in die Trachea eingeschoben. Mit Halothan (1,5%) und N_2O/O_2 (2:1) wurde die Narkose unterhalten. Der Zugang zum Abdomen erfolgte kaudal des Sternums in der Linea alba.

Abb. 5: Das resezierte Gallengangsadenom

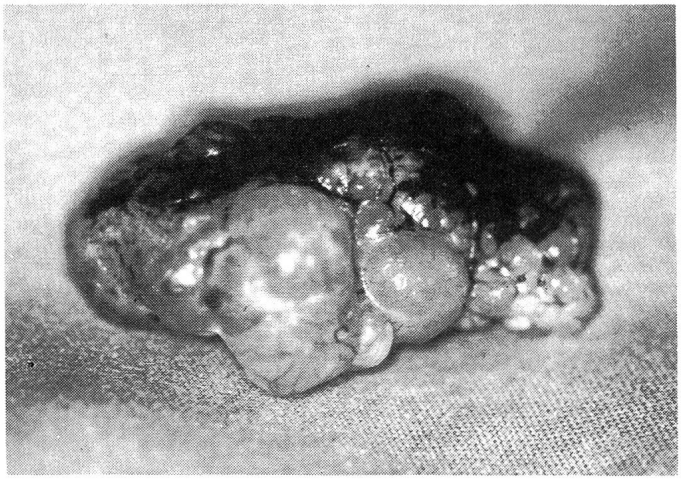

Die palpierte Masse entpuppte sich als zystös veränderter und von bindegewebigen Strängen durchwachsener rechter Leberlappen. Er wurde mit vier Fäden (1–0 Catgut) an der Basis ligiert und reseziert. Die entstandene Blutung war gering und konnte gestillt werden (Abb. 5).

Bauchdecke und Subkutis wurden fortlaufend, die Haut mit Einzelknopfnähten mit Vicryl 3–0 verschlossen. Anschliessend liess man das Kaninchen auf einem Heizkissen (niedrigste Wärmestufe) aufwachen.

Während den folgenden 10 Tagen wurden zweimal täglich 80 ml einer isotonen NaCl/Glukose-Lösung subkutan infundiert und Chemotherapeutika (Trimethoprim/Sulfonamid) verabreicht. In den ersten Tagen post operationem verlor der Patient 200 g an Gewicht, sein Zustand stabilisierte sich aber dann so, dass er nach 10 Tagen entlassen werden konnte.

DIAGNOSE

Die Histologie der operativ entfernten Masse ergab ein Gallengangsadenom.

DISKUSSION

Lebervergrösserung ist beim Kaninchen relativ häufig zu beobachten. Als Ursache kommen Leberverfettung, Kokzidiose, Leukose und seltener Zirrhose in Frage. Tumore sind beim Kaninchen gemäss Literatur selten (*Fox* et al., 1984). Es muss jedoch beachtet werden, dass sich die meisten Studien auf Labor- oder Masttiere beschränken, die im Durchschnitt jünger sind als Tiere in Privatbesitz. Gewisse Tumorarten treten bei einzelnen Rassen gehäuft auf (*Harkness* und *Wagner,* 1989; *Benirschke* et al., 1978). Adenokarzinome des Uterus gehören zu den häufigsten Tumoren, insbesondere bei über 3jährigen Tieren. Als begünstigender Faktor wird, abgesehen von Rasse und Alter, ein erhöhter Östrogenspiegel im

Blut vermutet. Bei Jungtieren finden sich häufiger Lymphosarkome, die mit Lymphadenopathie, sowie Vergrösserung von Niere, Milz und Leber einhergehen (*Harkness* und *Wagner,* 1989). Gallengangsadenome sind seltener. Als prädisponierender Faktor wird die Gallengangskokzidiose erwähnt (*Moulton,* 1978). Die Beschreibung einer erfolgreichen Leberlappenresektion beim Kaninchen ist uns nicht bekannt.

Im hier besprochenen Fall bewährte sich das Röntgen als rasche, einfache und schonende zusätzliche Untersuchungsmethode. Die Eingabe der Bariumsulfatsuspension durch eine Nasenschlundsonde ist einfach und macht die Kontraströntgenuntersuchung auch in der Praxis zu einem geeigneten diagnostischen Hilfsmittel zur Beurteilung des Magen-Darm-Traktes.

Die postoperative Behandlung gestaltet sich ähnlich wie bei der Katze. Die Tiere sind vor Unterkühlung, Austrocknung und Infektion zu schützen. Eine Unterkühlung kann durch vorsichtiges Warmhalten auf einem Wärmekissen verhindert werden. Allerdings besteht die Gefahr einer Verbrennung, solange das Tier noch Narkosewirkung zeigt. Subkutane Infusionen einer isotonen Zucker-Elektrolytlösung verhindern wirksam eine Dehydratation mit allen nachteiligen Folgen. Die Infektabwehr kann mit Chemotherapeutika unterstützt werden.

LITERATUR

Benirschke K., Garner F.M., Jones T.C. (1978): Pathology of Laboratory Animals. Springer Verlag, 1151–1152, 1160–1161. — *Fox J.G., Cohen B.J., Loew F.M.* (1984): Laboratory Animal Medicine. Academic Press Inc, 230–232. — *Harkness J.E., Wagner J.E.* (1989): The Biology and Medicine of Rabbits and Rodents. Lea & Febiger, Philadelphia, London, 161–162. — *Moulton J.E.* (1978): Tumors in Domestic Animals. University of California Press, 282–283.

Adresse: J.-M. Hatt
Abteilung für Zoo- und Heimtiere
Winterthurerstrasse 268
CH-8057 Zürich

Manuskripteingang: 28. Februar 1991

Jetzt mit dem ersten PC-gesteuerten Röntgen-Generator der Welt

Mit Fr. 14.50 sind Sie dabei:
Mit unserem **neuen Röntgen-Vertriebs-System** berappen Sie **nachträglich** nur die ausgeführten Expositionen zu Fr. 14.50. Interessiert Sie diese risikofreie Beschaffung einer Röntgeneinrichtung, mit Service und **Vollgarantie?**
Bitte verlangen Sie unverbindlich unser Angebot für eine betriebsbereite, komplette Röntgenanlage mit Dunkelkammereinrichtung.

Vorteile: keine Kapitalinvestition; Vollgarantie während der Vertragsdauer. Nach 8 Jahren sind Sie Besitzer der kompletten Röntgeneinrichtung.

Revidierte Occasions-Röntgenanlage,
500 mA, 125 kV, Buckystand, fahrbarer Tisch, Fr. 19 000.–.

R. Liechti AG, Röntgen, 2075 Thielle, Tel. 032 88 21 27

NEU!