Kinetische Studie über die Lendenwirbelsäule und den lumbosakralen Übergang beim Deutschen Schäferhund [Fortsetzung]

Autor(en): **Bürger, Renate / Lang, J.**

Objekttyp: **Article**

Zeitschrift: **Schweizer Archiv für Tierheilkunde SAT : die Fachzeitschrift für Tierärztinnen und Tierärzte = Archives Suisses de Médecine Vétérinaire ASMV : la revue professionnelle des vétérinaires**

Band (Jahr): **135 (1993)**

Heft 2

PDF erstellt am: **06.06.2024**

Persistenter Link: https://doi.org/10.5169/seals-589434

Nutzungsbedingungen

Die ETH-Bibliothek ist Anbieterin der digitalisierten Zeitschriften. Sie besitzt keine Urheberrechte an den Inhalten der Zeitschriften. Die Rechte liegen in der Regel bei den Herausgebern.
Die auf der Plattform e-periodica veröffentlichten Dokumente stehen für nicht-kommerzielle Zwecke in Lehre und Forschung sowie für die private Nutzung frei zur Verfügung. Einzelne Dateien oder Ausdrucke aus diesem Angebot können zusammen mit diesen Nutzungsbedingungen und den korrekten Herkunftsbezeichnungen weitergegeben werden.
Das Veröffentlichen von Bildern in Print- und Online-Publikationen ist nur mit vorheriger Genehmigung der Rechteinhaber erlaubt. Die systematische Speicherung von Teilen des elektronischen Angebots auf anderen Servern bedarf ebenfalls des schriftlichen Einverständnisses der Rechteinhaber.

Haftungsausschluss

Alle Angaben erfolgen ohne Gewähr für Vollständigkeit oder Richtigkeit. Es wird keine Haftung übernommen für Schäden durch die Verwendung von Informationen aus diesem Online-Angebot oder durch das Fehlen von Informationen. Dies gilt auch für Inhalte Dritter, die über dieses Angebot zugänglich sind.

Ein Dienst der *ETH-Bibliothek*
ETH Zürich, Rämistrasse 101, 8092 Zürich, Schweiz, www.library.ethz.ch

http://www.e-periodica.ch

Klinik für kleine Haustiere der veterinärmedizinischen Fakultät der Universität Bern

Kinetische Studie über die Lendenwirbelsäule und den lumbosakralen Übergang beim Deutschen Schäferhund

Teil 2: Eigene Untersuchungen

Renate Bürger und J. Lang

Zusammenfassung

An isolierten Wirbelsäulen von 13 Deutschen Schäferhunden wurden die Beweglichkeit und der Bewegungscharakter in den einzelnen Zwischenwirbelgelenken (L3–S1) während einer Bewegung von maximaler Extension zu maximaler Flexion geprüft. Mit Ausnahme eines Hundes wurden nur klinisch neurologisch normale Hunde untersucht. Die Gesamtbewegung wurde in 5-Grad-Teilschritte unterteilt und die Lage des Drehpunktes für jeden Teilschritt der Bewegung auf Röntgenbildern im latero-lateralen Strahlengang bestimmt.
Es zeigte sich, dass die Beweglichkeit innerhalb der Lendenwirbelsäule nach kaudal hin zunimmt, wobei die grösste Beweglichkeit im Lumbosakralgelenk vorliegt. Im kranialen Teil der Lendenwirbelsäule wurden Rotation und parallele Verschiebung (Translation) der benachbarten Wirbel gegeneinander gesehen. Im Lumbosakralgelenk überwog bei 9 Hunden Rotation. Zwei Hunde wiesen dagegen eine deutliche Translation des Sakrums gegenüber dem L7 auf. Bei weiteren 2 Hunden sah man eine echte Mischform. Die Bedeutung dieser Ergebnisse in der Pathogenese der lumbosakralen Instabilität und der Cauda equina Kompression ist unklar und muss an pathologisch und chirurgisch veränderten Wirbelsäulen weiter untersucht werden.

Schlüsselwörter: **Deutscher Schäferhund – Lendenwirbelsäule – Lumbosakralgelenk – Beweglichkeit – Bewegungscharakter**

Kinematic study of the lumbar and lumbosacral spine in the German Shepherd Dog
Part 2: Own observations

The range and type of ventrodorsal motion between two adjacent vertebra (L3-S1) was analized on isolated vertebral columns of 13 German Shepherd Dogs. All except one were neurologically normal dogs. The movement from maximal flexion to maximal extension was devided into 5 degree steps. For each step, the center of motion was determined on latero-lateral radiographs. It could be shown that mobility between two adjacent vertebra within the lumbar spine increases towards the lumbosacral region with the highest mobility in this joint. In the cranial portion of the lumbar spine, rotation and ventrodorsal (parallel) displacement between two adjacent vertebra was seen. Rotation dominated in the lumbosacral joint in 11 dogs, whereas parallel displacement was mainly seen in 2 dogs. Further studies on pathologic and surgically modified vertebral coloumns are necessary to clarify the significance of these findings in the pathogenesis of lumbosacral instability and cauda equina compression in the German Shepherd Dog.

Key words: **German Shepherd Dog – lumbar spine – lumbosacral joint – mobility – type of motion**

Einleitung

Ziel dieser Untersuchung war es, anhand von Wirbelsäulenpräparaten, die Bewegung der Lendenwirbelsäule (L3–S1) während Extension und Flexion genauer zu charakterisieren. Dabei wurden die Zwischenwirbelgelenke L3 bis L7 miteinander und mit dem Lumbosakralgelenk verglichen, um Grundlagen für weitere mechanische Betrachtungen an den Wirbelgelenken des Hundes, speziell des Deutschen Schäferhundes, zu erarbeiten (siehe Teil 1).

Tiere, Material und Methoden

Untersucht wurden Wirbelsäulenpräparate von 13 Deutschen Schäferhunden. Dabei handelte es sich um 7 männliche und 6 weibliche Tiere im Alter von 7 Monaten bis 10 Jahren. Bei 12 dieser Tiere gab die Anamnese keinen Hinweis auf eine Wirbelsäulenerkrankung. Hund D zeigte klinisch seit 6 Monaten progressiv schlechter werdende Nachhandschwäche, leichte Schwanzparese sowie Ausfälle in den Haltungs- und Stellreaktionen beider Hintergliedmassen. Von diesem Tier lag eine Myelogramm vor. Radiologisch fanden sich multiple Diskusprotrusionen mit leichtgradigen extraduralen Kompressionen auf Höhe Th13–L1, L7–S1, L6–7. Die Hunde 1 und 12 wiesen eine unvollständige lumbosakrale Spondylose auf. Geringgradige spondylotisch Veränderungen fanden sich bei Hund 12 auch zwischen L6–7. Bei allen anderen Hunden konnten radiologisch zwischen L3–S1 keine pathologischen Veränderungen festgestellt werden.

Zur Herstellung der Präparate wurde die Wirbelsäule auf Höhe Th12–13 durchtrennt und die letzte Rippe exartikuliert. Der Schwanz wurde auf Höhe der ersten Schwanzwirbel abgenommen. Die Bauchdecken- und die Oberschenkelmuskulatur wurden so nahe wie möglich von den Querfortsätzen der Lendenwirbel und dem knöchernen Becken abgetrennt. Die so erhaltenen Wirbelsäulenblöcke wurden in eine für diese Untersuchung angefertigte Spannkonstruktion aus Plexiglas eingespannt. Die Fixation des Beckens erfolgte mit ca. 3 mm dicken Metallstäben, die beidseits durch das Dach des Azetabulums und das Tuber ischiadicum gebohrt und mit zahlreichen Querverstrebungen stabilisiert (Abb. 1) wurden. Durch eine doppelte Bodenplatte konnte die Wirbelsäule gegenüber dem fixierten Becken bewegt werden, wobei darauf geachtet wurde, dass der Drehpunkt genau auf Höhe des Lumbosakralgelenks zu liegen kam. In jeden Wirbelkörper wurden 2 Metallstäbe von dorsal und ventral eingetrieben. Dadurch wurden 2 fixe Punkte markiert, die für die anschliessenden Messungen benötigt wurden. Für jedes Wirbelsäulenpräparat wurden 6 bis 13 Röntgenaufnahmen in den verschiedenen Positionen (5 Grad Intervalle) zwischen maximaler Extension und maximaler Flexion im laterolateralen Strahlengang angefertigt. Hierbei wurde mit dem grösstmöglichen Fokus-Objekt Abstand (1,80 m) gearbeitet. Die Bilder umfassten jeweils die Lendenwirbelsäule bis einschliesslich L3.



Abbildung 1: Spannkonstruktion mit doppelter Bodenplatte und beweglichem Oberteil. Wirbelsäule in maximaler Extension

Messverfahren

Um eine möglichst grosse Genauigkeit bei den Messungen zu erlangen, wurden von jedem Röntgenbild ein Negativ und anschliessend eine vergrösserte Kopie auf Fotopapier (ca. 20 × 50 cm) angefertigt.

Folgende Parameter wurden bestimmt:

1. der Winkel zwischen den ventralen Wirbelkanten in den Positionen maximale Extension und maximale Flexion (σ).

2. für jedes der untersuchten vertebralen Bewegungssegmente zwischen L3 und S1 die Lage der Rotationszentren für jeden Teilschritt der Gesamtbewegung sowie der mittlere Drehpunkt (BS).

3. die Radien der Streukreise für die Gesamtbewegung sowie für Flexion und Extension getrennt.

4. der Winkel zwischen den Mittelsenkrechten (α) für jeden Teilschritt.

Der kaudale Wirbel eines Bewegungssegmentes wurde als fix angesehen. Die verschiedenen Positionen des davorliegenden Wirbels waren durch die 2 markierten

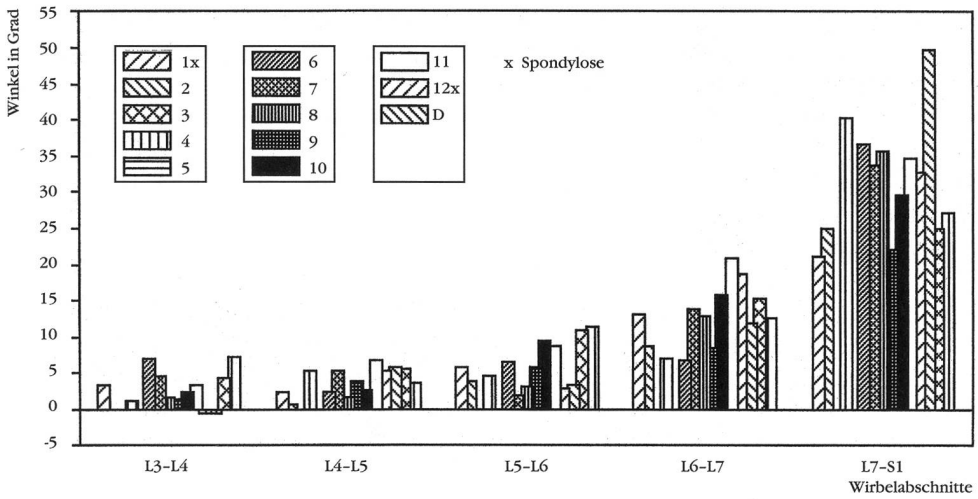

Abbildung 2: Die Beweglichkeit der Bewegungssegmente der Lendenwirbelsäule nahm zwischen L3 und S1 fast exponentiell zu

Punkte (Nägel) definiert. Mit Hilfe eines Graphiktabletts und eines Cursors (Raphael Graphiktablett, Zeller Computers) konnten die Koordinaten der Punkte direkt in einen Computer (ATARI 1040 ST) eingelesen werden. Die Zeichnung zur zugehörigen Teilbewegung wurde dann automatisch ausgegeben. Gleichzeitig wurde der Winkel α gemessen. Die Koordinaten der Rotationszentren und die Schnittwinkel der Mittelsenkrechten (α) konnten in tabellarischer Form abgerufen werden. Für die Messungen und Zeichnungen stand uns ein speziell für diese Studie erstelltes Computerprogramm («Wirbel 15» von «Migrobytes» Sebastian Mitschke und Thomas Gross) zur Verfügung. Die mittleren Drehpunkte und die Radien der Streukreise konnten aus den eingelesenen Daten ebenfalls berechnet werden.

Ergebnisse

Die Gesamtbewegung (Summe aller Teilschritte) der lumbosakralen Wirbelsäule zwischen L3 und S1 war recht unterschiedlich. Die geringste Beweglichkeit zeigte Hund 7 (σges. = 41.6°). Die grösste Beweglichkeit fanden wir bei Hund 9 (σges = 74.4°). Im Durchschnitt betrug die Gesamtbewegung knapp 60° ($\bar{x}$ = 59.5° ±8.6°).

Das Lumbosakralgelenk wies bei allen Hunden die grösste Beweglichkeit auf (Abb. 2). Sie nahm innerhalb der Lendenwirbelsäule nach kranial hin ab. Der Unterschied zwischen L7-S1 und L6-7, L6-7 und L5-6 war signifikant bei einem p-Wert von < 0.01, der Unterschied zwischen L5-6 und L4-5 noch signifikant bei einem p-Wert von < 0.05. Als nicht signifikant erwies sich der Unterschied zwischen den Gelenken L4-5 und L3-4 (p < 0.05, Abb. 3). Ein signifikanter Unterschied bestand auch zwischen männlichen und weiblichen

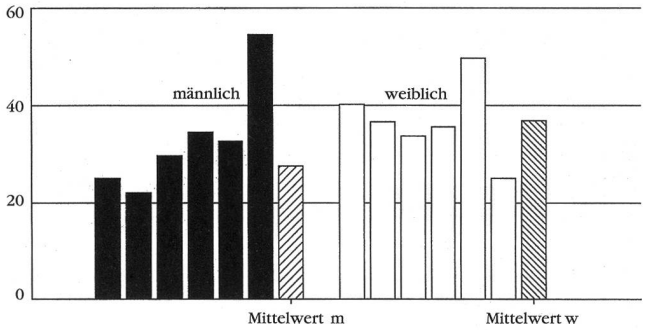

Abbildung 4: Bei den weiblichen Tieren war die Beweglichkeit im Lumbosakralgelenk im Durchschnitt um ca. 9° höher als bei männlichen Tieren

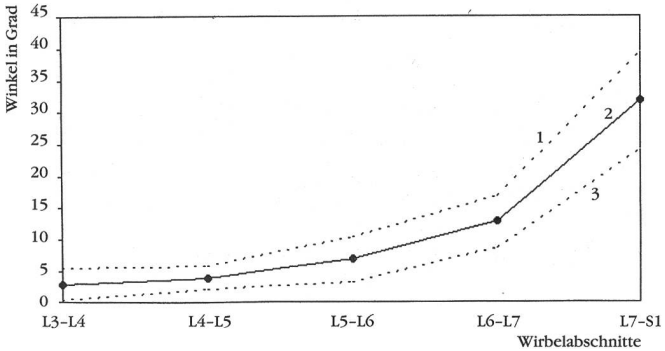

Abbildung 3: Der Unterschied in der Beweglichkeit zwischen L7-S1 und L6-7 sowie L6-7 und L5-6 war signifikant bei einem p< 0.01

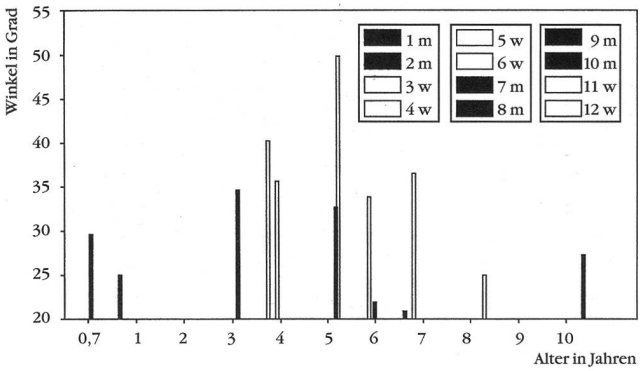

Abbildung 5: Offensichtlich ist bei Tieren zwischen 3 und 7 Jahren die Beweglichkeit im Lumbosakralgelenk höher als bei sehr jungen bzw. älteren Tieren

Tieren. Bei den weiblichen Tieren war die Beweglichkeit um etwa 9 Grad höher ($p < 0.05$, Abb. 4). Wegen der geringen Anzahl untersuchter Wirbelsäulen war es nicht möglich, im Hinblick auf das Alter eine Gruppeneinteilung vorzunehmen. Scheinbar besteht jedoch die Tendenz, dass bei den Tieren im Alter zwischen 3 und 7 Jahren die Beweglichkeit im Lumbosakralgelenk höher ist, als bei sehr jungen bzw. älteren Tieren (Abb. 5).

Bewegungscharakter

Der Anteil an Rotation oder Translation an der Bewegung in einem gegebenen Bewegungssegment war sehr unterschiedlich. Dabei wurden Lumbosakralgelenke mit vorwiegend Rotation, solche mit einem hohen Anteil an Translation und echte Mischformen gefunden.

Wirbelsäulen mit einem hohen Anteil an Rotation zeigten eine Ansammlung der Drehpunkte im Bereich der kaudalen Endplatten des L7 und der Bandscheibe. Von den 13 untersuchten Wirbelsäulen zeigten 6 (2, 3, 5, 7, 9 und 10) im Lumbosakralgelenk vorwiegend Rotation (Abb. 6). Bei 3 Lumbosakralgelenken (6, 11, D) lagen die Drehzentren und das Baryzentrum der Bewegung in der Mitte des Wirbelkörpers des L7.

Demgegenüber waren die Drehpunkte bei 2 Wirbelsäulen (1 und 4) über einen grossen Streukreis verteilt. Der hohe Einfluss an paralleler Verschiebung bei einzelnen Teilschritten führte zu einer Verlagerung der zugehörigen Rotationszentren weit ausserhalb unseres Bildschirmausschnittes bis unendlich (Abb. 7). Röntgenologisch drückte sich diese Translation als Subluxation von L7 gegenüber S1 aus. Bei diesen Gelenken fanden wir auch die kleinsten durchschnittlichen Schnittwinkel der Mittelsenkrechten (α 1 : 18.48°, 4 :

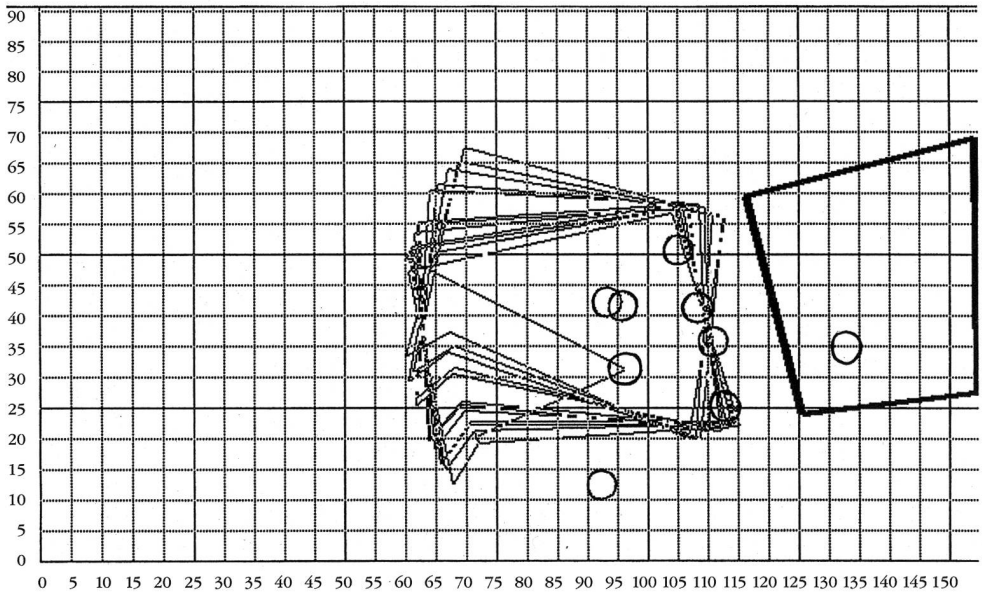

Abbildungen 6a–c: Hunde mit vorwiegend rotatorischer Bewegung im Lumbosakralgelenk. Die Drehzentren liegen nahe der Wirbelendplatte von L7. Die einzelnen 5-Grad-Teilschritte sind jeweils übereinander projeziert dargestellt

6a: Hund Nr. 2

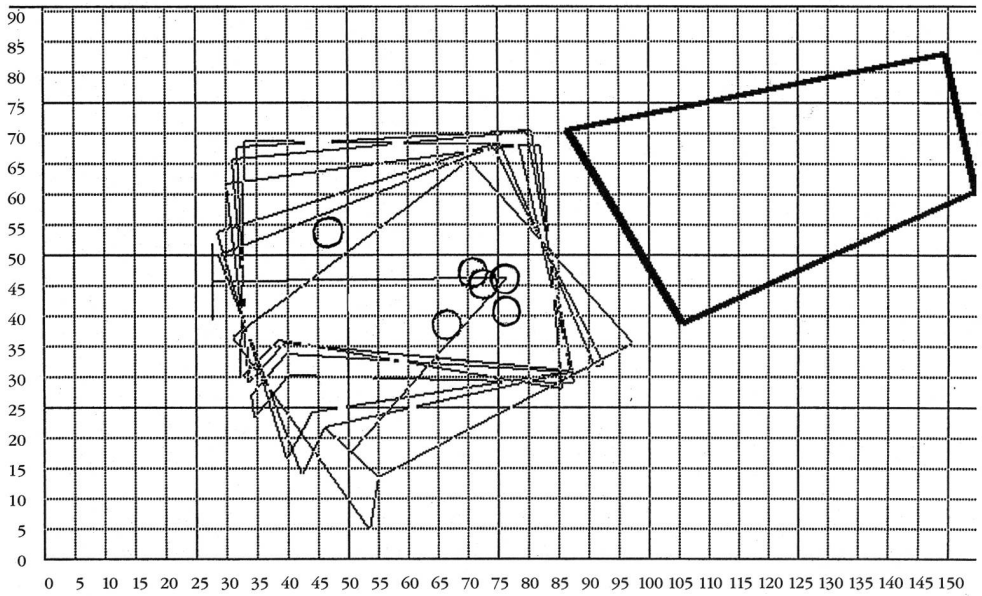

6b: Hund Nr. 7

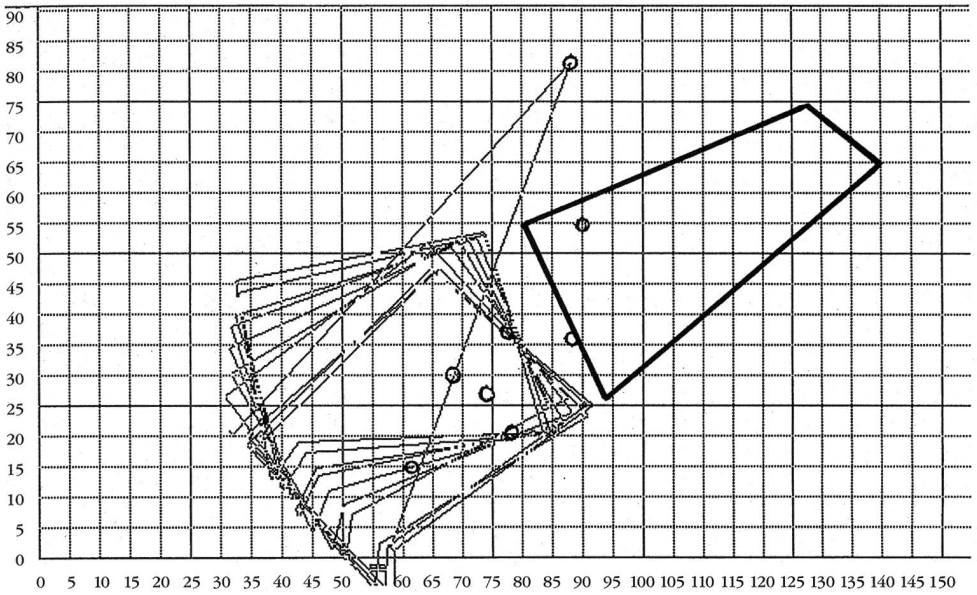

6c: Hund Nr. 10

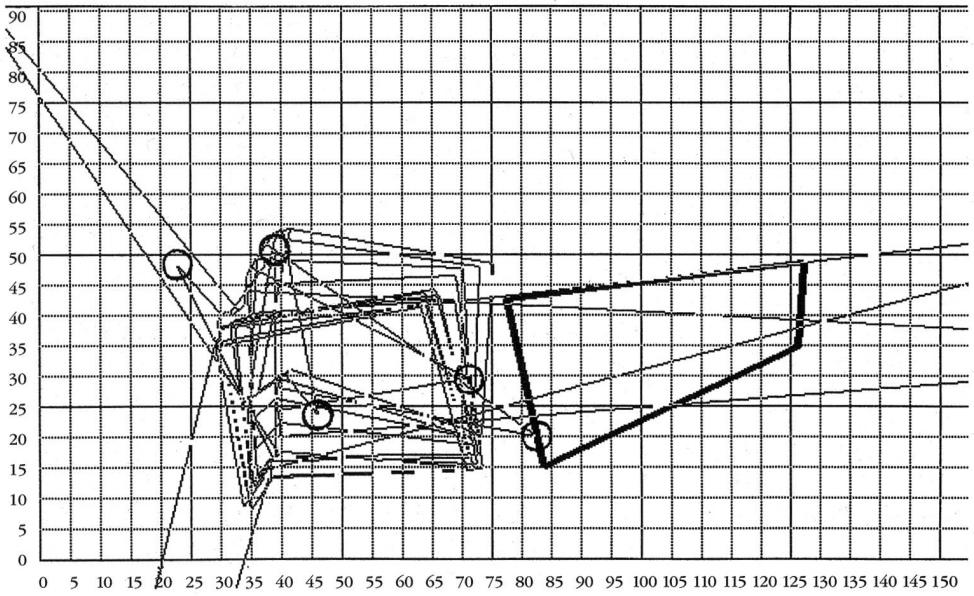

Abbildungen 7a und b: Hunde mit einem hohen Anteil an Translation im Lumbosakralgelenk. Die Drehzentren liegen teilweise im Unendlichen

7a: Hund Nr. 1

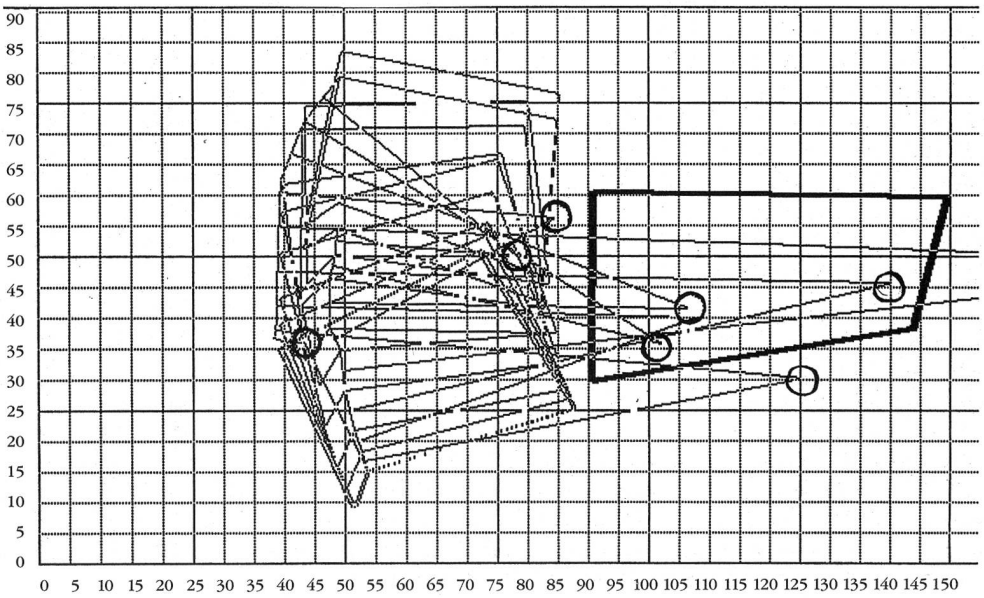

7b: Hund Nr. 4

Durchschnittlicher Schnittwinkel α der Mittelsenkrechten

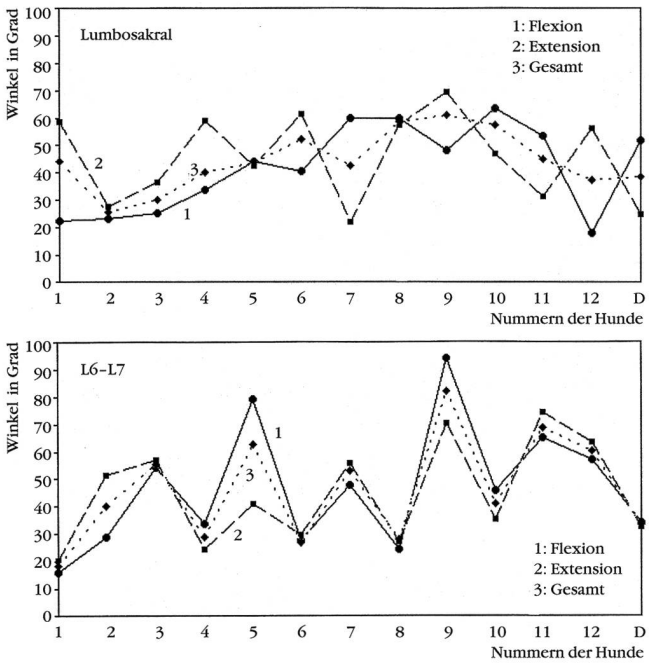

Abbildungen 8a und b: Je kleiner der Winkel α, desto weiter liegen die Schnittpunkte von der Bandscheibe des untersuchten Bewegungssegments entfernt, und desto grösser ist der Anteil an Translation. Eine Differenzierung der Gesamtbewegung in Extension und Flexion ergab keine Besonderheiten

28.88°). In 2 Fällen (8, 12) wurde eine echte Mischbewegung aus Rotation und Translation gesehen.
Ein Vergleich von L7-S1 und L6-L7 zeigte, dass die Summe der durchschnittlichen Winkel der Mittelsenkrechten ($\Sigma\sigma$) bei allen Wirbelsäulen annähernd gleich war: beide Gelenke zeigten vorwiegend Rotation. Als Ausdruck der geringeren Beweglichkeit wurden die Werte für den durchschnittlichen Winkel α nach kranial hin kleiner. Oft wurde in den vorderen Zwischenwirbelgelenken der Lendenwirbelsäule scheinbar reine Gleitverschiebung (C im Unendlichen, $\sigma = 0$) beobachtet, wobei die Messpunkte oft sehr nahe beieinander lagen. Während also im Lumbosakralgelenk sowie auf Höhe L6-7 die Bewegung zwischen maximaler Extension zu maximaler Flexion durch Rotation bestimmt wurde, nahm diese in der vorderen Lendenwirbelsäule zugunsten der Translation immer mehr ab.
Die Summe der Radien der Streukreise aller Hunde war im Lumbosakralgelenk für Extension um ca. ein Drittel grösser als in Flexion. Im Gelenk L6-7 verhielt es sich genau umgekehrt. Eine Differenzierung der Gesamtbewegung in Extension und Flexion für den Winkel σ und die Verteilung der Drehpunkte ergab keine Besonderheiten. Rotation und Translation konnten sowohl während Extension als auch während Flexion der Wirbelsäule beobachtet werden (Abb. 8a und 8b).
Bei Hund 1 und 12 wurde eine unvollständige lumbosakrale Spondylose beobachtet. In einem Falle (1) wurde während der Bewegung vorwiegend eine Gleitverschiebung von L7 gegenüber S1 gesehen. Bei der zweiten Wirbelsäule (12) wurde eine echte Mischbewegung gesehen, die Rotationszentren lagen relativ weit über L7 und S1 verstreut (Abb. 9).
Hund D war der einzige mit neurologischen Defiziten und radiologisch nachweisbaren Rückenmarkskompressionen. Bei den Ergebnissen nahm er keine Sonderstellung ein: das Lumbosakralgelenk zeigte vorwiegend Rotation, die Schnittpunkte der Einzelbewegungen lagen allerdings mehr oder weniger im Zentrum des L7.

Diskussion

Die beim Menschen schon seit langem bekannte höhere Beweglichkeit des letzten Lendenwirbels gegenüber dem Kreuzbein (Fick, 1911) wurde auch bei Hunden

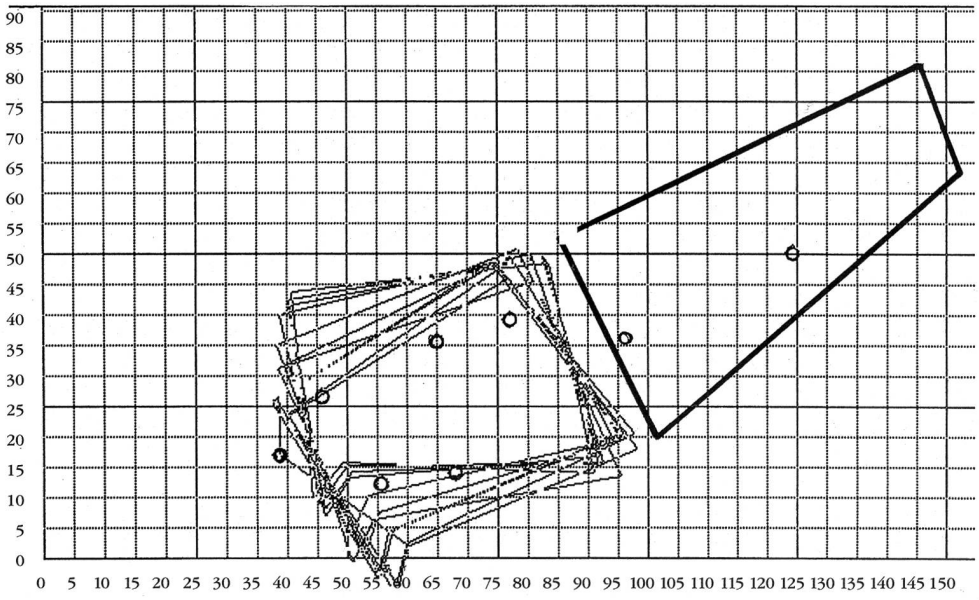

Abbildung 9: Lumbosakrale Bewegung bei Hund Nr. 12. Die grosse Streuung der Drehzentren zeigt, dass die Bewegung eine Mischung aus Translation und Rotation ist

verschiedener Rassen beschrieben (Berzon und Dueland, 1979; Tarvin und Prata, 1980; Morgan und Bailey, 1990).

In dieser Arbeit wurde versucht, die beim Deutschen Schäferhund häufig beschriebene Instabilität der lumbosakralen Wirbelsäule (Oliver et al., 1978; Jaggy et al., 1987; Lenehan, 1983; Fehr und Thiet, 1990) durch eine Reihe von Parametern genauer zu charakterisieren. Beim Hund wurden bislang nur quantitative Untersuchungen zur Winkelung des Lumbosakralgelenks in verschiedenen Stellungen durchgeführt. Eine Beschreibung des Bewegungscharakters fehlte.

Um einige Aussagen über Bewegungsumfang und Bewegungscharakter normaler Wirbelsäulen machen zu können, wurden mit einer Ausnahme (Hund D) nur Wirbelsäulen von neurologisch normalen Tieren untersucht. Zehn dieser Wirbelsäulen zeigten auch im Röntgenbild keine Veränderungen. Es hat sich jedoch gezeigt, dass auch innerhalb einer Gruppe von Tieren, die klinisch und radiologisch unauffällig waren, im Verhalten der Zwischenwirbelgelenke der Lendenwirbelsäule grosse Unterschiede bestanden.

Einheitlich konnte festgestellt werden, dass die Beweglichkeit der einzelnen Bewegungssegmente von kranial nach kaudal zunahm. Dabei war der Wert für das Lumbosakralgelenk im Vergleich zu L6–7 zweieinhalbmal grösser. Dies ist jedoch nicht zwangsläufig mit Instabilität im Sinne von Gleitverschiebung(Translation) gleichzusetzen. Betrachtete man nämlich die Bewegung zwischen maximaler Extension zu maximaler Flexion im Lumbosakralgelenk genauer, so fand man bei der Mehrzahl der untersuchten Wirbelsäulen in hohem Masse Rotation. Dies spiegelte sich auch in der Verteilung der Drehpunkte wider, die zum grössten Teil im Bereich L7–S1 und der zugehörigen Bandscheiben zu finden waren. Beim Menschen ist die Bandscheibe zwischen L5–S1 dicker (entscheidend ist das Verhältnis zwischen Höhe und Querschnitt) als die davorliegenden, was mehr Bewegung zulässt (Posner et al., 1982). Die Beweglichkeitsrate in einem Bewegungssegment ist umso grösser, je dicker die zugehörige Bandscheide ist (Fick, 1911; Posner et al., 1982).

Anders als beim Menschen konnte eine genauere Zuteilung der Drehpunkte in den vorderen oder hinteren Bereich der Bandscheibe (Rolander, 1966; Gonon et al., 1984) nicht gemacht werden. Die Verteilung der Drehpunkte für Extension und Flexion schien beim Hund eher zufällig zu sein. Im Gegensatz dazu sieht man beim gesunden Menschen z. B. zwischen L2–3 für die Extension eine Ansammlung der Rotationszentren im hinteren und für die Flexion im vorderen Teil der diskovertebralen Verbindung. Im Zwischenwirbelgelenk L3–4 wandern die Drehpunkte während der Bewegung von Extension zu Flexion exakt von hinten nach vorne (Gonon et al., 1984).

Bei 3 Wirbelsäulen (6, 11 und D) sah man eine Ansammlung der Drehpunkte im Wirbelkörper L7. Scheinbar rotierten diese Wirbel in unserer Versuchsanordnung um sich selber. Dieser Befund könnte, allerdings mit äusserster Vorsicht, auch anders interpretiert werden: sieht man nämlich L7 als fest an, rotiert das Sakrum um ein Baryzentrum im L7, was als Zeichen einer Instabilität gewertet werden könnte.

Zwei Wirbelsäulen (8, 12) zeigten eine echte Mischung aus Rotation und Translation, 2 weitere (1 und 4) ein hohes Mass an Translation, die sich im Röntgenbild als ventrale Verschiebung des Sakrums ausdrückte. Eine dieser lumbosakralen Verbindungen (1) zeigte dabei leichtgradige spondylotische Veränderungen, bei den 3 anderen konnten keine degenerativen Veränderungen gesehen werden. Umgekehrt konnte festgestellt werden, dass von den 3 Wirbelsäulen mit degenerativen Veränderungen im Lumbosakralgelenk nur in einem Falle auffällige Translation zu beobachten war. Die Zahl dieser Beobachtungen ist natürlich sehr klein, die Befunde decken sich jedoch mit den Ergebnissen von anderen Untersuchungen (Wright, 1980; Schmid, 1990). Nach Schmid (1990) darf Gleitverschiebung nur unter Vorbehalt als (pathologische) Instabilität gedeutet werden.

Es wäre sicher aufschlussreich an einer grösseren Zahl Tiere zu prüfen:

- wieviele neurologisch unauffällige Hunde eine solche Gleitinstabilität bei der Bewegung zeigen,
- wo die Ursache dieser Instabilität zu suchen ist (Bandapparat, kleine Wirbelgelenke),
- welche Auswirkungen Translation auf Bandscheibe, Bänder, kleine Wirbelgelenke und schliesslich Funktion des Lumbosakralgelenks hat,
- ob Spondylose und Diskushernie Ursache oder Folge einer lumbosakralen Instabilität sind.

Wenn wir nachfolgend Instabilität bei Mensch und Hund vergleichen, muss uns bewusst sein, dass sich beim Menschen Instabilität meistens in einem nach vorne (ventral) Gleiten von L5 gegenüber dem Sakrum zeigt (z. B. Spondylolisthesis, Arnoldi et al., 1976; *Betz* et al., 1976), sich beim Hund in den meisten Fällen aber das Sakrum gegenüber L7 nach ventral verschiebt (Oliver et al., 1978; Lenehan, 1983; Walla jun., 1986). Dabei handelt es sich um den Anteil der Bewegung, den man in der Kinetik als Translation bezeichnet. Beim Menschen besteht lumbosakral in Flexion eine grössere Instabilität als in den übrigen Gelenken. Dies wird auf die mehr horizontale Stellung der Gelenkflächen des letzten kleinen Wirbelgelenks zurückgeführt. Beim weiblichen Deutschen Schäferhund ist die Instabilität im Lumbosakralgelenk dagegen in Extension grösser (Schmid, 1990).

Interessant ist auch die Feststellung, dass weibliche Tiere im Lumbosakralgelenk eine höhere Beweglichkeit zeigen, männliche Tiere aber häufiger an einer Cauda equina Kompression erkranken (Jaggy et al., 1987). Die Annahme, dass das höhere Gewicht des Rüden und der vermehrte Einsatz als Arbeitshund in der Entstehung der Cauda equina Kompression eine grössere Rolle spielen als Beweglichkeit oder Instabilität, scheint nicht unberechtigt.

Beim neurologisch gesunden Deutschen Schäferhund

nimmt nach kranial der Anteil an Rotation gegenüber der Translation ab, die Beweglichkeit wird kleiner. Laut Farfan (1979) gilt das Fehlen von Beweglichkeit als Zeichen von Stabilität (Straffheit) des betreffenden Gelenks. Da diese Gelenke im Vergleich zum Lumbosakralgelenk weniger beweglich sind, kann der hohe Anteil an Translation dadurch entstanden sein, dass beim Beugen und Strecken der Wirbelsäule der vordere Wirbel gegenüber dem hinteren gewaltsam verschoben wurde (Farfan, 1979). Zudem lagen im vorderen Teil der Lendenwirbelsäule die Messpunkte oft so nahe beieinander, dass Messfehler nicht ausgeschlossen werden können. In welchem Masse die Dicke der Bandscheiben und die dorsalen Elemente der Wirbelsäule (Posner et al., 1982; Van Akkerveeken et al., 1979; Suezawa und Jacob, 1980; Adams et al., 1980; Adams und Hutton 1983) beim Deutschen Schäferhund Einfluss auf die Bewegungen der verschiedenen Bewegungssegmente der Lendenwirbelsäule nehmen, ist unklar und müsste Thema einer weiteren Arbeit sein.

In dieser Studie wurde versucht, die Bewegung der lumbosakralen Verbindung durch das Bestimmen von Drehzentren kleiner Teilschritte zu charakterisieren. Dabei wurde darauf verzichtet, die Ergebnisse statistisch zu behandeln, «Ausrutscher» wurden nicht eliminiert. Aus diesem Grunde haben die Ergebnisse nur einen qualitativen oder höchstens semiquantitativen Charakter. Die Radien der Streukreise z. B. schliessen auch die Punkte ein, die weit ausserhalb der «Normalzone» liegen und werden dementsprechend viel grösser. Abschliessend muss auch darauf hingewiesen werden, dass diese Studie an totem Material durchgeführt wurde. Obwohl die Handhabung der Präparate so gut wie möglich standardisiert wurde (Gefriertemperatur für die Lagerung, Zeitdauer des Auftauens, usw.), sind auch hierdurch entstandene Fehler nicht auszuschliessen.

Schlussfolgerungen

Beim Hund nimmt die Beweglichkeit einzelner Bewegungssegmente von L3 bis zum Sakrum fast ex-

Etude cinétique de la colonne vertébrale lombaire et de l'articulation lombo-sacrée chez le Berger Allemend
Partie 2: Nos mesures

L'évaluation de la mobilité des articulatioins entre flexion et extension maximales a été effectuée à l'aide des colonnes vertébrales lombaires (de L3 à S1) de Bergers Allemends. Dans le but de faire une analyse comparative du type de mouvement observé, le mouvement global a été divisé en fractions de 5 degrées et le centre de rotation du mouvement déterminé pour chaque fraction. C'est l'articulation lombo-sacrée qui possède la plus grande mobilité, alors que la colonne vertébrale lombaire devient s'avère de plus rigide à mesure que l'on considère ses parties les plus craniales. Il en résulte que le mouvement relatif des articulations intervertébrales de la colonne lombaire craniale possède à la fois une composante de translation (displacement parallèle) et une composante de rotation de la vertèbre antérieure autour de la vertèbre qui la succède. Un mouvement rotatoire a observé dans l'articulation lombo-sacrée de 11 chiens alors que chez 2 chiens un mouvement de translation a été constaté. La signification clinique de ces résultats dans la compréhension du développement de la compression de la Cauda Equina reste à déterminer. Ces résultats forment les données de base pour l'examination de colonnes vertébrales présentant des modifications pathologiques et chirurgicales.

Studio sulla cinetica della colonna vertebrale lombare e dell'articalozione lombosacrale nel cane Pastore tedesco
Parte 2: Osservazioni proprie

La mobilità e il tipo di movimento delle singole articolazioni intervertebrali (da L3 a S1) sono stati esaminati su colonne vertebrali isolate di 13 pastori tedeschi. Tutti i cani, tranne uno, erano neurologicamente normali. Il movimento totale (da massima flessione a massima estensione) è stato diviso in 5 frazioni e per ciascuna si è determinato il relativo centro di rotazione su radiografie in posizione latero-laterale. Si è cosi dimostrato che la mobilità della colonna lombare aumenta procedendo in senso caudale e che l'articolazione lombosacrale è la più mobile. Nella parte craniale della colonna lombare sono stati osservati movimenti di rotazione e spostamento parallelo in senso ventrodorsale tra vertebre adicanti. Nell'articolazione lombo-sacrale di 11 cani predominava una rotazione, mentre in 2 cani lo spostamento parallelo. Ulteriori studi su colonne vertebrali con alterazioni patologiche e chirurgiche sono necessari al chiarimento della patogenesi dell'instabilità lomosacrale nel pastore tedesco.

ponentiell zu. Die Bewegung setzt sich aus Translation und vor allem Rotation zusammen. Wie die Bestimmung der Drehzentren für Extension und Flexion gezeigt hat, lässt sich die Kinetik der menschlichen Wirbelsäule nur beschränkt mit der des Hundes vergleichen.

Literatur

Adams M.A., Huttwon W.C., Stott J.R.R. (1980): The Resistance to Flexion of the Lumbar Intervertebral Joint. Spine *5*, 245-253

Adams M.A., Huttwon W.C. (1983): The Mechanical Function of the Lumbar Apophyseal Joints. Spine *8*, 327-330

Arnoldi C.C., Brodsky A.E., Caucoix J. (1976): Lumbar Spinal Stenosis and Nerve Entropment Syndromes Clin. Ortho. and Rel. Res. *115*, 2-6

Berzon J.L., Dueland R. (1979): Cauda equina syndrome: pathophysiologie and report of seven cases; J. Am. Anim. Hosp. Assoc. *15*, 635-643

Betz C.W., Kellner S.K., Skelten J.A. (1976): An unusual case of traumatic spondylolistheses in a red bone hound: Diagnosis and therapy; J. Am. Anim. Hosp. Assoc. *12*, 470-471

Farfan H.F. (1979): Biomechanik der Lendenwirbelsäule; Hippokrates Verlag, Stuttgart

Fehr M., Thiet W. (1990): Das Cauda-equina-Syndrom beim Deutschen Schäferhund; Kleintierpraxis *35*, 49-56

Fick R. (1911): Handbuch der Anatomie und Mechanik der Gelenke unter Berücksichtigung der beweglichen Muskeln; G. Fischer Verlag, Jena

Gonon G.P., Dimnet J., Carret J.P., de Mauroy J.C., Fischer L.P., de Mourgues G. (1984): Utilité de l'analyse cinématique de radiographies dynamiques dans le diagnostic de certaines affections de la colonne lombaire; Ann. Kinésithér. *11*, 229-247

Jaggy A., Lang J., Schawalder P. (1987): Cauda equina Syndrom beim Hund; Schweiz. Arch. Tierheilk. *129*, 171-192

Lenehan T.M. (1983): Canine caude equina syndrome; Comp. Cont. Ed. Pract. Vet. *5*, 941-950

Morgan J.P., Bailey C.S. (1990): Cauda equina syndrome in the dog: Radiographic evaluation; J. Small Anim. Pract. *31*, 69-77

Oliver J.E., Selcer R.R., Simpson S. (1978): Cauda equina compression from lumbosacral malarticulation and malformation in the dog; J. Am.Vet. Med. Assoc. *173*, 207-214

Posner I., White A.A., Edwards W.T., Hayes W.C. (1982): A Biomechanical Analyses of the Clinical Stability of the Lumbar and Lumbosacral Spine; Spine 7, 374-389

Rolander S.D. (1966): Motion of the lumbar spone with special reference to the stabilizing effect of posterior fusion; Act. orthop. scand. Suppl. *90*

Schmid V. (1990): Contribution au diagnostic radiologique de l'instabilité lombo-sacrée: étude d'aspects biomécaniques; Dissertation inaugurale, Berne

Suezava J. Jacob H.A.C. (1980): Biomechanische Untersuchungen an der Lendenwirbelsäule - zur Entstehung der Spondylolisthesis; Z. Orthop. *118*, 173-186

Tarvin G., Prata R.G. (1980): Lumbosacral stenosis in dogs; J. Am. V et. Med. Assoc. *177*, 154-159

Van Akkerveeken P.F., O'Brien J.P., Park W.M. (1979): Experimentally Induces Hypermobility in the Lumbar Spine *4*, 236-241

Walla jun. J.A. (1986): Die Kompression der Cauda Equina beim Hund; Kleintierpraxis *31*, 315-322

Wright J.A. (1980): Spondylosis deformans of the lumbo-sacral joint in dogs; J. Small Anim.Pract. *21*, 45-58

Dank

Wir danken der Albert-Heim-Stiftung der Schweizerischen Kynologischen Gesellschaft für die finanzielle Unterstützung dieses Projekts.
Sebastian Mitschke und Thomas Gross danken wir für das Erstellen des Computerprogramms sowie Prof. Dr. G. Ueltschi und seinen Mitarbeitern für ihre technische Hilfe.

Korrespondenzadresse: Renate Bürger, Klinik für kleine Haustiere, Länggass-Strasse 128, CH-3012 Bern

Manuskripteingang: 12. Juni 1991