Ein Fall von akuter disseminierter Mucor-Enzephalitis bei einem Rind

Autor(en): **Schönmann, M. / Thoma, R. / Braun, U.**

Objekttyp: **Article**

Zeitschrift: **Schweizer Archiv für Tierheilkunde SAT : die Fachzeitschrift für Tierärztinnen und Tierärzte = Archives Suisses de Médecine Vétérinaire ASMV : la revue professionnelle des vétérinaires**

Band (Jahr): **139 (1997)**

Heft 11

PDF erstellt am: **26.05.2024**

Persistenter Link: https://doi.org/10.5169/seals-593218

Nutzungsbedingungen

Die ETH-Bibliothek ist Anbieterin der digitalisierten Zeitschriften. Sie besitzt keine Urheberrechte an den Inhalten der Zeitschriften. Die Rechte liegen in der Regel bei den Herausgebern.
Die auf der Plattform e-periodica veröffentlichten Dokumente stehen für nicht-kommerzielle Zwecke in Lehre und Forschung sowie für die private Nutzung frei zur Verfügung. Einzelne Dateien oder Ausdrucke aus diesem Angebot können zusammen mit diesen Nutzungsbedingungen und den korrekten Herkunftsbezeichnungen weitergegeben werden.
Das Veröffentlichen von Bildern in Print- und Online-Publikationen ist nur mit vorheriger Genehmigung der Rechteinhaber erlaubt. Die systematische Speicherung von Teilen des elektronischen Angebots auf anderen Servern bedarf ebenfalls des schriftlichen Einverständnisses der Rechteinhaber.

Haftungsausschluss

Alle Angaben erfolgen ohne Gewähr für Vollständigkeit oder Richtigkeit. Es wird keine Haftung übernommen für Schäden durch die Verwendung von Informationen aus diesem Online-Angebot oder durch das Fehlen von Informationen. Dies gilt auch für Inhalte Dritter, die über dieses Angebot zugänglich sind.

Ein Dienst der *ETH-Bibliothek*
ETH Zürich, Rämistrasse 101, 8092 Zürich, Schweiz, www.library.ethz.ch

http://www.e-periodica.ch

Klinik für Wiederkäuer und Pferdemedizin[1] und Institut für Veterinärpathologie[2] der Universität Zürich

Ein Fall von akuter disseminierter Mucor-Enzephalitis bei einem Rind

M. Schönmann[1], R. Thoma[2], U. Braun[1]

Zusammenfassung

Der Fall eines 2½jährigen Rindes der Schweizerischen Braunviehrasse wird beschrieben, welches an einer akuten Enzephalitis infolge einer Mucormykose erkrankt war. Die klinische Symptomatik, u. a. mit Festliegen, Sensibilitätsverlust am Kopf, Enophthalmus, bilateralem Nystagmus und die Untersuchung des Liquor cerebrospinalis mit erhöhtem Proteingehalt und der Pleozytose sprachen für eine akute Enzephalitis, möglicherweise als Folge einer Infektion mit Listeria monocytogenes. Durch die pathomorphologische Untersuchung konnte eine akute, disseminierte, thromboembolische Enzephalomyelitis infolge einer Mucormykose diagnostiziert werden. Enzephalitiden infolge von Pilzinfektionen, insbesondere *Mucorales spp.,* treten beim adulten Rind sehr selten auf. Daher sollen die praktizierenden Tierärzte mit diesem Fall auf ein spezielles Krankheitsbild aufmerksam gemacht werden, welches klinisch nicht von einer bakteriellen Enzephalitis (Listeriose) unterschieden werden kann.

Schlüsselwörter: **Enzephalitis – Kuh – Mucorales spp.**

A case of cerebral mucormycosis in a cattle

The case of a 2½ year old Swiss Braunvieh heifer suffering from an acute disseminated mycotic encephalitis caused by a *Mucorales spp.* infection is presented. Clinical signs and analysis of cerebrospinal fluid (increased protein concentration and pleocytosis) were typical for an acute encephalitis, probably due to a listeriosis. The histological examination of the brain revealed an acute disseminated thrombo-embolic encephalomyelitis due to a fungi infection, morphologically consistent with *Mucorales spp.* The occurrence of bovine cerebral mucormycosis is rare and therefore the veterinarian should become aware of a case which was clinically not distinguishable from a listeriosis.

Key words: **encephalitis – cattle – Mucorales spp.**

Einleitung

Die Mucormykose ist eine akute, selten eine chronisch verlaufende Systemmykose. Bei dieser Pilzinfektion – verursacht durch die vier Gattungen *Mucor, Rhizopus, Absidia und Mortiella* – handelt es sich stets um sekundäre, nicht ansteckende Erkrankungen, deren Manifestation massgeblich von krankheitsbegünstigenden Faktoren abhängt. Aufgrund der ubiquitären Verbreitung dieser Pilze sind Infektionsmöglichkeiten für Mensch und Tier mannigfaltig gegeben. Bei den Nutztieren tritt die Infektion vorwiegend als pulmonale oder gastrointestinale Form auf (Rolle und Mayr, 1984). Bei der gastrointestinalen Form des Rindes kommt es sowohl zur Infektion des Vormagensystems mit eitrig-nekrotisierenden bis granulomatösen Veränderungen als auch zur Ausbildung von Labmagengeschwüren und eitrig-nekrotisierenden Enteritiden. Die Pathogenese dieser gastrointestinalen Form scheint komplex zu sein, und prädisponierende Faktoren wie Pansenazidose, Verfütterung von jungem Gras und intensive antimikrobielle Therapien können eine Rolle spielen (König et al., 1967; Pohlenz et al., 1973; Ohshima et al., 1976; Jensen et al., 1994). Durch *Mucorales spp.* verursachte Pneumonien sind sowohl in experimentellen Arbeiten als

auch in natürlich auftretenden Fällen beschrieben worden (Cordes et al., 1972; Neilan et al., 1982). Eine weitere Erscheinungsform äussert sich beim Rind in Aborten mit Plazentitis und fetaler Enzephalitis (Cordes et al., 1972; MacDonald und Corbel, 1981; Neilan et al., 1982). Granulomatöse Diskospondylitiden und akut verlaufende Mastitiden infolge Infektionen mit *Mucorales spp.* sind ebenfalls beschrieben worden (Fankhauser et al., 1966; MacDonald und Corbel, 1981).
Enzephalitiden beim erwachsenen Rind infolge von Pilzinfektionen, insbesondere durch *Mucorales spp.*, treten sehr selten auf (Chihaya et al., 1986). Im folgenden wird der Fall eines 2½jährigen Rindes der Schweizerischen Braunviehrasse beschrieben, welches an einer akuten, disseminierten Mucorenzephalitis erkrankte.

Klinische Befunde

Bei der Einlieferung in unsere Klinik zeigte das Rind ein hochgradig gestörtes Allgemeinbefinden und ständiges Stöhnen. Die rektale Körpertemperatur betrug 39,1 °C. Die Herzfrequenz lag im Normalbereich. Die Schleimhäute wiesen eine blassrosa Farbe auf, und die Skleralgefässe waren mittelgradig injiziert. Die kapilläre Füllungszeit war mit 3 Sekunden leicht verzögert. Bei der Untersuchung des Atemapparates konnte bei einer erhöhten Atemfrequenz von 50 pro Minute ein verstärktes Vesikuläratmen auskultiert werden. Es lag eine Pansen- und Darmatonie mit sistierendem Kotabsatz vor; der Harnabsatz war noch vorhanden.
Das Bewusstsein des Rindes war stark beeinträchtigt (Stupor), und es reagierte weder auf Lärm noch auf Licht. Die Reaktionen auf Manipulationen waren reduziert; die spinalen Reflexe jedoch vorhanden. Der Schwanztonus war herabgesetzt. Das in Seitenlage festliegende Tier zeigte eine Hyperextension der Vordergliedmassen; nach Unterstützung konnte sich das Tier sternal halten, und der Kopf wurde autoauskultatorisch zurückgelegt. Die Sensibilitätsprüfung am Kopf und bis kaudal des Schulterbereiches verlief negativ, im Lendenbereich und an den Beinen konnte hingegen eine leichte Reaktion ausgelöst werden. Des weiteren konnten am Kopf die folgenden Befunde erhoben werden: starker Enophthalmus bei fast geschlossenen Augenlidern, beidseitige Aufhebung des Drohreflexes, Miosis der Pupillen, vorhandene Lid- und Kornealreflexe und bilateraler, horizontaler Nystagmus. Der Schluckreflex konnte nicht geprüft werden, da das Rind einen ausgeprägten Trismus aufwies. Zudem zeigte das Tier vermehrtes Speicheln.

Hämatologische und blutchemische Befunde, Liquoruntersuchung

Das Rind wies eine Hämokonzentration mit einem Hämatokrit von 40% auf. Die Leukozytenzahl (8.2×10^3/µl), die Plasmaproteine (78g/l) und das Fibrinogen (6 g/l) lagen im Normalbereich. Das Chemogramm zeigte eine Erhöhung der Aspartat-Amino-Transferase (ASAT) mit 361 U/l (Normalbereich 99 U/l) und der Creatinkinase (CK) mit 9150 U/l (Normalbereich bis 218 U/l). Der Glutaltest gerann innerhalb von 10 Minuten nicht.
Der unter okzipitaler Punktion gewonnene Liquor cerebrospinalis war klar und farblos. Der Proteingehalt war mit 1.14 g/l erhöht (normal < 0.4 g/l) und die Zellzahl mit 200 Leukozyten/µl stark erhöht. Die Zelldifferenzierung ergab 6% segmentkernige Zellen, 33% Lymphozyten und 61% Monozyten.

Diagnose und Verlauf

Aufgrund sämtlicher Befunde wurde die Diagnose «akute Enzephalitis» gestellt. Ätiologisch wurden neben einer Listeriose ein Hirnabszess in Betracht gezogen. Infolge der zunehmenden Verschlechterung des Allgemeinbefindens wurde das Tier euthanasiert.

Pathologisch-anatomische Befunde

Bei der routinemässig durchgeführten Sektion konnten keine makroskopischen Veränderungen festgestellt werden; es fiel lediglich der stark eingedickte, schlecht zerkleinerte Vormageninhalt auf, da das Tier offenbar schon einige Tage kein Wasser mehr aufnehmen konnte. Von Gehirn, Leber, Darm, Milz und von Lymphknoten verschiedener Lokalisationen wurden Proben für die histologische Untersuchung entnommen.
Die histomorphologische Untersuchung des Gehirns ergab eine thromboembolische Enzephalomyelitis mit perivaskulären, eitrig-nekrotischen Herden, die teilweise von ausgeprägten Blutungen begleitet waren (Abb. 1).

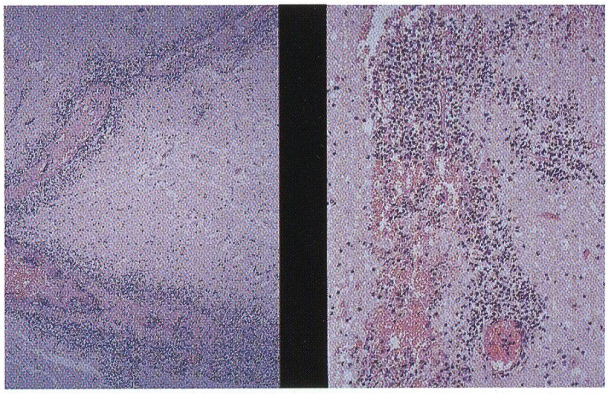

Abbildung 1: Gehirn. Links (Histologische Übersichtsaufnahme der Grosshirnrinde, HE): ausgeprägte, perivaskuläre, eitrig-nekrotische Bezirke, welche weit ins Neuropil reichen; Gefässe teilweise thrombosiert. Rechts (mittlere Vergrösserung, HE): grossflächiger eitrig-nekrotischer Bezirk mit ausgeprägten Blutungen. Vereinzelte Pilzhyphen sind bereits in dieser Färbung erkennbar.

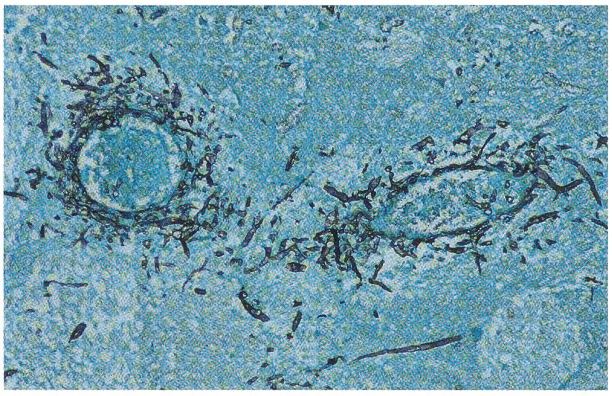

Abbildung 2: Gehirn (mittlere Vergrösserung, Versilberung nach Grocott). In dieser Färbung deutlich erkennbar die plump wirkenden, nicht septierten Pilzhyphen, deren Wände keinen parallelen Verlauf zeigen. Die Pilzhyphen liegen sowohl in den Gefässwänden, im perivaskulären Bereich als auch in den Gefässlumina.

Am ausgeprägtesten waren die Läsionen im Hirnstammbereich; die kranialen Grosshirnanteile waren nicht in den pathologischen Prozess miteinbezogen. In den betroffenen Anteilen konnten bereits im Hämatoxylin-Eosin gefärbten Schnitt Pilzhyphen erkannt werden, die im perivaskulären Bereich, in den Gefässwänden und in den Gefässlumina lokalisiert waren. Die weiteren Organe wiesen keine histomorphologischen Veränderungen auf.

In den zur weiteren Charakterisierung der Pilzhyphen durchgeführten Spezialfärbungen (Versilberung nach Grocott, Perjodsäure-Schiff [PAS]-Reaktion) stellten sich diese als breite, plump wirkende, nicht septierte Stäbchen dar. Die Hyphen wiesen selten Verzweigungen auf, und die dünnen Wände der einzelnen Hyphen zeigten keinen parallelen Verlauf zueinander, d.h. morphologische Eigenschaften, die für die Gattung *Mucor* typisch sind (Abb. 2; Rippon, 1982). Auch mittels der Spezialfärbungen waren in den weiteren histologisch untersuchten Organen keine Pilze nachzuweisen. Die Diagnose lautete somit «akute, disseminierte, thromboembolische Enzephalomyelitis» verursacht durch eine Infektion mit *Mucor spp.*

Diskussion

Bei dem beschriebenen Fall konnte die Diagnose «akute disseminierte, thromboembolische Enzephalomyelitis infolge einer Mucormykose» erst post mortem gestellt werden. Die Anamnese, die klinischen Befunde und die Liquoruntersuchung gaben Anhaltspunkte für das Vorliegen einer durch Mikroorganismen hervorgerufenen Enzephalitis, wie sie relativ häufig bei der zentralnervös verlaufenden Listeriose festgestellt werden. Da im Verlauf von Pilzinfektionen auftretende Enzephalitiden beim Rind selten vorkommen, wurde eine solche nur als Differentialdiagnose mitberücksichtigt.

Die beim Rind beobachteten klinischen Symptome sprachen für eine Lokalisation der Läsionen im Grosshirn- und Hirnstammbereich. Das Vorliegen einer Hirnstammenzephalitis infolge einer Listerieninfektion schien möglich, wurde klinisch aber eher in den Hintergrund gerückt, da die typischerweise zu beobachtenden einseitigen Kopfnervenlähmungen fehlten und ein bei Listeriose üblicherweise nicht zu beobachtender Trismus vorlag. Ein Hirnabszess konnte dagegen klinisch nicht ausgeschlossen werden.

Im Blutserum waren die Aktivitäten des Muskelenzyms CK und der ebenfalls in den Muskelzellen vorkommenden ASAT als Folge des Festliegens erhöht. Von den klinischen Laboruntersuchungen war diejenige des Liquors am aufschlussreichsten. Die Liquoruntersuchung mit dem erhöhten Eiweissgehalt und der Pleozytose sprachen deutlich für ein entzündliches Geschehen mit entsprechender Ausprägung im zentralen Nervensystem. Die polymorphkernigen Zellen, die im Liquor eines gesunden Tieres nicht vorkommen, waren für eine Meningoenzephalits typisch (Vandevelde und Spano, 1977; Vandevelde und Fankhauser, 1987; Scott und Penny, 1993; Scott, 1995). Untersuchungen beim Hund haben gezeigt, dass eine Unterscheidung zwischen bakterieller und mykotischer Enzephalitis aufgrund der Zelldifferenzierung des Liquors nicht möglich ist (Vandevelde und Spano, 1977). Da wir diesbezüglich in der Literatur keine Angaben zum Rind gefunden haben, gehen wir davon aus, dass wir dieselbe Interpretation für das Rind übernehmen dürfen. Der direkte Pilznachweis im Liquorausstrich hätte eine ätiologische Diagnose ermöglichen können, aber weder in der Färbung nach Romanovsky noch in der PAS-Färbung waren Pilzhyphen nachweisbar. Dies liesse sich möglicherweise dadurch erklären, dass die Hyphen beim Einbruch in die Blutgefässe und in die Meningen durch Mikrothromben aufgefangen wurden.

In der Literatur sind wenige Angaben vorhanden über durch *Mucorales spp.* verursachte Enzephalitiden beim Rind. 1986 beschrieb Chihaya einen Fall von boviner cerebraler Mucormykose. Nachfolgend beschrieb derselbe Autor 1988 bei einem Kalb eine disseminierte Aspergillose mit Läsionen im zentralen Nervensystem. Die ätiologische Diagnose wurde in beiden Fällen ebenfalls erst post mortem gestellt.

Mucormykosen werden als sekundäre Erkrankungen angesehen (Rolle und Mayr, 1984; Chihaya et al., 1986; Radostits et al., 1994). Zur Mucormykose des Gehirns kommt es meist infolge hämatogener Verschleppung (Cordes et al., 1967; Cordes und Shortridge, 1968). Als mögliche Eintrittspforten für die cerebrale Mucormykose werden die Nasenhöhle, die Lunge und der Verdauungstrakt diskutiert (Chihaya et al., 1986). Ein möglicher Primärherd wurde in unserem Fall nicht gefunden. Zusätzlich konnten keine der am häufigsten prädisponierenden Faktoren wie antimikrobielle Langzeitbehandlungen, systemische Erkrankungen, Immunsuppression und Neoplasien eruiert werden.

Eine mikrobiologische Untersuchung des Gehirns wurde nicht durchgeführt. Die Diagnose einer Mucormykose ist jedoch in durchaus zufriedenstellender Weise am Gewebeschnitt zu erreichen, nicht aber die Idenitifikation der Spezies. Die differentialdiagnostisch wichtige Abgrenzung gegenüber *Aspergillus spp.* und *Candida spp.* geschieht morphologisch aufgrund der unregelmässigen Anordnung der Hyphen, ihrer regellosen, stumpfwinkligen Verzweigungen, der sehr wechselnden Breite und den fehlenden Septen (Gloor et al., 1961).
Die Prognose einer akuten Mucorenzephalitis ist infaust. In der Buiatrik bestehen keine Therapievorschläge. Die Möglichkeit, dass sich chronische mykotische Entzündungen nicht ausbreiten, können nur teilweise verhindert werden. Die praktizierenden Tierärzte sollen mit diesem Fall auf ein spezielles Krankheitsbild aufmerksam gemacht werden, das klinisch nicht von einer bakteriellen Enzephalitis (Listeriose) unterschieden werden kann.

Literatur

Chibaya Y., Matsukawa K., Okada H. (1986): A case of bovine cerebral mucormycosis. Jpn. J. Vet. Sci. 48, 1271–1274.

Chibaya Y., Matsukawa K., Furusawa Y., Hatta Y., Okada H., Arisawa K. (1988): Disseminated aspergillosis with lesions in the central nervous system in a calf. Jpn. J. Vet. Sci. 50, 131–137.

Cordes D.O., Royal W.A., Shortridge E.H. (1967): Systemic mycosis in neonatal calves. N. Z. Vet. J. 15, 143–149.

Cordes D.O., Shortridge E.H. (1968): Systemic phycomycosis and aspergillosis of cattle. N. Z. Vet. J. 16, 65–80.

Cordes D.O., Carter M.E., Di Menna M.E. (1972): Mycotic pneumonia and placentitis caused by *Mortierella wolfii.* Vet. Pathol. 9, 190–201.

Fankhauser R., Keller H., Lanz E., Teuscher E. (1966): Granulomatöse Entzündung von Zwischenwirbelscheiben beim Rind. Morphologisch Mucormykose. Schweiz. Arch. Tierheilk. 108, 699–703.

Gloor F., Löffler A., Scholer H. J. (1961): Mucormykosen. Path. Microbiol. 24, 1043–1064.

Jensen H.E., Olsen S.N., Aalbaek B. (1994): Gastrointestinal aspergillosis and zygomycosis of cattle. Vet. Pathol. 31, 28–36.

König H., Nicolet J., Lindt S., Raaflaub W. (1967): Einige Mucormykosen bei Rind, Schwein, Katze, Reh und Flamingo. Schweiz. Arch. Tierheilk. 109, 260–268.

MacDonald S.M., Corbel M. J. (1981): *Mortierella wolfii* infection in cattle in Britain. Vet. Rec. 109, 419–421.

Neilan M.C., McCausland I.P., Maslen M. (1982): Mycotic pneumonia, placentitis and neonatal encephalitis in dairy cattle caused by *Mortierella wolfii.* Austr. Vet. J. 59, 48–49.

Obshima K., Miura S., Seimiya Y., Chibaya Y. (1976): Pathological studies on mucormycosis of the forestomach and abomasum in ruminants: a report on six cases complicated with candidiasis or pulmonary aspergillosis. Jpn. J. Vet. Sci. 38, 269–280.

Pohlenz J., Ehrensperger F., Breer C. (1973): Spontane Todesfälle infolge Mukormykose des Vormagens beim Rind. Schweiz. Arch. Tierheilk. 115, 161–168.

Radostits O.M., Blood D.C., Gay C.C. (1994): Diseases caused by algae and fungi. In: Veterinary Medicine. A textbook of the diseases of cattle, pigs, goats and horses. O. M. Radostits, D. C. Blood, C. C. Gay, Eds., 1162. Baillière Tindal, London.

Rippon J.W. (1982): Mucormycosis. In: Medical Mycology. The pathogenic Fungi and the pathogenic Actinomycetes. 2th ed., 615–640. W. B. Saunders Company, 1982. Philadelphia.

Rolle M., Mayr A. (1984): Mucormykose. In: Medizinische Mikrobiologie, Infektions- und Seuchenlehre für Tierärzte, Biologen

Un cas d'encéphalite aiguë disséminée, causée par un mucor chez une génisse

Nous décrivons le cas d'une génisse de race brune Suisse, âgée de 2 ans et demi et atteinte d'une encéphalite aiguë disséminée, causée par un mucor. Aussi bien les principaux symptômes cliniques (immobilité, stupeur, perte de la sensibilité au niveau de la tête, énophthalmie et nystagmus bilatéral), que la présence d'un taux élevé de protéines dans le liquide céphalo-rachidien et d'une pléocytose, étaient typiques d'une encéphalite aiguë, telle qu'on peut l'observer lors d'une infection à *Listeria monocytogenes.* L'examen histopathologique révéla cependant une encéphalite aiguë disséminée et thromboembolique, causée par un mucor. Les encéphalites résultant d'une mycose et spécialement celles dues aux *Mucorales spp.* sont très rares chez les bovins adultes. Ce cas devrait rendre le praticien attentif au fait qu'il n'est pas possible de différencier la forme clinique de cette maladie d'une encéphalite due à une infection bactérienne (listeriose).

Un caso di mucormicosi cerebrale in una bovina

Gli autori presentano il caso di una bovina di 2½ anni, razza Bruna Svizzera, colpito da un'encefalite micotica acuta disseminata causata da *Mucorales spp.* I segni clinici e l'analisi del liquido cefalo-rachidiano (aumentata concentrazione proteica e pleocitosi) risultavano tipici di un'encefalite acuta, probabilmente dovuta a listeriosi. L'esame istologico del cervello rivelò la presenza di un'encefalite acuta disseminata da funghi, morfologicamente compatibili con *Mucorales spp.* Il reperto di mucormicosi cerebrale nel bovino è raro, è parso quindi oppurtuno portare i veterinari pratici a conoscenza di questo caso clinicamente indistinguibile da una encefalite batterica da Listeria.

und Agrarwissenschaftler. M. Rolle und A. Mayr, Eds., 950–952, Ferdinand Enke Verlag, Stuttgart.

Scott P.R., Penny C.D. (1993): A field study of meningoencephalitis in calves with particular reference to analysis of cerebrospinal fluid. Vet. Rec. 133, 119–121.

Scott P.R. (1995): The collection and analysis of cerebrospinal fluid as an aid to diagnosis in ruminant neurological disease. Br. vet. J. 151, 603–614.

Vandevelde M., Spano J.S. (1977): Cerebrospinal fluid cytology in canine neurologic disease. Am. J. Vet. Res. 38, 1827–1832.

Vandevelde M., Fankhauser R. (1987): Einführung in die veterinärmedizinische Neurologie. 64–66, Verlag Paul Parey, Berlin.

Dank

Wir danken Herrn Dr. L. Corboz, Institut für Veterinärbakteriologie der Universität Zürich, für die morphologische Pilzidentifizierung.

Korrespondenzadresse: Prof. Dr. U. Braun, Klinik für Wiederkäuer- und Pferdemedizin der Universität Zürich, Winterthurerstrasse 260, CH-8057 Zürich

Manuskripteingang: 17. Mai 1997