Demodikose bei einer Toggenburgerziege

Autor(en): **Brügger, M. / Braun, U.**

Objekttyp: **Article**

Zeitschrift: **Schweizer Archiv für Tierheilkunde SAT : die Fachzeitschrift für Tierärztinnen und Tierärzte = Archives Suisses de Médecine Vétérinaire ASMV : la revue professionnelle des vétérinaires**

Band (Jahr): **142 (2000)**

Heft 11

PDF erstellt am: **26.05.2024**

Persistenter Link: https://doi.org/10.5169/seals-593605

Nutzungsbedingungen

Die ETH-Bibliothek ist Anbieterin der digitalisierten Zeitschriften. Sie besitzt keine Urheberrechte an den Inhalten der Zeitschriften. Die Rechte liegen in der Regel bei den Herausgebern.
Die auf der Plattform e-periodica veröffentlichten Dokumente stehen für nicht-kommerzielle Zwecke in Lehre und Forschung sowie für die private Nutzung frei zur Verfügung. Einzelne Dateien oder Ausdrucke aus diesem Angebot können zusammen mit diesen Nutzungsbedingungen und den korrekten Herkunftsbezeichnungen weitergegeben werden.
Das Veröffentlichen von Bildern in Print- und Online-Publikationen ist nur mit vorheriger Genehmigung der Rechteinhaber erlaubt. Die systematische Speicherung von Teilen des elektronischen Angebots auf anderen Servern bedarf ebenfalls des schriftlichen Einverständnisses der Rechteinhaber.

Haftungsausschluss

Alle Angaben erfolgen ohne Gewähr für Vollständigkeit oder Richtigkeit. Es wird keine Haftung übernommen für Schäden durch die Verwendung von Informationen aus diesem Online-Angebot oder durch das Fehlen von Informationen. Dies gilt auch für Inhalte Dritter, die über dieses Angebot zugänglich sind.

Ein Dienst der *ETH-Bibliothek*
ETH Zürich, Rämistrasse 101, 8092 Zürich, Schweiz, www.library.ethz.ch

http://www.e-periodica.ch

Demodikose bei einer Toggenburgerziege

M. Brügger[1], U. Braun[2]

[1]Tierarztpraxis Dr. Martin Brügger, Schwyz; [2]Klinik für Wiederkäuer- und Pferdemedizin der Universität Zürich

Zusammenfassung

In der vorliegenden Arbeit wird eine 4-jährige Toggenburgerziege beschrieben, die an einer Demodikose erkrankt war. Die Haut der Ziege war mit linsengrossen Knoten übersät, aus denen zähes, gelbliches Sekret ausgedrückt werden konnte. Bei der mikroskopischen Untersuchung des Sekrets konnten zahlreiche Exemplare von *Demodex caprae* nachgewiesen werden. Die Ziege wurde geschoren und 12-mal im Abstand von 5–7 Tagen mit Amitraz (Ectodex®, Hoechst Roussel Vet) in einer Verdünnung von 1:100 gewaschen. Die Behandlung führte zu einer starken Reduktion der Anzahl der Knoten, aber nicht zu einer vollständigen Heilung. Trotz Behandlung kam es zum Auftreten neuer Knoten.

Schlüsselwörter: Demodikose – Ziege – Therapie mit Amitraz

Demodicosis in a Toggenburg goat

This report describes the findings in a four-year-old Toggenburg goat with demodicosis. The skin had multifocal nodules, which were approximately 5 mm in diameter and contained thick yellow exsudate. Microscopic examination of the exsudate revealed numerous *Demodex caprae*. The goat was clipped and treated topically every five to seven days for a total of 12 treatments with a 1:100 dilution of amitraz (Ectodex®, Hoechst Roussel Vet). The treatment resulted in a marked decrease in the number of skin nodules. However, new nodules appeared after treatment was discontinued and complete clinical cure was not achieved.

Key words: demodicosis – goat – treatment with amitraz

Einleitung

Die Demodikose ist eine parasitäre Hauterkrankung, die beim Menschen und bei allen Haustieren (Scott ,1988), aber auch bei Wildtieren wie z.B. dem Bison (Vestweber et al., 1999) auftreten kann und weltweit vorkommt. Bei der Ziege sind aus zahlreichen Ländern Fallberichte erschienen (Cram, 1925; Rohrer, 1935; Euzeby et al., 1984; Fleischer et al., 1996). Aus der Schweiz liegt eine Untersuchung vor, nach der von 523 Ziegen deren 76 Anzeichen von Demodikose in unterschiedlicher Ausprägung zeigten (Mumcuoglu, 1982).

Bei den kleinen Wiederkäuern verläuft die Demodikose meist subklinisch und tritt nur selten als deutliche Dermatose auf. Sie wird bei der Ziege durch *Demodex caprae* verursacht. Diese Milbenart ist 225–250 µm lang und 60–77 µm breit; das Abdomen nimmt etwa die Hälfte der Gesamtlänge ein (Kutzer, 1992). Beim Befall von Ziegen mit *Demodex caprae* bilden sich bis 2 cm grosse Knoten, die kaum Juckreiz auslösen und zu keinem Haarverlust führen. Bevorzugte Stellen sind Kopf, Hals, Flanke und die proximalen Anteile der Gliedmassen (Bostedt und Dedié, 1996). Teilweise kann der Inhalt der Knoten manuell durch die zentrale Öffnung ausgedrückt werden. Man gewinnt dabei eine gelbliche, käsige Masse, die grosse Mengen Demodex-Milben in verschiedensten Wachstumsstadien enthält. Da die klinisch manifeste Form der Demodikose bei uns nur selten beobachtet werden kann, soll im Folgenden eine Ziege mit stark ausgeprägtem Krankheitsbild beschrieben werden.

Vorbericht

Die 4-jährige Toggenburgerziege stammte aus einem Betrieb des Kantons Schwyz mit 10 Ziegen. Alle Ziegen wurden im Frühling und im Herbst regelmässig mit Mebendazol entwurmt. Im Frühjahr 1998 beobachtete der Besitzer das Auftreten einzelner Knoten, die sich zunehmend über den ganzen Körper ausbreiteten. Während des Sommers waren alle Ziegen des Bestandes bei einem anderen Landwirt auf der Alpweide. Dieser stellte das kranke Tier zur Untersuchung vor, da er eine Ansteckung der anderen Ziegen befürchtete.

Klinische und parasitologische Befunde

Das Allgemeinbefinden der Ziege war ungestört, der Nährzustand war schlecht und die tastbaren Lymphknoten waren leicht vergrössert. Die übri-

Abbildung 1: Demodikose bei einer Toggenburgerziege. Die Haut ist durch multiple Knoten verändert.

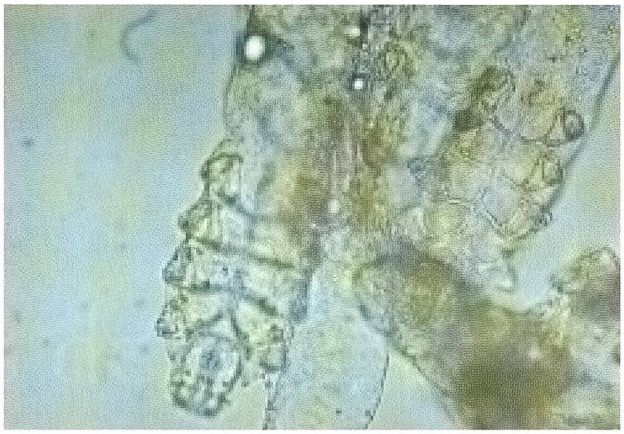

Abbildung 2: Aus einem Knoten stammende Demodex caprae-Milben einer Toggenburgerziege mit Demodikose.

gen Befunde der klinischen Untersuchung waren bis auf die Haut unauffällig. Die Haut der Ziege war mit linsengrossen Knoten übersät (Abb. 1). Verkrustung, Juckreiz und Haarausfall waren nicht vorhanden. Zum Teil konnte zähes, gelbliches Sekret aus den Knoten ausgedrückt werden. Die hämatologische und biochemische Untersuchung einer Blutprobe und die Untersuchung des Pansensaftes waren unauffällig. Die parasitologische Untersuchung einer Kotprobe ergab Kokzidien-Oozysten, Trichostrongyliden-Eier und Protostrongyliden-Larven. Bei der mikroskopischen Untersuchung des aus einem Knoten ausgedrückten Sekrets konnten zahlreiche Exemplare von *Demodex caprae* nachgewiesen werden (Abb. 2).

Diagnose

Aufgrund sämtlicher Befunde wurde die Diagnose Demodikose gestellt. Gleichzeitig bestand ein Befall mit Kokzidien, Trichostrongyliden und Protostrongyliden.

Therapie

Die Ziege wurde mit 12 mg Ivermectin (Ivomec®, MSD AGVET) entwurmt. Die Behandlung der Demodikose wurde mit Amitraz (Ectodex®, Hoechst Roussel Vet) in einer Verdünnung von 1:100 durchgeführt. Dazu wurde das Tier am ganzen Körper und an den Gliedmassen geschoren. Die Schur musste infolge starken Haarwachstums alle 3 Wochen wiederholt werden. Die Waschungen wurden 12-mal im Abstand von 5–7 Tagen durchgeführt. Nach der dritten Waschung erschienen die Knoten erstmals kleiner, begannen zu verkrusten und fielen während der folgenden Waschungen ab. Es blieben 2–3 mm grosse, haarlose, leicht verdickte, pigmentlose Hautbezirke zurück. Nach sechsmaligem Waschen konnte eine Reduktion der Anzahl der Knoten um ca. die Hälfte festgestellt werden. Die nochmalige Durchführung von sechs Waschungen konnte die Zahl der Knoten weiter reduzieren, aber eine Woche nach der letzten Behandlung keine vollständige Heilung bewirken (Abb. 3). Leider kam es trotz Behandlung zum Auftreten neuer Knoten.

Abbildung 3: Zustand nach 12-maligem Waschen mit Amitraz. Die Knoten sind weitgehend verschwunden. Zurückgeblieben sind pigmentlose Flecken.

Diskussion

Nach Angaben verschiedener Autoren kommt die Demodikose bei der Ziege insbesondere in der Schweiz und Frankreich häufig vor (Mumcuoglu, 1982; Euzeby et al., 1984; Bostedt und Dedié, 1996). Bei der praktischen Tätigkeit trifft man diese Krankheit allerdings selten an, weil die Veränderungen in leichtgradigen Fällen wenig auffällig sind und weil das Allgemeinbefinden kaum gestört ist und die Tiere deshalb nicht vorgestellt werden. Die Entstellung der Ziegen und die Notwendigkeit der Abgrenzung gegenüber anderen Hauterkrankungen rechtfertigen aber eine intensivere Ausei-

nandersetzung mit dieser Erkrankung, zumal Radostitis et. al. (1994) bei hochgradig erkrankten Tieren sogar von Todesfällen berichteten. Die wirtschaftliche Bedeutung liegt vor allem in der Ziegenhautverwertung: bei betroffenen Ziegen muss ein hoher Mindererlös bzw. ein Totalausfall in Kauf genommen werden[1]. Die Milchleistung wird dagegen wenig beinflusst (Williams und Williams, 1982). Differentialdiagnostisch muss in erster Linie an eine durch *Staphylococcus aureus* hervorgerufene Pyodermie gedacht werden. Diese Erkrankung kann durch eine bakteriologische Untersuchung zuverlässig diagnostiziert werden.

Die Demodikose führt selten zu systemischen Erscheinungen und bei der Sektion können weder Veränderungen an inneren Organen noch Milben in Lymphknoten oder gesunden Hautbezirken nachgewiesen werden (Williams und Williams, 1982). Andere Untersuchungen haben aber gezeigt, dass sowohl in fetalem Gewebe als auch in den Milchdrüsen, den Genitalien und im Intestinaltrakt adulter Tiere Milben gefunden werden konnten (Venkatesan et al., 1979, Venkatesan, 1980, Williams und Williams, 1982). Demzufolge ist eine intrauterine bzw. eine Übertragung via Milch oder Deckakt ernsthaft in Betracht zu ziehen, aber eine Ansteckung mit Milben durch Kontakt von Tier zu Tier ist ebenfalls möglich (Radostitis et al., 1994). Die in unserem Fall beschriebene Ziege zeigte die für Demodikose typischen Hautveränderungen und Ausbreitungsorte. Es bestanden weder Juckreiz noch Haarverlust.

Bei der Ziege sind nur wenige Arbeiten über die Therapie der Demodikose bekannt. So führte die Behandlung mit Amitraz bei einer Ziege mit 128 Demodex-Knoten nach sieben Waschungen in 10-Tage-Intervallen zu einer Verminderung von Zahl und Grösse der Knoten, nicht aber zu einer vollständigen Abheilung (Fleischer et al., 1996). Eine Beweglichkeit der Milben konnte nicht mehr beobachtet werden. Die Erklärung liegt darin, dass trotz Behandlung unreife Stadien von *Demodex caprae* überleben konnten, vermutlich deshalb, weil die Penetration des Medikamentes in die von fibrösem Gewebe umgebenen Knoten limitiert ist. Dasselbe trifft vermutlich auch für die von uns behandelte Ziege zu, bei der trotz 12-maliger Behandlung nur eine unvollständige Heilung erzielt werden konnte. Alternativ wurde auch über eine erfolgreiche Behandlung mit Rotenone (Cooper's Demodectic Mange Dressing, Wellcome) berichtet (Thomson und Mackenzie, 1982). Dabei wurde diese Substanz bei geringgradig betroffenen Ziegen direkt in die Knoten instilliert, während bei stark betroffenen Tieren eine viermalige Waschung (jeweils ein Viertel des Körpers pro Waschung) in 2-tägigen Abständen durchgeführt wurde. Bei Hunden konnte mit einer täglichen Gabe von Ivermectin in einer Dosis von 0,6 mg/kg per os während einer durchschnittlichen Zeit von 10 Wochen eine Heilungsrate von 85% erreicht werden (Ristic et al., 1995). Bei der Ziege liegen keine Erfahrungen über die Behandlung der Demodikose mit Ivermectin vor.

Eine entscheidende Bedeutung bei der Bekämpfung der Demodikose kommt der Prophylaxe zu, weil die Therapie einer hochgradig erkrankten Ziege meistens unbefriedigend verläuft. Vorbeugende Massnahmen sind: Hygiene im Stall, zugekaufte Tiere vorgängig auf Demodikose untersuchen und stark betroffene Tiere der Schlachtung zuführen. Ein besonderes Augenmerk sollte auf die Nachkommen von infizierten Tieren gelegt werden, da sich diese bereits prä- oder perinatal infizieren können.

[1] Für den Besitzer der einzigen Gerberei in der Schweiz (F. Graber, Huttwil), die Ziegenleder verarbeitet, stellt die Demodikose ein altbekanntes Problem dar. Bis vor ca. 15 Jahren wurden diese Schäden oft gesehen. Danach gingen sie stark zurück. In den letzten 2-3 Jahren stiegen sie wieder an.

Dank

Die Autoren danken Herrn Dr. K. Wolff, Institut für Parasitologie der Universität Zürich, für die fotografische Aufnahme der in Abbildung 2 gezeigten *Demodex caprae*-Milben.

Literatur

Bostedt, H., Dedié, K.: Demodikose. In: Schaf- und Ziegenkrankheiten, Verlag Eugen Ulmer, Stuttgart 1996, 217–218.

Cram, E.B.: Demodectic mange of the goat in the United States. J. Am. Vet. Med. Assoc. 1925, 66, 475–480.

Euzeby, J., Chermette, R., Gevrey, J.: Demodex infestation in goats in France. In: Les maladies de la chèevre, Colloque International, Noirt, France 1984, 573–580.

Fleischer, P., Lukešová, D., Skivánek, M., Hofírek, B., Štursa, I.: First cases of caprine demodectic mange in the Czech republic. Vet. Med-Czech. 1996, 41, 289–293.

Kutzer, E.: Demodikose bei Schaf und Ziege. In: Veterinärmedizinische Parasitologie. Hrsg. J. Boch und R. Supperer, Paul Parey, Berlin und Hamburg 1992, 332.

Mumcuoglu, Y.: Demodex infestation of goats in Switzerland. VI. Intern. Congr. Acarology, Edinburgh 1982, 49.

Radostits, O.M., Blood, D.C. & Gay, C.C.: Demodic mange (Follicular mange). In: Veterinary Medicine. A Textbook of the Diseases of Cattle, Sheep, Pigs, Goats and Horses. Eds. O.M. Radostits, D.C. Blood & C.C. Gay., Baillière Tindall, London 1994, 1304–1305.

Ristic, Z., Medleau, L., Paradis, M., White-Weithers, N.E.: Ivermectin for treatment of generalized demodicosis in dogs. J. Am. Vet. Med. Assoc. 1995, 207 1308–1310.

Rohrer, H.: Demodicosis bei Ziegen. Tierärztl. Rundsch. (1935), 41, 291–293.

Scott, D.W.: Demodectic mange. In: Large Animal Dermatology. W.B. Saunders Company, Philadelphia (1988), 226–230.

Thomson, J.R., Mackenzie, C.P.: Demodectic mange in goats. Vet. Rec. (1982), 111, 185.

Venkatesan, R.A., Nandy, S.C., Krishnan, G.: Occurrence and possible significance of demodectic mites, Demodex caprae, in the internal tissues of fetal and adult Indian goats. J. Am. Leather Chem. Assoc. (1979), 74, 191–197.

Venkatesan, R.A.: Significance on the presence of Demodex caprae in the internal organs of goats. Cheiron (1980), 9, 15–21.

Vestweber, J.G., Ridley, R.K., Nietfeld, J.C., Wilkerson, M.J.: Demodicosis in an American bison. Can. Vet. J. (1999), 40, 417–418.

Williams, J.F., Williams, C.S.F.: Demodicosis in dairy goats. J. Am. Vet. Med. Assoc. 1982, 180, 168–169.

Korrespondenzadresse

Dr. Martin Brügger
Riedstrasse 7
CH-6430 Schwyz

Manuskripteingang: 31. Januar 2000
In vorliegender Form angenommen: 27. Juli 2000

Veterinärmedizinische Instrumente EISENHUT-VET AG

Sandweg 52, CH-4123 Allschwil
Tel. +41 61 307 9000 Fax: +41 61 307 9009
http://www.eisenhut-vet.ch E-Mail: info@eisenhut-vet.ch