Computergesteuerte Auswertung von Cineangiogrammen zur Bestimmung der linksventrikulären Funktion

Autor(en): **Birchler, B. / Hess, O. M. / Niederer, P.**

Objekttyp: **Article**

Zeitschrift: **Bulletin des Schweizerischen Elektrotechnischen Vereins, des Verbandes Schweizerischer Elektrizitätsunternehmen = Bulletin de l'Association Suisse des Electriciens, de l'Association des Entreprises électriques suisses**

Band (Jahr): **75 (1984)**

Heft 15

PDF erstellt am: **24.05.2024**

Persistenter Link: https://doi.org/10.5169/seals-904432

Nutzungsbedingungen

Die ETH-Bibliothek ist Anbieterin der digitalisierten Zeitschriften. Sie besitzt keine Urheberrechte an den Inhalten der Zeitschriften. Die Rechte liegen in der Regel bei den Herausgebern.
Die auf der Plattform e-periodica veröffentlichten Dokumente stehen für nicht-kommerzielle Zwecke in Lehre und Forschung sowie für die private Nutzung frei zur Verfügung. Einzelne Dateien oder Ausdrucke aus diesem Angebot können zusammen mit diesen Nutzungsbedingungen und den korrekten Herkunftsbezeichnungen weitergegeben werden.
Das Veröffentlichen von Bildern in Print- und Online-Publikationen ist nur mit vorheriger Genehmigung der Rechteinhaber erlaubt. Die systematische Speicherung von Teilen des elektronischen Angebots auf anderen Servern bedarf ebenfalls des schriftlichen Einverständnisses der Rechteinhaber.

Haftungsausschluss

Alle Angaben erfolgen ohne Gewähr für Vollständigkeit oder Richtigkeit. Es wird keine Haftung übernommen für Schäden durch die Verwendung von Informationen aus diesem Online-Angebot oder durch das Fehlen von Informationen. Dies gilt auch für Inhalte Dritter, die über dieses Angebot zugänglich sind.

Ein Dienst der *ETH-Bibliothek*
ETH Zürich, Rämistrasse 101, 8092 Zürich, Schweiz, www.library.ethz.ch

http://www.e-periodica.ch

Computergesteuerte Auswertung von Cineangiogrammen zur Bestimmung der linksventrikulären Funktion

B. Birchler, O.M. Hess, P. Niederer, Y. Lehareinger, H.P. Krayenbühl, M. Anliker

Die intravenöse, digitale Subtraktionsangiographie (DSA) hat sich als geeignetes Mittel zur wenig invasiven Abklärung von verschiedenen Herzerkrankungen erwiesen. Die folgende Studie beschreibt die digitale Anlage und die Auswertealgorithmen für die Anwendung der DSA zur Bestimmung der linksventrikulären (LV-) Funktion bei Patienten mit koronarer Herzkrankheit in Ruhe und unter fahrradergometrischer Belastung. LV-Angiogramme wurden auf Cinefilm aufgenommen und anschliessend digitalisiert. Der schwache Kontrast der intravenösen Bilder wurde durch Bildsubtraktion verbessert. Da eine genaue Bestimmung der Ventrikelkonturen unter Belastung wegen starken Bewegungsartefakten oft schwierig ist, wurden zwei verschiedene Subtraktionsverfahren erprobt: Die übliche Maskensubtraktion (MMS) und die Time Interval Differentiation (TID) in Kombination mit MMS (TID+MMS), welche die Information beider Subtraktionsbilder zur besseren Konturierung verwendet.
Die LV-Funktion wurde zuerst mittels direkter LV-Angiographie und 15 min später durch DSA bestimmt. Die Daten wurden mit linearer Regression verglichen. Die MMS-Methode zeigt eine gute Übereinstimmung der LV-volumetrischen Daten nicht nur in Ruhe, sondern auch unter Belastung. Es zeigte sich, dass die Abweichungen zwischen der MMS-Methode und der TID+MMS-Methode statistisch nicht signifikant sind, weil sich die Fehler noch innerhalb der Grundgenauigkeit der angiographischen Volumenbestimmung bewegen. In Einzelfällen konnte jedoch mit dem TID+MMS-Verfahren eine sichere und eindeutige Konturbestimmung vorgenommen werden, welche der MMS-Methode deutlich überlegen ist.

Le résumé français se trouve à la fin de l'article.

Adresse der Autoren
B. Birchler, P. Niederer, Y. Lehareinger, M. Anliker, Institut für Biomedizinische Technik der Universität und der ETH, 8044 Zürich,
O.M. Hess, H.P. Krayenbühl, Dept. für Innere Medizin, Kardiologie, Universitätsspital, 8091 Zürich.

1. Einleitung

Zur Darstellung von Blutgefässen oder der Herzkammern müssen die interessierenden Gefässabschnitte mit einem Röntgenkontrastmittel gefüllt werden, um einen genügenden Bildkontrast zu erhalten. Falls es sich beim darzustellenden Gefäss um die linke Herzkammer oder eine Arterie handelt, muss ein arterieller Katheter eingeführt werden, was mit einem gewissen Risiko und mit Aufwand verbunden ist. Bei solchen sogenannten Angiogrammen lässt sich der Bildkontrast durch Bildsubtraktion stark verbessern, so dass in vielen Fällen eine intravenöse anstelle der konventionellen intrakardialen oder intraarteriellen Kontrastmittelinjektion genügt [1; 2], obwohl dabei das Kontrastmittel durch die Lungenpassage stark verdünnt wird. Damit ist eine praktisch risikolose und für den Patienten angenehmere Untersuchung möglich, die ambulant durchgeführt werden kann.

Um die Methode der sogenannten Subtraktionsangiographie in der Klinik zu untersuchen, wurde eine computergesteuerte Anlage zur Digitalisierung und Verarbeitung von konventionellen Röntgenfilmen aufgebaut. Im Gegensatz zu den heute erhältlichen teuren digitalen Video-Angiographiegeräten wird der Film als hochauflösender, leicht archivierbarer Datenträger verwendet.

Durch die Bildsubtraktion wird die Hintergrundinformation, die im Idealfall auf allen Bildern identisch ist, unterdrückt. Falls nun ein Bild, welches vor der Injektion des Kontrastmittels aufgenommen wurde (Maske), von einem Bild während der Füllphase (Füllbild) subtrahiert wird, ist im Subtraktionsbild nur die Information des mit Kontrastmittel gefüllten Gefässes sichtbar. Um brauchbare Resultate zu erreichen, muss der Patient während der Zeitspanne zwischen der Maskenaufnahme und der Füllbildaufnahme immobil bleiben. Bei peripheren Gefässen kann dies durch mechanische Fixation des entsprechenden Körperteils erreicht werden. Bei Herzangiogrammen muss die Atmung während der gesamten Durchlaufphase des Kontrastmittels (etwa 10 bis 15 s) angehalten werden, weil andernfalls durch die räumliche Ausdehnung des Thorax nichtlineare Bildartefakte induziert werden, die auch durch Nachverarbeitung kaum eliminiert werden können.

Verschiedene Autoren haben über die Anwendung der intravenösen, digitalen Subtraktionsangiographie in der Kardiologie berichtet [3...10] und die Brauchbarkeit der Methode zur Bestimmung der LV-Volumina bestätigt. Die bisherigen Arbeiten beschränkten sich jedoch auf Untersuchungen von Patienten in Ruhe, wo die Unterdrückung der Respiration nur in Einzelfällen Probleme verursacht. Häufig werden Patienten unter ergometrischer Belastung untersucht, weil Wandbewegungsstörungen sich gerade bei Patienten mit koronarer Herzkrankheit erst unter körperlicher Arbeit manifestieren. Unter diesen Bedingungen fällt es den Patienten oft schwer, die Atmung während der gesamten Aufnahmedauer zu unterdrükken. Es ist deshalb von grossem Interesse, die intravenöse Subtraktionsangiographie auch für diesen Fall zu validieren.

In der folgenden Studie werden die globalen Funktionsparameter des linken Ventrikels (enddiastolisches Volumen [EDV], endsystolisches Volumen [ESV] und Ejektionsfraktion [EF]) sowohl durch konventionelle, linksventrikuläre Angiographie (LVA) als auch mittels intravenöser (Vena cava superior), digitaler Subtraktionsangiographie (DSA) berechnet. Dabei dient die LVA als Referenzmethode.

Es wurden zwei Patientenkollektive untersucht; das erste in Ruhe (n = 20)

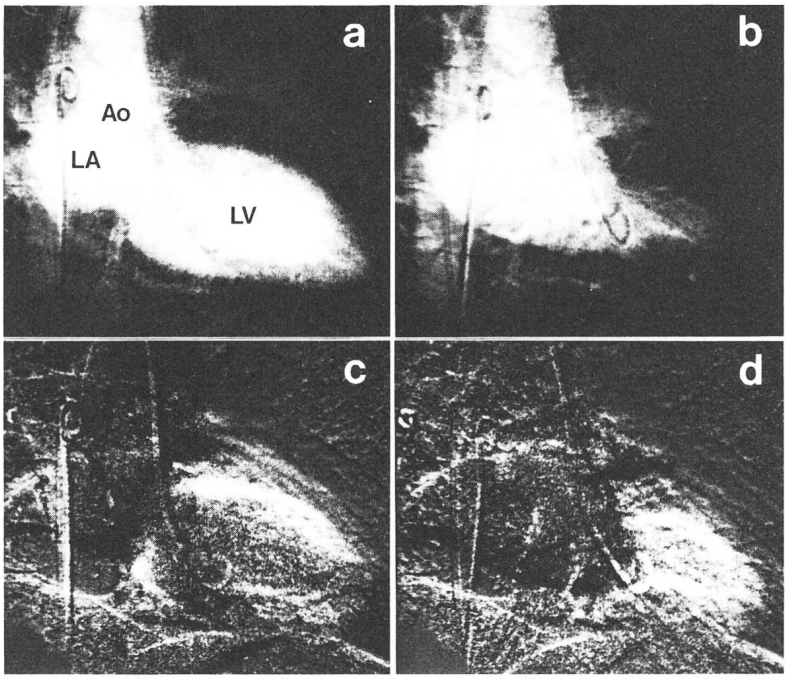

Fig. 1 Linksventrikuläres (LV)-Subtraktionsangiogramm eines Patienten unter Belastung
Die Injektion des Kontrastmittels erfolgte intravenös. Im Ventrikel befindet sich noch der Katheter der vorausgegangenen LV-Angiographie.
Enddiastolischer Ventrikel (a) und endsystolischer Ventrikel (b) nach Maskensubtraktion (MMS-Modus). Enddiastolische Kontur (c) und endsystolische Kontur nach TID-Subtraktion (d).
Die Abgrenzung zum linken Atrium LA und zur Aorta Ao sind beim TID-Modus besser sichtbar als im MMS-Modus.

und das zweite unter ergometrischer Belastung (n = 10). Für das Kollektiv unter Belastung werden zwei Auswertealgorithmen verwendet: die Mask-Mode-Subtraction (MMS) [1; 4; 7] und die Time-Interval-Differentiation (TID) [4; 7] in Kombination mit der MMS-Methode (TID+MMS), welche die Vorteile der zwei verschiedenen Subtraktionsmodi kombiniert.

2. Bildsubtraktion

Bei einer Bildsubtraktion wird grundsätzlich ein Maskenbild (M) von einem Füllbild (F) subtrahiert. Man unterscheidet je nach Wahl dieser beiden Bilder verschiedene Modi [1; 4; 7]. In der vorliegenden Studie wurde die in der Einleitung erwähnte Mask-Mode-Subtraktion (MMS) und die Time-Interval-Differentiation (TID) angewendet, die nachfolgend erläutert werden (Fig. 1).

2.1 Mask-Mode-Subtraktion (MMS)

Die MMS erfolgt durch Subtraktion eines Maskenbildes, das entweder vor der Injektion des Kontrastmittels oder nach dessen Durchlauf durch das interessierende Organ aufgenommen wurde. Dadurch kann der Kontrast im Subtraktionsbild soweit gesteigert werden, dass die visuelle und numerische Auswertung der intravenösen Angiogramme auf gleiche Weise erfolgen kann wie bei der direkten LV-Injektion (Fig. 2).

Die erste Zeile in Figur 2 zeigt qualitativ den Zeitpunkt und die Dauer der Kontrastmittelinjektion in die Vena cava superior. Einige Zeit später erscheint (2. Zeile) das Kontrastmittel im linken Ventrikel (LV) und wird langsam wieder ausgewaschen. Durch die Lungenpassage wird die Kontrastmittelwolke in die Länge gezogen und ergibt weniger Kontrast. Das Füllbild (F) und die Masken (M1, M2) müssen mit dem EKG synchronisiert werden,

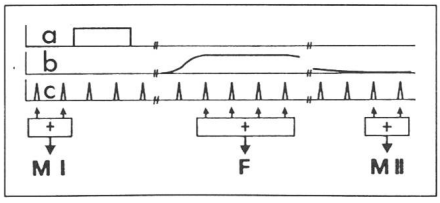

Fig. 2 Schema MMS-Methode (Mask Mode Subtraction)
a Kontrastmittelinjektion
b Kontrastmittelkonzentration im linken Ventrikel
c Elektrokardiogramm
M I, M II Masken
F Füllbild

damit man die enddiastolische und endsystolische Kontur exakt bestimmen kann. Die Zeit vom Beginn der Injektion bis nach der LV-Passage des Kontrastmittels dauert etwa 10 bis 15 s. Wegen dieser relativ langen Zeit, während der die Atmung unterdrückt werden muss, weisen die Subtraktionsbilder häufig Artefakte auf. Die Maske kann vor der Injektion (M1) oder nach der LV-Passage (M2) digitalisiert werden. Man hat damit einen gewissen Spielraum, Atemartefakte zu eliminieren. Normalerweise werden mehrere Bilder aus aufeinanderfolgenden Herzzyklen gemittelt, um das Bildrauschen (Quantenrauschen des Strahlenbildes und Kamerarauschen) abzuschwächen. In den vorliegenden Auswertungen wurden jeweils bis zu vier Bilder gemittelt, was einer Verdoppelung des Rauschabstandes entspricht.

Ein weiteres Problem liegt in der Überlagerung des linken Atriums mit der Aortenwurzel (Fig. 1), da dieses bei der intravenösen Angiographie ebenfalls mit Kontrastmittel gefüllt ist und damit eine genaue Lokalisation der Mitral- und Aortenklappe in der endsystolischen Phase erschwert.

2.2 TID-Algorithmus

Der Unterschied zur MMS-Methode besteht darin, dass die zeitliche Differenz zwischen Maske und Füllbild sehr kurz gewählt wird (20 bis 80 ms). Dadurch erreicht man eine gute Unterdrückung der langsamen Atembewegung, währenddem die schnelle Myokardbewegung einen guten Kontrast ergibt. Die enddiastolische und die endsystolische Phase werden wiederum mit Hilfe des EKG bestimmt. In den meisten Fällen können die Aortenwurzel und die Mitralklappe im TID-Verfahren besser als im MMS-Modus lokalisiert werden, jedoch bewirken lokale Hypokinesien der LV-Wand, dass an den entsprechenden Stellen wenig oder gar kein Kontrast vorhanden ist. Das Bildrauschen tritt im TID-Bild störender auf als bei der MMS-Methode, da eine Bildmittelung die Sensitivität gegenüber Bewegungsartefakten erhöhen würde und somit wegfällt.

3. Digitale Verarbeitung

Die Angiogramme werden auf einer konventionellen Röntgenanlage mittels Bildverstärker auf 35-mm-Cinefilm mit 50 Bildern pro Sekunde aufgezeichnet. Für die folgenden Auswertungen wurde die rechtsschräge (30°-

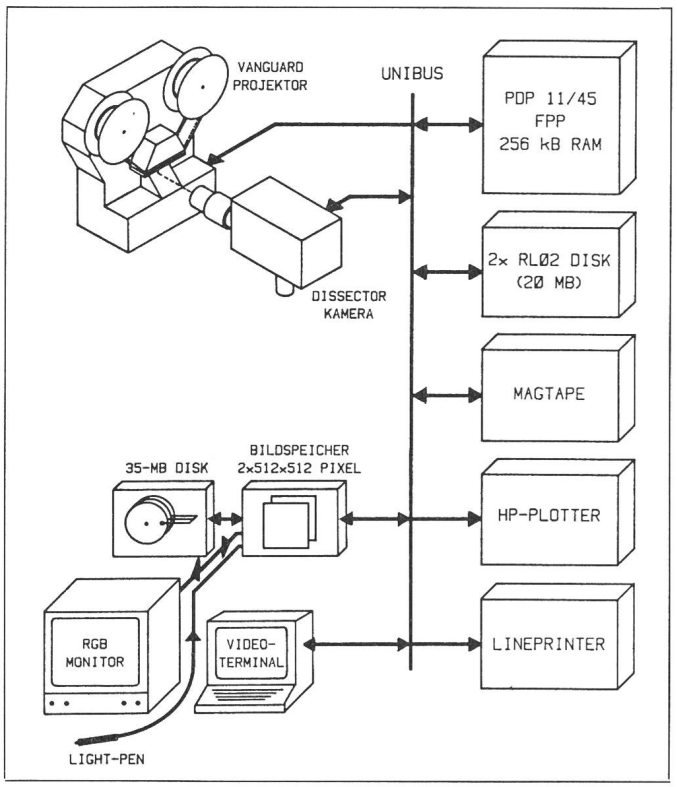

Fig. 3
Aufbau der Anlage

RAO-)Projektion verwendet. Die Steuerung der Anlage sowie die Bildverarbeitung wird mit Hilfe eines PDP-11/45 bewältigt (Fig. 3). Neben der üblichen Standardperipherie ist ein Floating-Point-Processor eingebaut. Die 35-mm-Filme werden in einen Projektor mit Einzelbildschaltung eingespannt und von einer Bildzerlegerkamera abgetastet. Damit dieser Vorgang vollautomatisch ablaufen kann, ist der Projektor mit einer digitalen Steuerung ergänzt worden, so dass auch der Bildtransport vom PDP-11 gesteuert werden kann.

Ebenfalls am Rechnerbus angeschlossen ist ein Bildspeicher mit zwei Speicherebenen zu 512×512 Bildpunkten. Über einen hochauflösenden Farbmonitor können die Bilder schwarzweiss oder farbig codiert ausgegeben werden. Um die grosse Bilddatenmenge zu speichern, ist ein 35-Mbyte-Plattenspeicher, auf dem 64 Bilder abgespeichert werden können, mit dem Bildspeicher verbunden. Für die Kommunikation mit dem Rechner steht das Video-Terminal sowie ein Lichtgriffel zur Verfügung.

3.1 Filmdigitalisierung

Die Filmdigitalisierung erfolgt automatisch mit Hilfe eines Projektors mit Einzelbildschaltung (Vanguard M-35), der durch eine digitale Steuerung ergänzt wurde, und einer Dissector-Kamera (EMR Photoelectric-Schlumberger, ODD 658A). Diese Kamera gewährleistet durch ihren Adressierbereich von 4096×4096 Bildpunkten und einer gemessenen Grenzauflösung von 1800 TV-Linien (inkl. 200-mm-Micro-Nikkor-Objektiv), dass die Filme mit hoher Auflösung abgetastet werden können. Die Adressierung der Bildpunkte erfolgt beliebig (random access), in digitalen x,y-Koordinaten, was die Ansteuerung durch den Computer sehr vereinfacht. Die Bildpunkte werden mit 12-bit-Genauigkeit in der Kamera digitalisiert, so dass nur digitale Daten transferiert werden müssen.

3.2 Bildspeicher

Der am Institut entwickelte Bildspeicher ist in Fig. 4 dargestellt. Er weist zwei Speichermatrizen von je 512×512 Bildpunkten auf (Buffer I, Buffer II), die jeweils mehrere Funktionen aufweisen. Die Wortlänge von 16 bit für Buffer I erlaubt es, bis zu 16 Bilder von 12-bit-Tiefe (4096 Graustufen) zu addieren. Mit einem Transfer durch die entsprechend programmierte ALUT (Arithmetic Look-Up-Table, Transferzeit = 260 ms) kann das aufsummierte Bild wieder auf 12 bit reduziert werden. Die ALUT gestattet eine einfache und schnelle nichtlineare Transformation eines Bildes. So ist es, wegen der exponentiellen Absorption von Röntgenstrahlen im Gewebe, für die DSA vorteilhaft, wenn die Bilder vor der Subtraktion logarithmiert werden. In [11] wird gezeigt, dass auf diese Weise die Hintergrundinformation durch Subtraktion theoretisch vollständig unterdrückt wird, unter der einschränkenden Bedingung, dass es sich bei der verwendeten Röntgenstrahlung um monochromatische Strahlung handelt. Durch einmaliges Laden der ALUT mit einer logarithmischen Kennlinie können beliebig viele Bilder durch einen Transfer von Buffer I nach Buffer II logarithmiert werden. Die an Buffer I angeschlossene Winchester-Disk (Micropolis D-1223) erlaubt die Abspeicherung von 64 Bildern.

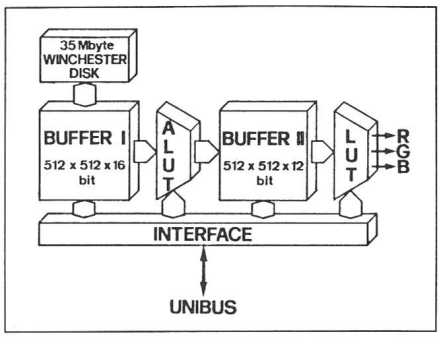

Fig. 4 Blockschema des Bildspeichers

Die Darstellung der Daten aus Buffer II erfolgt auf einem 50-MHz-Farbmonitor (Mitsubishi C6912E) mit 50 Hz ohne Zeilensprung, was ein flimmerfreies Bild ergibt. Durch Programmierung der LUT (Look-Up-Table) kann das Bild für die Visualisierung transformiert werden, z.B. durch nichtlineare Kontrastkennlinien oder Falschfarbencodierung.

3.3 Numerische Auswertung

Zur Bestimmung der Ventrikelvolumina und der Ejektionsfraktion muss die Ventrikelkontur bestimmt werden. Wegen der häufig ungenügenden Bildqualität eignen sich automatische Algorithmen zur Konturdetektion wenig, weshalb die Kontur besser vom Auswerter eingegeben wird. Dies geschieht direkt auf dem Monitor mit Hilfe eines Lichtgriffels und eines Cursors. Dazu verlangt das Auswerteprogramm in einem interaktiven Prozess die Eingabe von charakteristischen Konturpunkten, die dann mit einer kubischen Spline-Funktion verbunden werden. Durch Hinzufügen von weiteren Punkten kann der Auswerter die LV-Kontur beliebig genau annähern; ausserdem erhält sie durch die Spline-

Funktion eine glatte Form. Es hat sich gezeigt, dass 15 bis 20 solche Stützstellen genügen, um die Kontur zu beschreiben.

Diese Art der Datenreduktion gestattet eine Verbesserung der Filmauswertung, indem sich im hier beschriebenen Verfahren die Kontur nicht nur an einem MMS-Bild oder TID-Bild ermitteln lässt, sondern beide Bilder für die Konturbestimmung verwendet werden können (TID+MMS-Methode). Dazu bestimmt der Auswerter in einem ersten Schritt eine beliebige Anzahl Stützstellen im TID-Bild, deren Koordinaten in einer Matrix abgespeichert werden. Im nächsten Schritt werden diese Punkte ins MMS-Bild projiziert und soweit ergänzt, bis die interpolierte Kurve die Ventrikelkontur bestmöglich beschreibt. Auf diese Weise werden die Vorteile der beiden Methoden kombiniert.

Nach der Eingabe der endiastolischen und ensystolischen Konturen des linken Ventrikels berechnet das Programm die entsprechenden Kammervolumina mit Hilfe der Area-Length-Methode [12]. Diese approximiert den linken Ventrikel durch ein Rotationsellipsoid, dessen Schnittellipse flächengleich zur Ventrikelprojektion gewählt wird und deren lange Achse der Distanz vom Berührungspunkt der Aortenklappe mit der Mitralklappe zum Apex des linken Ventrikels entspricht.

4. Angiographische Untersuchung

Insgesamt wurden 33 Patienten, 31 Männer und 2 Frauen im Alter von 27 bis 65 Jahren, untersucht. Davon litten 29 unter einer koronaren Herzkrankheit und 4 wiesen einen normalen kardiovaskulären Befund auf. Von den 33 Patienten konnten 30 ausgewertet werden. Bei einem Patienten traten während der LVA starke Rhythmusstörungen (Extrasystolen) auf, so dass kein zuverlässiger Vergleich möglich war. Zwei Patienten konnten den Atem während der Untersuchung nicht genügend anhalten, so dass die MMS keine Auswertung zuliess. Schliesslich konnten 20 Patienten in Ruhe (Kollektiv P1) und 10 Patienten unter körperlicher Belastung (Kollektiv P2) ausgewertet werden. Bei der Gruppe P1 erfolgte die angiographische Untersuchung in Ruhe, und zwar zuerst auf konventionelle Weise mit Injektion in den linken Ventrikel (45 ml Urographin 76% mit 15 ml/s flow, Puls = 68/min), worauf nach 15 min eine zweite intravenöse Injektion in die Vena cava superior (45 ml Urographin 76% mit 15 ml/s flow, Puls = 68/min) vorgenommen wurde. Der Untersuchungsablauf bei der Gruppe P2 war derselbe, indem wiederum zuerst die direkte LV-Angiographie und 15 min später die intravenöse Angiographie erfolgte. Jedoch erbrachten die Patienten unmittelbar vor den Untersuchungen eine körperliche Leistung auf dem Fahrradergometer (im Mittel 64 W während 2 min, Puls bei LVA = 94/min, Puls bei DSA = 100/min). Es wurden jeweils 60 ml Urographin mit 17 ml/s injiziert.

Gleichzeitig mit der Filmaufnahme registrierte ein Schreiber die EKG-Kurve mit den Bildsynchronisationspulsen, so dass für die Auswertung eine genaue EKG-Triggerung des Herzzyklus möglich war. Die Filmaufzeichnung begann jeweils etwa einen Herzzyklus vor Beginn der Injektion und stoppte nach Durchlauf des Kontrastmittels durch den linken Ventrikel. Während dieser Zeit wurden die Patienten aufgefordert, den Atem anzuhalten, um bei der Bildsubtraktion die störenden Bewegungsartefakte minimal zu halten.

Am Ende der Untersuchung wurde für die quantitative Auswertung eine Metallkugel mit bekanntem Durchmesser (6 cm) bei gleicher Einstellung des Bildverstärkers aufgezeichnet.

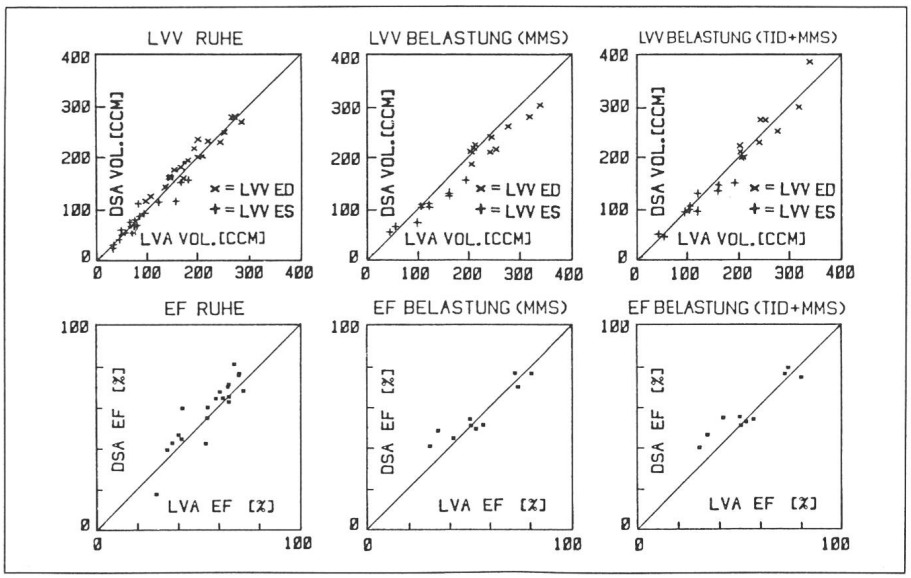

Fig. 5 xy-Darstellung der Daten für die lineare Regression

LVA linksventrikuläre Angiographie
DSA intravenöse Subtraktionsangiographie
LVV ED enddiastolisches, linksventrikuläres Volumen
SVV ES endsystolisches, linksventrikuläres Volumen
EF Ejektionsfraktion

5. Resultate

Die intravenösen Bilder für das Kollektiv in Ruhe (P1) wurden nur mittels der MMS-Methode ausgewertet, diejenigen des Kollektivs unter Belastung (P2) mit der MMS-Methode und der TID+MMS-Methode. Die Genauigkeit der intravenösen Angiographie ergab sich aus einem Vergleich mit der direkten linksventrikulären Angiographie (lineare Regression). Dazu wurden die LVA-Bilder ebenfalls durch Subtraktion qualitativ verbessert, um eine möglichst gute Referenz zu haben. Die berechneten Daten zeigt Figur 5, und die statistischen Auswertungen sind in Tabelle I zusammengefasst. Die Korrelation der entsprechenden Daten ist in allen Fällen gut ($r > 0{,}9$, $p < 0{,}001$). Der Zusammenhang von *DSA* und *LVA* ist durch lineare Regression gegeben: $DSA = a \cdot LVA + b$, wobei $b = 0$. Das Mass für die Genauigkeit der verschiedenen Methoden bilden der Regressionskoeffizient a, der die systematischen Fehler beschreibt (siehe unten), sowie die Standardabweichung SM (in % des Mittelwertes) der Datenpunkte von der Regressionsgeraden. In allen Fällen kann das enddiastolische Volumen mit kleinerem Fehler ($SM < 10\%$) bestimmt werden als das endsystolische Volumen ($SM > 12\%$), weil der linke Ventrikel am Ende der Diastole sein grösstes Volumen aufweist und somit den be-

Vergleich von intravenöser, digitaler Angiographie und linksventrikulärer Angiographie mittels linearer Regression Tabelle I

		Ruhe MMS-Methode $n = 20$	Belastung MMS-Methode $n = 10$	Belastung TID+MMS-Methode $n = 10$
LVV ED	r	.97	.92	.91
	p	<.001	<.001	<.001
	a	1.04	.93	1.02
	SM (%)	8	7	10
LVV ES	r	.95	.96	.95
	p	<.001	<.001	<.001
	a	.96	.88	.93
	SM (%)	16	12	13
EF	r	.90	.93	.94
	p	<.001	<.001	<.001
	a	1.05	1.03	1.06
	SM (%)	13	13	13

Publizierte Daten von Patientenkollektiven in Ruhe für die MMS-Methode Tabelle II

	Literatur	LVV ED		LVV ES		EF	
		n	r	n	r	n	r
Lauber et al.	(5)	20	.96*)				
Norris et al.	(11)	26	.88	26	.89	26	.81
Tobis et al.	(3)	27	.82	27	.93	27	.96
Felix et al.	(12)	46	.98	46	.93	46	.94
Kronenberg et al.	(13)	18	.91*)			9	.89
Nichols et al.	(6)	28	.97	28	.97	28	.97
eigene Daten		20	.97	20	.95	20	.90

Wegen teilweise fehlender Angaben über die Standardabweichungen sind nur die Korrelationskoeffizienten aufgeführt. *) Das LVV ED und das LVV ES sind in einem Datenkollektiv zusammengefasst.

LVV ED enddiastolisches, linksventrikuläres Volumen
LVV ES endsystolisches, linksventrikuläres Volumen
EF Ejektionsfraktion
r Korrelationskoeffizient
a Regressionskoeffizient ($DSA = a \cdot LVA$)
SM Mittlerer Fehler in % des Mittelwertes von *LVA*
n Anzahl Patienten
p Wahrscheinlichkeit, dass Daten nicht korreliert sind

sten Kontrast ergibt. Für die Ejektionsfraktion ergeben alle drei Regressionen praktisch identische Werte (Tab. I), weil sich die systematischen Fehler der Volumenbestimmung kompensieren.

6. Diskussion

Bildqualität: Die durch die Bildsubtraktion und anschliessende Kontrastverstärkung erreichbare Bildqualität bei intravenöser Kontrastmittelinjektion erreicht in vielen Fällen ein ähnlich hohes Niveau wie bei der direkten LV-Cineangiographie. In einigen Fällen war die Qualität sogar besser, weil die gute Durchmischung des Kontrastmittels mit dem Blut in der Lunge eine absolut homogene Füllung des linken Ventrikels bewirkt, was bei der direkten LV-Angiographie durch das einströmende Frischblut während der diastolischen Phase nicht immer gewährleistet ist.

Es zeigte sich, dass die notwendige Unterdrückung der Atmung während der Aufnahme für die Patienten in Ruhe meist unproblematisch ist, insbesondere wenn in kritischen Fällen die Möglichkeit der Maskenwahl nach dem Kontrastmitteldurchlauf genützt wird. Bei den Patienten unter Belastung zeigten sich jedoch vermehrt Atmungsartefakte, die sich auch mit verschiedenen Masken nicht vollständig eliminieren lassen. Diese Fehler können mittels Computerverarbeitung kaum korrigiert werden, da bei vertretbarem Aufwand höchstens eine Translation und eine Rotation der Maske in Frage kommt, wodurch aber die nichtlinearen Bildfehler nicht beseitigt werden können. Aus diesem Grund wurde für das Kollektiv P2 zusätzlich ein TID-Bild berechnet. In vielen Fällen ist es möglich, die enddiastolische Kontur anhand des TID-Bildes vollständig zu bestimmen, falls keine Akinesien vorhanden sind. Nur in Einzelfällen ist jedoch die gesamte endsystolische Kontur mit TID zuverlässig identifizierbar, da die Ventrikelexpansion nicht in allen Regionen gleich schnell und gleichzeitig erfolgt, so dass stellenweise wenig Kontrast erkennbar ist, währenddem an anderen Stellen die innenliegende endsystolische Kontur durch die starke Expansion nicht mehr festgelegt werden kann. Aus diesem Grund ergab der TID-Modus nur kombiniert mit dem MMS-Algorithmus zuverlässige Resultate.

Beeinträchtigt wird die Bildqualität nicht nur durch Atemartefakte, sondern auch durch die angefärbten Lungengefässe. Diese sind meist während der Kontrastmittelpassage durch den linken Ventrikel noch sichtbar und erscheinen so ebenfalls auf dem Subtraktionsbild. Besonders im inferioren Bereich wird dadurch die Identifizierung der Ventrikelkontur erschwert, vor allem im kontrastschwachen endsystolischen Bild.

Auswertung: Die statistischen Resultate in Tabelle I zeigen, dass die Volumenbestimmung durch DSA keine signifikanten Abweichungen von den mittels direkter Angiographie bestimmten Werten ergibt. Dies gilt insbesondere auch für die Patienten unter Belastung, die mit der MMS-Methode ausgewertet wurden, obwohl sich hier die Auswertung, bedingt durch Atemartefakte, schwieriger gestaltete (Fig. 6). Hierzu ist anzufügen, dass der Auswerter ein erfahrener Kardiologe war, der auf Grund seiner Routine unklare Konturen richtig interpretieren konnte.

In Tabelle II sind publizierte Daten anderer Autoren für den Vergleich der direkten linksventrikulären Angiographie mit der intravenösen digitalen Angiographie (MMS-Methode) bei Patientenkollektiven in Ruhe zusammengefasst. Bei allen Autoren waren ähnlich gute Resultate in Ruhe erzielt worden; vergleichbare Studien unter *Belastung* sind in der Literatur bisher nicht publiziert worden.

7. Schlussfolgerungen

1. Mit Hilfe der einfachen MMS-Methode kann die globale linksventri-

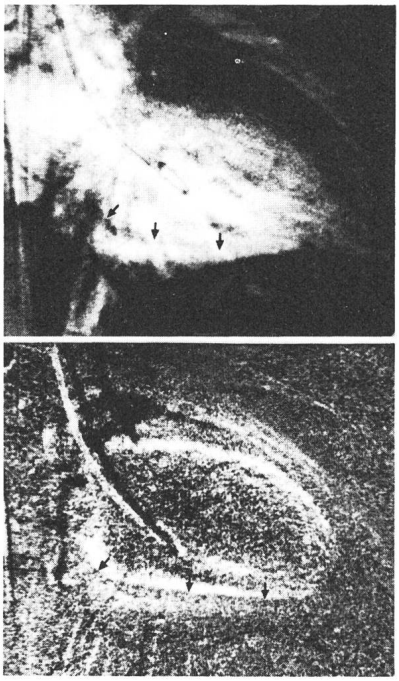

Fig. 6 Beispiel für TID+MMS-Methode

Angiographie	Röntgenologische Darstellung von Blutgefässen nach Injektion eines Kontrastmittels
linker Ventrikel (LV)	linke Herzkammer
koronar	die Herzkranzgefässe betreffend
invasive Methode	Untersuchungsmethode, die die natürlichen Grenzen des Körpers verletzt
Bewegungsartefakte	Durch Patientenbewegung verursachte Bildstörungen im Subtraktionsbild
intrakardial	ins Herz
intraarteriell	in die Arterie
intravenös	in die Vene
enddiastolisch	am Ende der Füllungsphase des Herzens (grösstes Herzvolumen)
endsystolisch	am Ende der Auswurfphase des Herzens (kleinstes Herzvolumen)
Ejektion	Auswurf
Myokard	Herzmuskel
Hypokinesie	verminderte Bewegungen eines Organs
30°-RAO-Projektion	Standardisierte Röntgenprojektion mit 30°-Abweichung von der Sagittalebene
Mitralklappe	Segelklappe zwischen linkem Vorhof und linkem Ventrikel

kuläre Funktion für Patienten in Ruhe durch intravenöse Injektion des Kontrastmittels mit guter Genauigkeit erfasst werden. Die Fehler liegen dabei im Bereich der Grundgenauigkeit der angiographischen Volumenbestimmung [12; 13].

2. Die gleiche Aussage gilt für Patienten unter ergometrischer Belastung bis durchschnittlich 64 W. Obwohl Bewegungsartefakte häufiger auftreten als bei den Patienten in Ruhe, sind die statistischen Unterschiede nicht signifikant.

3. Statistisch lässt sich mit der TID+MMS-Methode keine signifikante Verbesserung gegenüber der MMS-Methode erzielen. Die Auswerter stellen aber subjektiv mit der TID+MMS-Methode eine Erleichterung der Konturbestimmung fest. Daraus resultiert eine weniger anstrengende und auch für weniger erfahrene Auswerter geeignete Auswertung.

Figur 6 zeigt einen Einzelfall, wo durch das TID-Bild die Mehrdeutigkeit im MMS-Bild (oben) geklärt wird. Dessen untere LV-Kontur weist nämlich einen zweideutigen Verlauf auf, weil das Myokard ebenfalls mit Kontrastmittel angefärbt ist. Im TID-Bild ist die Ventrikelabgrenzung dagegen eindeutig sichtbar (Pfeile). Mit der TID+MMS-Methode werden nun klar erkennbare Konturpunkte im TID-Bild mit dem Lichtgriffel markiert und als Koordinatenpaare in einer Matrix abgespeichert. Anschliessend erscheint auf dem Monitor das MMS-Bild, wo die soeben gefundenen Konturpunkte vom Computer in das MMS-Bild eingezeichnet werden. Die Kontur kann nun mit dem beschriebenen, interaktiven Verfahren vervollständigt werden.

Dieses Beispiel zeigt an einem Einzelfall, dass mit der vorgeschlagenen TID+MMS-Methode eine bessere und eindeutige Konturerkennung möglich ist, da die Information von zwei Subtraktionsmethoden kombiniert wird. Eine statistisch erfassbare Verbesserung der TID+MMS-Methode ist denkbar, wenn die körperliche Belastung gesteigert wird, weil dadurch Atemartefakte im MMS-Bild praktisch unvermeidbar werden.

L'angiographie digitale par soustraction intraveineuse (ADS) permet de mieux expliquer les diverses affections cardiaques. L'article décrit l'installation digitale et les algorithmes d'analyse en ADS pour déterminer le fonctionnement du ventricule gauche (VG) de patients souffrant de maladies cardiaques coronaires, au repos et sous effort corporel. Ces angiogrammes ont été filmés, puis digitalisés. Le faible contraste des images intraveineuses a été amélioré par soustraction. Etant donné qu'une détermination précise des contours des ventricules sous effort physique est souvent malaisée à cause de forts artefacts dus au mouvement du patient, deux procédés de soustraction ont été étudiés: l'un avec un masque usuel (MMS) et l'autre avec différentiation à intervalles de temps (TID) combiné avec MMS. Les deux images de soustraction permettent une détermination plus aisée des contours. Le fonctionnement du VG a été déterminé par angiographie directe et, 15 min après, par ADS. Les données ont été comparées par une régression linéaire. La méthode à masque concorde avec les données volumétriques du VG, non seulement au repos, mais aussi sous effort physique. Les écarts entre les méthodes ne sont pas significatifs, car les erreurs sont contenues dans l'intervalle de précision du procédé de la détermination volumétrique angiographique. Toutefois, dans certains cas, la détermination des contours par la méthode TID+MMS a pu être effectuée avec une plus grande sureté que par la méthode par masque MMS.

Literatur

[1] *R. Brennecke* a.o.: Digital processing of videoangiocardiographic image series using a minicomputer. In: Computers in cardiology, October 7...9, 1979, St.-Louis, Missouri; p. 255...260.

[2] *W.R. Brody:* Digital subtraction angiography. IEEE Trans. NS 29(1982)3, p. 1176...1180.

[3] *J. Tobis* a.o.: Left ventricular imaging with digital subtraction angiography using intravenous contrast injection and fluoroscopic exposure levels. American Heart Journal 104(1982)1, p. 20...27.

[4] *R.A. Kruger* a.o.: Real-Time computerized fluoroscopic cardiac imaging. In: Noninvasive cardiovascular measurements. Society of Photo-Optical Instrumentation Engineers (SPIE) 167(1978), p. 77...82.

[5] *A. Lauber* u.a.: Digitale Subtraktionsangiographie: Genauigkeit der linksventrikulären Volumenbestimmung bei intravenöser Kontrastmittelinjektion. Zeitschrift für Kardiologie 72(1983)1, p. 262...267.

[6] *A.B. Nichols* a.o.: Validation of the angiographic accuracy of digital left ventriculography. American Journal of Cardiology 51(1983)1, p. 224...230.

[7] *C.G. Shaw* a.o.: Intravenous angiography using computerized fluoroscopy. IEEE Trans. NS 27(1980)3, p. 1042...1046.

[8] *S.L. Norris* a.o.: Comparison of digital intravenous ventriculography with direct left ventriculography for quantitation of left ventricular volumes and ejection fractions. American Journal of Cardiology 51(1983)8, p. 1399...1403.

[9] *R. Felix* a.o.: A comparison of conventional contrast ventriculography and digital subtraction venticulography. Clinical Cardiology 6(1983)6, p. 265...276.

[10] *M.W. Kronenberg* a.o.: Evaluation of left ventricular performance using digital subtraction angiography. American Journal of Cardiology 51(1983)5, p. 837...843.

[11] *R.A. Kruger, C.A. Mistretta* and *S.J. Riederer:* Physical and technical considerations of computerized fluoroscopy difference imaging. IEEE Trans. NS 28(1981)1, p. 205...212.

[12] *H. Sandler* and *H.T. Dodge:* Angiographic methods for determination of left ventricular geometry and volume. In: Cardiac mechanics. New York, John Wiley, 1974; p. 141.

[13] *H.L. Falsetti* and *R.J. Carroll:* Single plane angiography: current applications and limitations. In: Cardiovascular imaging and image processing. Theory and practice 1975. Proceedings of the Society of Photo-Optical Instrumentation Engineers (SPIE) 72(1975), p. 123...127.