Der posttraumatische und postoperative Knocheninfekt

Autor(en): **Matter, Peter**

Objekttyp: **Article**

Zeitschrift: **Jahrbuch der Schweizerischen Naturforschenden Gesellschaft. Wissenschaftlicher und administrativer Teil = Annuaire de la Société Helvétique des Sciences Naturelles. Partie scientifique et administrative**

Band (Jahr): **160 (1980)**

PDF erstellt am: **02.06.2024**

Persistenter Link: https://doi.org/10.5169/seals-90808

Nutzungsbedingungen

Die ETH-Bibliothek ist Anbieterin der digitalisierten Zeitschriften. Sie besitzt keine Urheberrechte an den Inhalten der Zeitschriften. Die Rechte liegen in der Regel bei den Herausgebern.
Die auf der Plattform e-periodica veröffentlichten Dokumente stehen für nicht-kommerzielle Zwecke in Lehre und Forschung sowie für die private Nutzung frei zur Verfügung. Einzelne Dateien oder Ausdrucke aus diesem Angebot können zusammen mit diesen Nutzungsbedingungen und den korrekten Herkunftsbezeichnungen weitergegeben werden.
Das Veröffentlichen von Bildern in Print- und Online-Publikationen ist nur mit vorheriger Genehmigung der Rechteinhaber erlaubt. Die systematische Speicherung von Teilen des elektronischen Angebots auf anderen Servern bedarf ebenfalls des schriftlichen Einverständnisses der Rechteinhaber.

Haftungsausschluss

Alle Angaben erfolgen ohne Gewähr für Vollständigkeit oder Richtigkeit. Es wird keine Haftung übernommen für Schäden durch die Verwendung von Informationen aus diesem Online-Angebot oder durch das Fehlen von Informationen. Dies gilt auch für Inhalte Dritter, die über dieses Angebot zugänglich sind.

Ein Dienst der *ETH-Bibliothek*
ETH Zürich, Rämistrasse 101, 8092 Zürich, Schweiz, www.library.ethz.ch

http://www.e-periodica.ch

Der posttraumatische und postoperative Knocheninfekt

Peter Matter

Vor der Zeit der Antibiotika zog jede Knocheninfektion einen langen Krankheitsverlauf nach sich. Der Infekt führte nicht selten zur Amputation der verletzten Extremität und sogar zum Tod des Patienten. Seit der Einführung der Antibiotika ist vor allem der hämatogene Knocheninfekt wesentlich seltener, er verläuft auch leichter. Trotz der Antibiotika wurde in den letzten Jahren vor allem die posttraumatische Osteitis wiederum zu einem bedeutenden Problem, einerseits wegen der ansteigenden Zahl offener Frakturen, andererseits leider auch infolge inadäquater operativer Fixation von Frakturen z. B. nach schweren Verkehrsunfällen.

Knocheninfektionen verlangen immer eine besonders sorgfältige Pflege und Behandlung und sind ein wichtiges soziales Problem. Der Verlust einer Extremität bringt eine schwere psychologische Belastung mit sich. Damit stellt die Behandlung der Osteitis heute eine eigentliche Herausforderung an den Arzt dar und benötigt eine ausserordentliche Geduld von seiten des Patienten. Erfahrung, Fertigkeit und klare Konzepte des Arztes sind entscheidend für die erfolgreiche Behandlung, die eine möglichst vollständige Rehabilitation zum Ziel hat.

Eine posttraumatische Knocheninfektion kann sich ohne Knochenläsion und auch ohne operative Frakturbehandlung entwikkeln. Ein ausgedehnter Bluterguss kann sich infizieren, und die Infektion kann auf den Knochen übergreifen. Diese Infektionen sind allerdings meist oberflächlich und lokalisiert, und sie heilen oft spontan.

Der weltweite Trend zur operativen Behandlung von Frakturen hat Vorteile, aber auch gewisse Risiken gebracht. Eine primär geschlossene Fraktur wird durch die Operation eröffnet und ermöglicht dadurch eine bakterielle Besiedelung mit eventuell nachfolgender Infektion. Dementsprechend bietet nur jener Chirurg, der die Prophylaxe und auch die Behandlung eventueller Komplikationen genau kennt, die Vorteile der operativen Frakturbehandlung. Die Zeit hat gelehrt, dass neben der strengen Asepsis die schonende Behandlung der Weichteile und die Stabilität der Fixation wesentliche Faktoren zur Vermeidung der postoperativen Infektion sind. Der 20 Jahre nach Einführung der Osteosynthese in der Schweiz feststellbare Rückgang der postoperativen Infektion mit schwerem Verlauf zeigt, dass die aseptische und auch stabile Fixation und auch die frühe effiziente Behandlung Allgemeingut werden.

Infektionshäufigkeit

Eine Analyse von 43 352 operierten Frakturen, die bei der AO-Dokumentation in Bern registriert sind, ergab an frischen Frakturen, die notfallmässig oder wenigstens innerhalb der ersten 3 Wochen nach dem Unfall zur Operation gelangten, folgendes: 93 % betrafen Erwachsene und 7 % Kinder. 10 % waren primär offene Frakturen. Die totale Infektionsrate (Tab. 1) betrug für geschlossene und offene Frakturen zusammen 2,6 %, für geschlossene Frakturen 1,9 %, für offene Frakturen 8,2 %. 1 122 Frakturen waren also oberflächlich infiziert. Ein kleiner Teil davon wies eine Infektion mit Fistelbildung während des initialen Spitalaufenthaltes auf. Es ist bemerkenswert, dass sich aus der kleinen Gruppe primär offener Frakturen ein Drittel aller Infektionen rekrutierte. Bei 53 % der später infizierten Frakturen lag bei Spitaleintritt eine Vorschädigung der Haut vor, und die spätere Infektion überrascht nicht (Tab. 2). In 52 % der Fälle erfolgte operativ keine anatomische Reposition, und (Tab. 3) bei 26 % erreichte der Operateur keine befriedigende Stabilität (Tab. 4).

Faktoren, die einen postoperativen Infekt begünstigen: Aus der Statistik ist ersichtlich, dass Weichteilkontusion, schlechte Reposition und ungenügende Stabilität der Fixation sich infektbegünstigend auswirken. Es ist aber auch bekannt, dass die schonende Behandlung der Weichteile beim Operieren wichtig ist. Je weniger der Knochen während der Operation entblösst und in seiner Blutversorgung gestört wird, desto geringer ist die Infektionsgefahr.

Infektionsrisiko nach Körperregionen aufgegliedert: (Tab. 5) Bei Frakturen der untern Extremität treten häufiger Infekte auf. Die höchste Infektionsrate fanden wir bei den Tibiafrakturen mit 5,2 %, die tiefste bei Malleolarfrakturen mit 1,9 % aller geschlossenen und offenen Frakturen zusammen. Vergleiche von Infektionsraten sind damit nur aussagekräftig, wenn sie die Frakturlokalisation berücksichtigen.

Prognose des Knocheninfektes: (Tab. 6) Bei der Spitalentlassung der infizierten Patienten waren 20 % geheilt, 20 % in Heilung, 10 % gebessert, 28 % waren nach Reoperationen geheilt, und 20 % wurden mit persistierender Infektion, jedoch Heilungstendenz, entlassen.

Tab. 1. Infektionen. N = 1222.

Total	*2,6 %*
Geschlossen	1,9 %
Offen	8,2 %

Tab. 2. Infektionen. N = 1222.
Haut bei Eintritt.

Unauffällig	47 %	
Kontusionen	19 %	53 %
Offen	34 %	

Tab. 3. Infektionen. N = 1222.
Reposition nach Operation.

Anatomisch	48 %
Nicht anatomisch	52 %

Tab. 4. Infektionen. N = 1222.
Stabilität der Fixation.

Gut	59 %
Befriedigend	15 %
Unbefriedigend	26 %

Tab. 5. Infektionen. N = 1222.
Regionale Verteilung.

	Frakturen N %	Infektionen %
Oberarm	3 080 = 7,1	3,3
Vorderarm	4 285 = 9,9	2,4
Oberschenkel	9 392 = 21,6	2,9
Unterschenkel	11 143 = 25,6	5,2
Fussgelenk	7 973 = 18,4	1,9
Andere Knochen	7 479 = 17,4	—

Tab. 6. Infektionen. N = 1222.
Befund bei Spitalaustritt.

Geheilt	20 %
In Heilung	20 %
Gebessert	10 %
Reoperation	28 %
Unverändert	20 %

Abb. 1. Der Fixateur externe (AO-Rohrsystem) mit Scharnierstücken erlaubt die postoperative Korrektur der verschiedenen Achsen und ermöglicht durch genügende Stabilität Gelenksbewegungen.

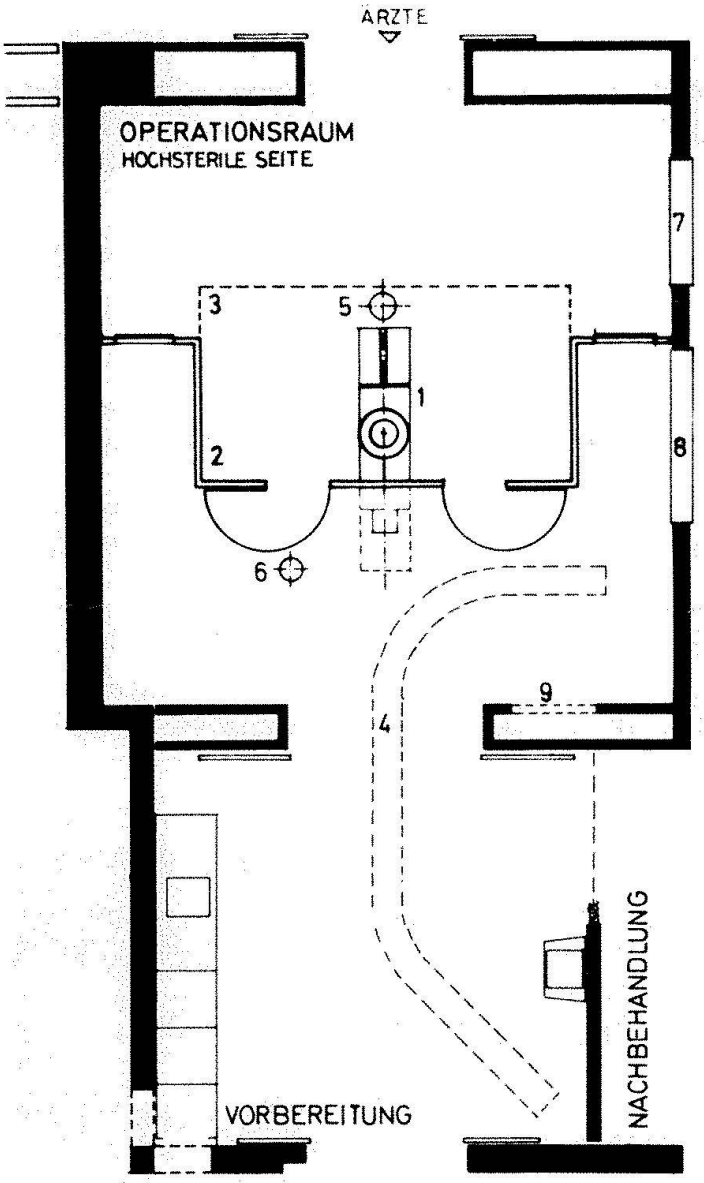

Abb. 2.a) Verbesserte Asepsis durch Unterteilung des Operationssaales.
Plan des unterteilten Operationssaales.
Legende:
1 Operationstisch mit fester Säule
2 Unterteilungswand
3 Decke mit Absolutfiltern
4 Schiene zur Sauerstoff- und Lachgas-Zufuhr
5 Operationslampen
6 Diathermie- und Stromanschlüsse
7 Röntgenbetrachter, von aussen zugänglich
8 Beobachtungsfenster
9 Kontrolltableau

Prophylaxe

Frakturen mit offenen Weichteilwunden bedürfen einer speziell sorgfältigen Auswahl der Behandlung. Am Unfallplatz, aber auch sofort nach Spitalaufnahme muss alles unternommen werden, um eine Besiedelung der Wunde mit Bakterien zu verhindern. Hierzu gehört, dass die einmal sauber verbundene Wunde im Spital gedeckt bleibt bis kurz vor der Operation, da die Kontamination mit den gegen Antibiotika resistenten Spitalkeimen vermieden werden muss. Eine schonende, stabile Osteosynthese begünstigt die körpereigene Abwehr des Infektes. Sicher ist, dass einerseits die Präsenz eines Fremdkörpers die Infektabwehr erschwert, andererseits ist jedoch vor allem auch bei schweren Weichteilwunden eine stabile Fixation des Skeletts günstig. Während früher das Hauptaugenmerk auf die Verwendung möglichst geringer Implantatmengen gerichtet wurde, steht heute eher wieder die erreichte Stabilität im Vordergrund. Auf alle Fälle kommt bei der Infektion gerade der Mobilisation der Gelenke eine hervorragende Bedeutung zu, sie wird durch stabile Fixation der Fraktur praktisch erst ermöglicht. Die stabile Fixation vor allem erleichtert beim Mehrfachverletzten ganz generell die Pflege des Patienten. Ihr kommt auch durch Schmerzminderung eine wichtige Funktion zur Lebenserhaltung (z. B. Sicherung einer tiefen Atmung) zu. Damit spricht vieles für eine operative Frakturstabilisierung als Notfalloperation.

Abb. 2.b) Ansicht des unterteilten Operationssaals. Der Kopf des Patienten und das Anästhesieteam bleiben ausserhalb der hochaseptischen Zone.

Spezielle Osteosyntheseverfahren bei erhöhter Infektionsgefahr oder bei Infekt: Durch Verwendung der sogenannten externen Fixateure (Abb. 1) werden durch frakturfern eingeführte, quer verlaufende Nägel, die ausserhalb der Weichteile untereinander verbunden sind, der Knochen und die Weichteile ohne Fremdkörper im unmittelbaren Frakturgebiet stabilisiert. Implantate mit grossen Totraäumen, wie der Marknagel, werden vermieden.

Postprimäre Osteosynthese

Allgemein wird eine Fraktur als Notfall behandelt und sofort operiert. Dies aus Gründen der Weichteilschwellung und z. B. bei älteren Patienten, um die lebensgefährliche Immobilisierung im Bett auf eine möglichst kurze Zeit zu beschränken. Selbstverständlich gibt es aber klare Indikationen für eine postprimäre Osteosynthese, entweder auf Grund allgemeiner oder lokaler Kontraindikation. Überdies lohnt es sich oft bei schweren intraartikulären Frakturen, z. B. am distalen oder proximalen Tibiaende und bei zentralen Hüftluxationsfrakturen, die Operation postprimär durchzuführen, um damit den Eingriff im Detail zu planen und eventuell ein spezielles Instrumentarium und Implantate organisieren zu können.

Reinraumtechnik und Infektverhütung

Für die Behandlung von Frakturen muss der Operationssaal in bezug auf Asepsis erhöhten Ansprüchen genügen. Es gelten zwar nicht die gleichen Voraussetzungen, wie sie für die Gelenkprothesen-Chirurgie nötig sind. Einen interessanten Kompromiss zwischen Kosten und Nutzen stellt der durch eine Trennwand unterteilte Operationssaal (Abb. 2a und 2b) dar, der für das Spital Da-

vos entwickelt worden ist. Die Luftzufuhr erfolgt durch eine laminare, senkrecht auf das Operationsfeld konzentrierte Luftströmung. Dies bedeutet gegenüber den traditionell ventilierten Operationssälen eine nicht sehr kostspielige Verbesserung und vermindert den Bakteriengehalt auf 10% gegenüber neu konstruierten konventionellen Operationssälen.

Antibiotika und Infektverhütung

Die prophylaktische Gabe von Antibiotika generell oder lokal wird im allgemeinen abgelehnt, weil damit nach einem ausgedehnten chirurgischen Debridement bei offenen, aber auch bei geschlossenen Frakturen die Zahl der Infektionen nicht verringert werden kann. Eine akute, posttraumatische Infektion einer Fraktur beginnt mit einer Weichteilinfektion, die sich jedoch sehr rasch auch in die Tiefe ausbreiten kann und schliesslich auch noch den Knochen innert kurzer Zeit mitbefällt. Eine Infektion kann bei einer Osteosynthese nach einer offenen wie auch nach einer geschlossenen Fraktur und überdies auch nach konservativer Behandlung offener Frakturen auftreten. Bei offenen Frakturen wird ein gewisses Infektionsrisiko im allgemeinen akzeptiert, nicht dagegen nach der Osteosynthese einer primär geschlossenen Fraktur. Es ist heute wohl möglich, die Infektionsrate tief zu halten. Sie soll nach den Anforderungen der Arbeitsgemeinschaft für Osteosynthesefragen unter 2% liegen. Trotzdem kann eine Infektion auftreten, wobei diese u.U. sowohl für den Patienten als auch für den Chirurgen eine schwere Komplikation bedeutet. Eine gute und engmaschige Kontrolle des Patienten ermöglicht eine Frühdiagnose und entsprechend auch frühe therapeutische Entscheide beim Auftreten einer Infektion. Heilung mit einem guten funtkionellen Endresultat ist in den meisten Fällen die Regel.

Infektzeichen

Anhaltende Weichteilschwellung und Druckempfindlichkeit sowie lokale und allgemeine Temperaturerhöhung, kombiniert mit einem Anstieg der Leukozyten innerhalb der frühen postoperativen Phase sind klare Warnzeichen. Bettruhe und Kontrollen in kurzen Intervallen sind notwendig. Die ersten klinischen Zeichen werden sehr oft schon während der ersten Tage nach der Operation beobachtet. Sie können aber auch erst später manifest werden, allerdings doch meistens während des initialen Spitalaufenthaltes. Sogenannte Spätinfektionen ohne Brückensymptome sind seltener. In vielen Fällen führt ein ausgedehntes Hämatom zur Wundheilungsstörung. Das Hämatom sollte dementsprechend entweder durch Punktion entleert, oder eine Wundrevision und Ausräumung unter Wiedereröffnung der Inzision unter aseptischen Bedingungen durchgeführt werden. Der Patient muss dann so lange unter Beobachtung im Spital zurückbehalten werden, bis die Weichteilheilung garantiert ist, dies speziell, wenn Platten und Schrauben unmittelbar unter der Haut liegen, wie z.B. an der Tibiavorderfläche.

Behandlungsprinzipien

Nachdem wir wissen, dass eine Infektionsgefahr niemals ganz eliminiert werden kann, ist es wichtig, die Behandlungsprinzipien zu kennen, da eine Infektion heute keine Katastrophe bedeuten muss. Unsere Behandlungsbemühungen sind denn auch darauf ausgerichtet, eine vollständige Rehabilitation der befallenen Extremität ohne funktionellen Verlust der Gelenkbewegungen zu erreichen. Die Stabilität in der Frakturzone bleibt wichtig, und der stabilisierende Effekt der Implantate überwiegt bei weitem den möglichen

Tab. 7. Taktik für die Behandlung infizierter Frakturen.

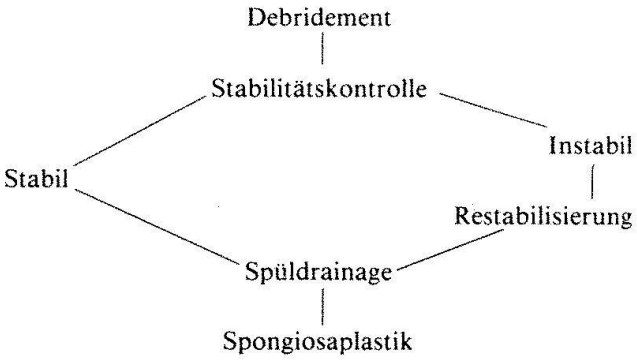

Nachteil der Fremdkörperwirkung. Diese Zusammenhänge konnten im Tierversuch bestätigt werden.

Vorgehen bei einer Infektion (Tab. 7)

Eine frühe Wundrevision muss immer in Betracht gezogen werden, bevor eine Fistel entsteht. Antibiotika sollen für akute Phasen mit allgemeiner Temperaturerhöhung oder unmittelbar vor operativen Eingriffen reserviert bleiben und nur auf Grund von bakteriologischen Empfindlichkeitstests angewendet werden. Das Debridement ist ein wichtiger erster Schritt. Es ist ein kontinuierlicher Prozess in der Behandlung, nicht nur der offenen Frakturen, sondern wird auch notwendig nach einer Infektion einer primär geschlossenen Fraktur. Es ist unter Umständen wiederholt notwendig, bis alle devitalisierten und nekrotischen Weichteile, aber auch Knochenfragmente entfernt sind. Gleichzeitig erfolgt die Eruierung der Stabilität. Es ergeben sich folgende Möglichkeiten:

- Die Fraktur ist stabil, d. h. sie erscheint radiologisch geheilt, und dementsprechend sind stabilisierende Implantate nicht mehr nötig, und das Metall wird entfernt. Die Gelenkbewegungen können fortgesetzt werden, die mögliche Belastung der Extremität ist allerdings abhängig von der Zeitperiode zwischen Unfall und Metallentfernung und wird oft durch die Infektion verzögert.
- Die Fraktur ist radiologisch nicht geheilt, es bestehen jedoch keinerlei Zeichen der Metallockerung oder einer sekundären Achsenfehlstellung. In diesen Fällen bieten die Implantate Stabilisation. Die Frakturheilung kann selbst bei andauernder Infektion fortschreiten. Die Implantate werden dementsprechend belassen. Dies trifft besonders nach Osteosynthesen mit Platten und Schrauben zu, während nach Marknagelung meist der stabilisierende Effekt des Marknagels ungenügend ist: der Nachteil des Totraums überwiegt, damit kann sich die Infektion entlang des ganzen Markraums ausweiten.
- Instabilität zwingt uns dementsprechend, das Metall zu entfernen und die Fraktur erneut zu stabilisieren. Während des gleichen Eingriffs können Achsenkorrekturen und eventuell notwendige Längenausgleiche des Knochens vorgenommen werden. Dies sogar, wenn dadurch ein grösserer Knochendefekt resultiert. In den meisten Fällen wird diese Fixation im Abstand vom Infektionsherd und unter Verwendung eines externen Fixateurs durchgeführt.
- Unstabile, nicht operierte, infizierte Frakturen oder operierte Frakturen, bei denen aus irgendwelchen Gründen das Metall bereits entfernt wurde, sind zu stabilisieren.

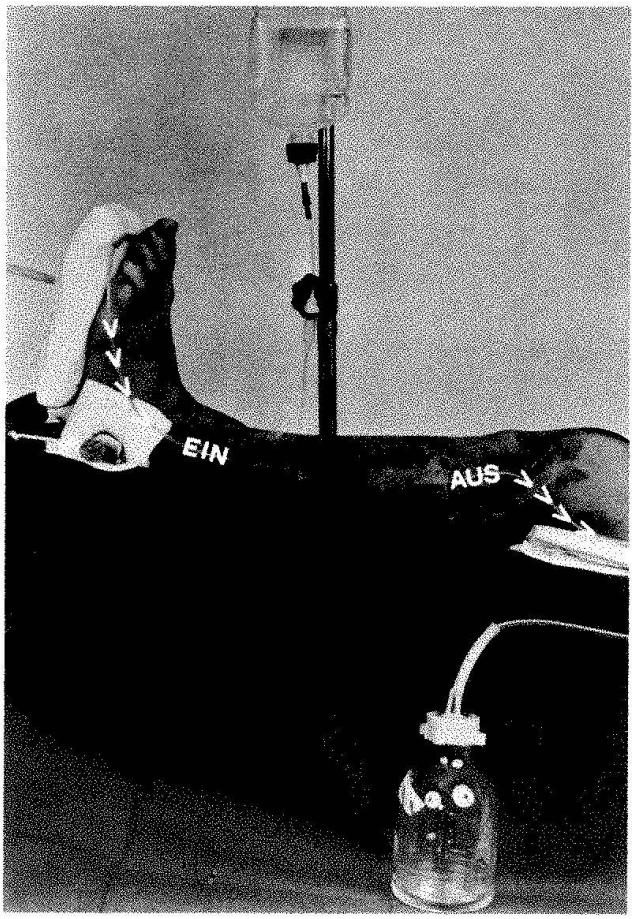

Abb. 3. Spüldrainage: Genaue Bilanz der ein- und ausfliessenden Lösung ist wichtig.

Am Ende der Operation wird eine sogenannte Spüldrainage mit Ringerlösung installiert (Abb. 3), um die infizierte Weichteil- und Knochenzone mechanisch über mehrere Tage reinigen zu können. Diese Drains sind entsprechend zu plazieren, so dass eine ausgedehnte Säuberung der ganzen Wunde garantiert ist. Abhängig von der Durchblutung des Weichteil- und des Knochenbettes sowie der Grösse des Knochendefektes und abhängig vom Schweregrad auch der Infektion ist es

a

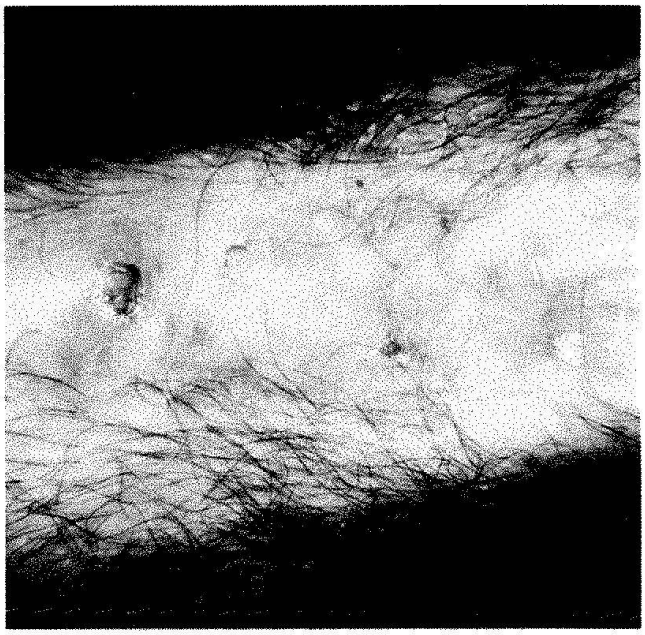

b

Abb. 4. Spongiosa-Einlagerung
a) Hautverschluss ist nicht möglich. Die Einlagerungsstelle wird mit Vaselinegaze bedeckt und mit Ringerlösung feucht gehalten.
b) Wundheilung nach sekundärer Spalthauttransplantation.

möglich, den Knochendefekt primär oder erst nach ausgedehnter Spüldrainage mit autologer Spongiosa aufzufüllen. Die Entscheidung, ob dies primär möglich ist, kann oft schwierig sein, deshalb ist eine exakte Operationsplanung wichtig, da die Spongiosaentnahme vor der eigentlichen Operation der infizierten Fraktur stattfinden muss. Die Spongiosa wird leicht in den Knochendefekt eingepresst und wenn irgendwie möglich mit Weichteilen gedeckt. Ist dies nicht möglich, so kann durch konsequente Weichteil- und Wundbehandlung trotzdem mit einem Einbau der Spongiosaplombe gerechnet werden (Abb. 4), solange das Wundbett gut vaskularisiert ist. Spongiosaplastiken müssen unter Umständen wiederholt angewendet werden, insbesondere bei grossen Knochendefekten und dort wo eine teilweise Resorption beobachtet wird.
Die Einheilung der Spongiosa braucht meistens 4–6 Wochen, wobei während dieser Zeit die aktiven Gelenkbewegungen ohne weiteres fortgesetzt werden können. Der Patient soll jedoch weitgehend unter Bettruhe gepflegt werden. Die zunehmende Belastung der operierten Extremität hängt vom Befund regelmässig durchgeführter Röntgenkontrollen ab. Freie Lappenplastiken oder mikrochirurgische Hautlappen müssen reserviert bleiben für spätere funktionelle Korrekturen, sie sollten dementsprechend im allgemeinen erst nach Abheilung der Infektion und der Fraktur angewendet werden.

Zusammenfassend sollen drei Beispiele das Gesagte illustrieren

Abb. 5 zeigt eine Fraktur, die mit zuviel Metall stabilisiert wurde. Es kam zur Infektion und damit zur Notwendigkeit eines Debridements. Der stabilisierende Effekt der Platte blieb jedoch erhalten. Dementsprechend entschloss man sich zur Entfernung des überschüssigen Metalls sowie zur Entfernung sämtlicher nekrotischer Knochenanteile. Bei erhaltener Stabilität kam es mit zusätzlichen Spongiosaplastiken zum Knochenaufbau und zur Frakturheilung, obwohl das Metall, unvollständig von Weichteilen bedeckt, sichtbar blieb. Nach Durchbau der Fraktur konnte das restliche Metall entfernt werden, sodann kam es rasch zur Weichteilheilung.
Einen zweiten Fall zeigt (Abb. 6), eine nicht befriedigende Femurosteosynthese, die sich zudem früh infizierte. Es kam zusätzlich zur sekundären Achsenfehlstellung. Das Metall

Abb. 5. R.E. 45jährig. Sturz von Leiter.
a) Distale Unterschenkeltrümmerfraktur mit Gelenkbeteiligung.
b) Schwierige und übertrieben ausgedehnte Osteosynthese mit 11-Loch-DCP und 4 ap-Schrauben primär; nach 3 Monaten fistelnde Osteitis bei stabiler Situation.
c) Teilweise Metallentfernung unter Belassen der noch stabilen Platte, Spüldrainage, 2mal Spongiosa.
d) Heilung bei stabiler Situation mit leichter Achsenabweichung trotz Hautdefekt e) mit offenliegender Platte. Arbeitsfähigkeit 19 Monate nach Unfall.
e) Ansicht vor und nach Plattenentfernung.

wurde entfernt, und erwartungsgemäss besserte weder die Infektion, noch heilte die Fraktur. Dementsprechend wurde in diesem Fall eine Reosteosynthese durchgeführt, und nach zusätzlichen Spongiosaplomben baute der Knochen allmählich auf. Die Infektion heilte trotz des vorhandenen Implantates aus, und bei durchgehend erhaltener Funktion gelang eine vollständige Restitution.

– Der dritte Fall (Abb. 7) zeigt eine offene Fraktur mit schwerer Weichteilschädigung, die primär durch eine Osteosynthese mit einer eher zu schwachen Halbrohrplatte versorgt wurde. Die Stabilisierung erwies sich als ungenügend und es entwickelte sich eine Infektion. Deshalb wurde auf eine äussere Fixation mit einem externen Fixateur umgestellt und damit die Heilung unter Erhaltung guter Gelenkfunktion trotzdem noch ermöglicht.

Abschliessend sei festgehalten, dass der langwierige Verlauf einer Knocheninfektion sehr oft mit einer inadäquaten initialen Frakturbehandlung beginnt und zudem leider oft

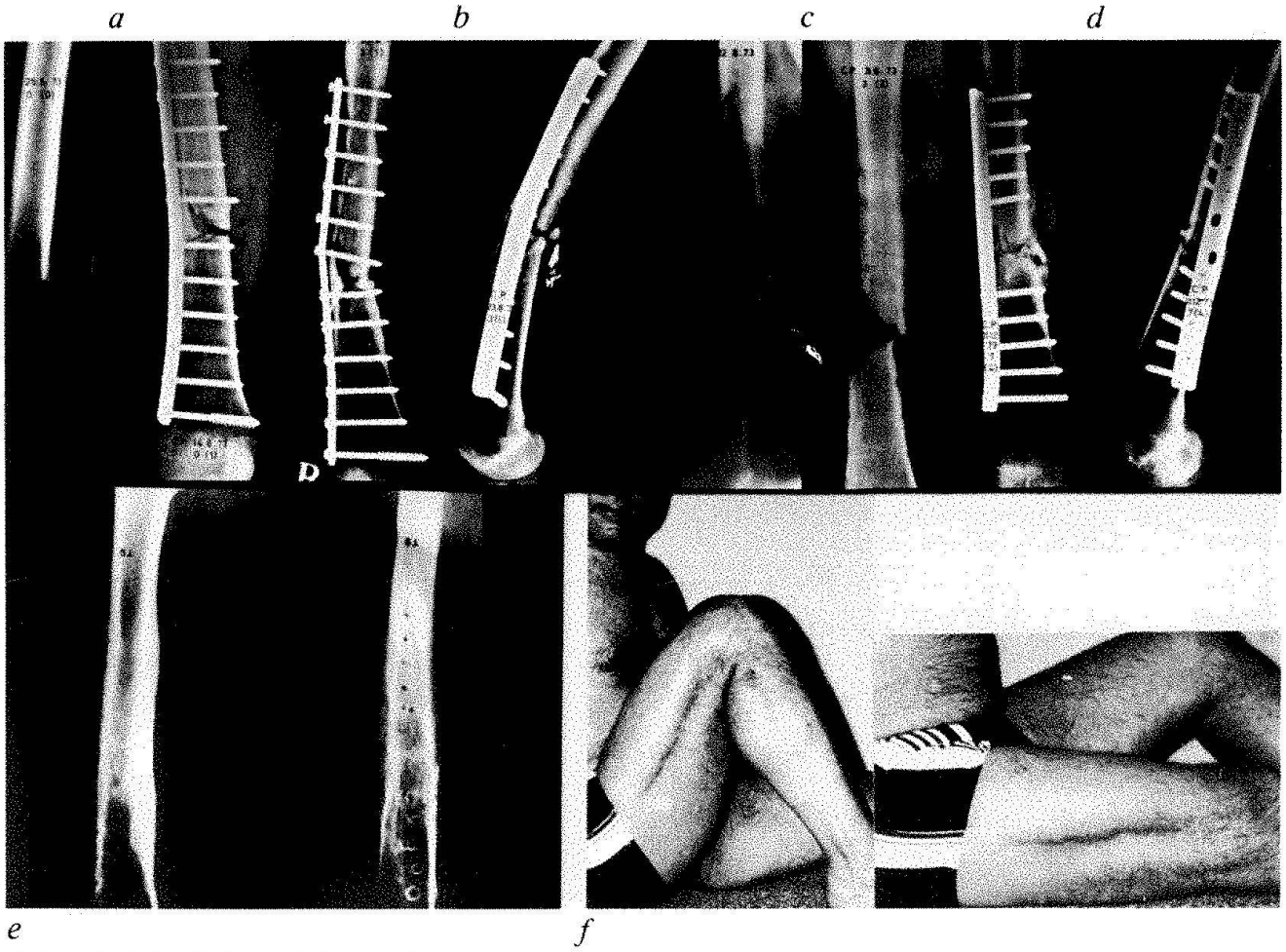

Abb. 6. P.C. 51jährig. Verkehrsunfall.
a) Geschlossene schräge Oberschenkelfraktur; problematische Osteosyntese 12-Loch-Platte primär.
b) Sturz nach Operation, Platte verbogen, Wundhämatom, Sofortinfekt.
c) Nach 3 Monaten Metallentfernung, Spüldrainage, Kalkaneus-Extension.
d) 1 Monat später Stabilisierung mit 12-Loch-DCP, Spongiosaplombe.
e) Komplikationslose Heilung nach Stabilisierung mit 1,5 cm Beinverkürzung. Arbeitsfähigkeit 24 Monate nach Unfall. Metallentfernung nach 5 Jahren.
f) Volle Funktion.

durch eine inkonsequente Behandlung der Infektion verlängert wird. Eine klare Taktik sowie ein exakter Therapieplan sind deshalb sehr wichtig. Im Vordergrund steht die Erhaltung bzw. Erreichung einer guten Vaskularisierung sowie Stabilität im Frakturgebiet.

Literatur

Brennwald, J., Matter, P., Perren, S.M. (1974): Kontrollierte Belastung der unteren Extremität mit einer Piezoelektrischen Messplattform. Z. f. Unfallmed. und Berufskrankh. 3.

Burri, C. (1975): Post-Traumatic Osteomyelitis. Hans Huber Publishers Bern, Stuttgart, Wien.

Klemm, K. (1977): Die Behandlung chronischer Knocheninfektionen mit Gentamycin - PMMA - Ketten und -Kugeln. Unfallchirurgie Sonderheft 20.

Matter, P., Rittmann, W.W. (1978): The open fracture. Hans Huber Verlag, Bern.

Matter, P.: Verbesserte Asepsis durch Trennwand im Operationssaal. Im Druck.

Matter, P., Senn, E.: Treatment of Septic Fractures; Topical Reviews in Accident Surgery. Publisher: John Wright and Sons Ltd. Vol. 2 (1982).

Müller, M.E., Allgöwer, M., Schneider, R., Willenegger, H. (1979): Manual of internal fixation and infection. Springer-Verlag Berlin, Heidelberg, New York.

Rittmann, W.W., Perren, S.M. (1974): Cortical bone healing after internal fixation and infection. Springer-Verlag Berlin, Heidelberg, New York.

Rittmann, W.W., Schibli, M., Matter, P., Allgöwer, M. (1979): Open fractures. Long-term results in 200 consecutive cases. Clinical Orthopaedics 138, 132.

Schibli, M. (1980): Offene Frakturen: Operative Versorgung, Verlaufskontrollen und Langzeitresultate bei 200 konsekutiven Fällen. Diss. Basel.

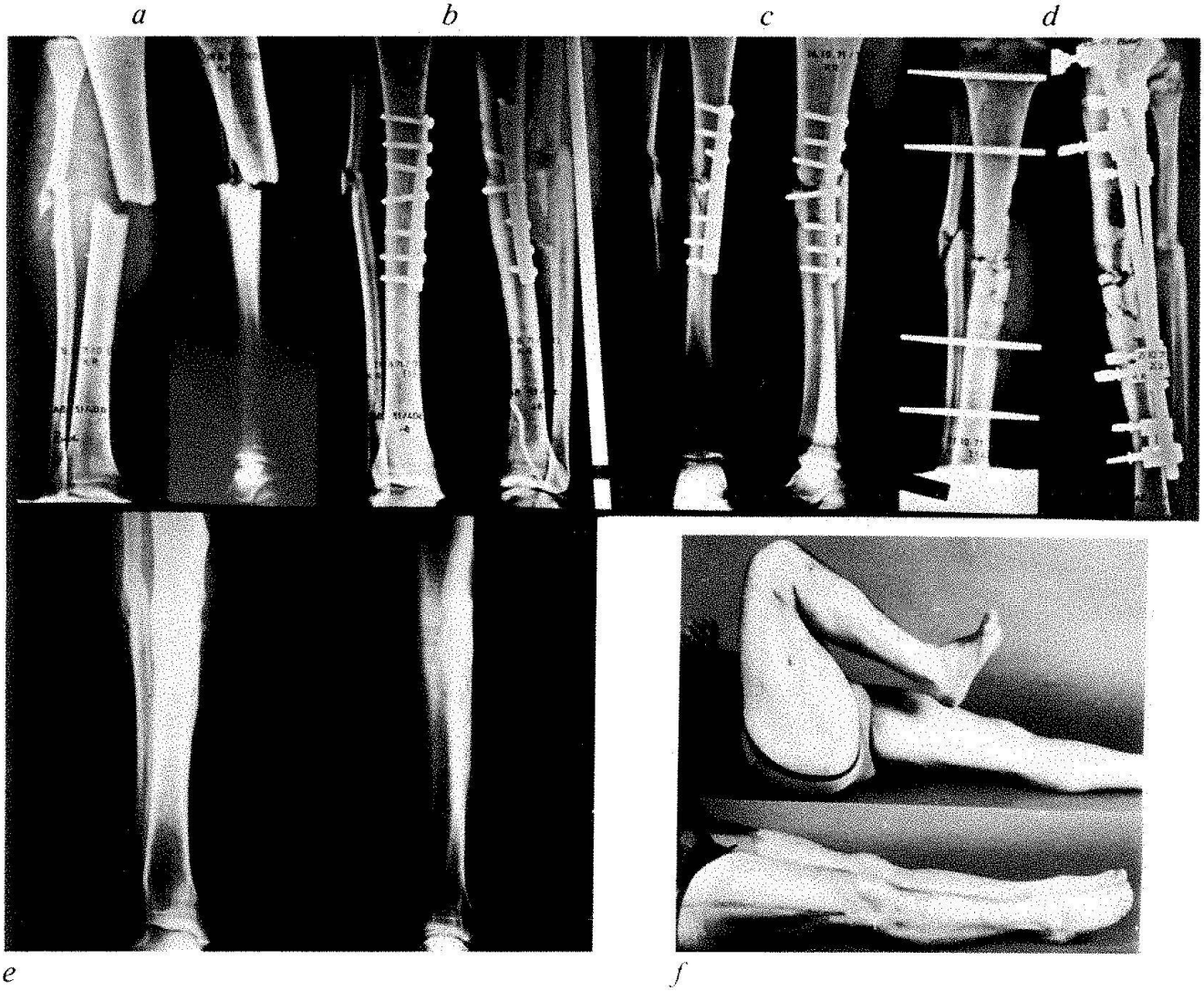

Abb. 7. R.K. 24jährig. Verkehrsunfall.
a) Drittgradig offene Unterschenkelschrägfraktur, Polytrauma.
b) Primäre Osteosynthese 7-Loch-Halbrohrplatte dorsal.
c) Nach 1 Monat Osteitis mit Instabilität; Metallentfernung.
d) Fixateur externe, Sequestrektomie, Spongiosaplastik, Spüldrainage.
e) Durchbau nach 3 Jahren. Arbeitsfähigkeit nach 24 Monaten.
f) Volle Funktion.

Stadler, J., Dürig, M., Wolff, G. (1977): Antibiotikaprophylaxe mit Cephalotin. Chirurg 48, 737.

Stadler, J., Bickel, G., Pförringer, W., Suter, F., Matter, P. (1979): Klinischer Beitrag zur Frage der posttraumatischen Osteitis. Helv. chir. Acta 46, 459.

Stutz, K. (1972): Auswertung von 315 im Jahre 1968 operierten und vollständig dokumentierten Osteosynthesen aus der chirurgischen Universitätsklinik, Bürgerspital Basel. Diss.

Weber, B.G., Brunner, Ch., Freuler, F. (1980): Treatment of fractures in children and adolescents. Springer-Verlag Berlin, Heidelberg, New York.

Wicki, O., Pfirrmann, R.W. (1979): Taurolin bei Peritonitis. Aktuelle Probleme in Chirurgie und Orthopädie, Band 12. Verlag Hans Huber Bern, Stuttgart, Wien.

Willenegger, H., Roth, W. (1962): Die antibakterielle Spüldrainage als Behandlungsprinzip bei chirurgischen Infektionen. Dtsch. med. Wschr. 30, 1485.

Willenegger, H., Müller, Joh., Roth, B. (1977): Zur Behandlung der postoperativen Wundinfektion nach Osteosynthese Zielsetzung und Bewährtes. Orthopäde 6, 208.

PD Dr. med. Peter Matter
Chirurg FMH
Chefarzt Spital Davos
CH-7270 Davos-Platz