# Zur Gewebsverträglichkeit von Implantatmaterialien und ihren Verschleissprodukten

Autor(en): **Willer, H.G.**

Objekttyp: **Article**

Zeitschrift: **Jahrbuch der Schweizerischen Naturforschenden Gesellschaft. Wissenschaftlicher und administrativer Teil = Annuaire de la Société Helvétique des Sciences Naturelles. Partie scientifique et administrative**

Band (Jahr): **160 (1980)**

PDF erstellt am: **03.06.2024**

Persistenter Link: https://doi.org/10.5169/seals-90823

**Nutzungsbedingungen**

Die ETH-Bibliothek ist Anbieterin der digitalisierten Zeitschriften. Sie besitzt keine Urheberrechte an den Inhalten der Zeitschriften. Die Rechte liegen in der Regel bei den Herausgebern.
Die auf der Plattform e-periodica veröffentlichten Dokumente stehen für nicht-kommerzielle Zwecke in Lehre und Forschung sowie für die private Nutzung frei zur Verfügung. Einzelne Dateien oder Ausdrucke aus diesem Angebot können zusammen mit diesen Nutzungsbedingungen und den korrekten Herkunftsbezeichnungen weitergegeben werden.
Das Veröffentlichen von Bildern in Print- und Online-Publikationen ist nur mit vorheriger Genehmigung der Rechteinhaber erlaubt. Die systematische Speicherung von Teilen des elektronischen Angebots auf anderen Servern bedarf ebenfalls des schriftlichen Einverständnisses der Rechteinhaber.

**Haftungsausschluss**

Alle Angaben erfolgen ohne Gewähr für Vollständigkeit oder Richtigkeit. Es wird keine Haftung übernommen für Schäden durch die Verwendung von Informationen aus diesem Online-Angebot oder durch das Fehlen von Informationen. Dies gilt auch für Inhalte Dritter, die über dieses Angebot zugänglich sind.

Ein Dienst der *ETH-Bibliothek*
ETH Zürich, Rämistrasse 101, 8092 Zürich, Schweiz, www.library.ethz.ch

**http://www.e-periodica.ch**

# Zur Gewebsverträglichkeit von Implantatmaterialien und ihren Verschleissprodukten

H. G. Willert

Mit den grossen Fortschritten in der Entwicklung und Anwendung chirurgischer und orthopädischer Implantate sind auch die Risiken deutlicher erkannt worden, die mit der Versenkung unbelebter Materialien in den lebenden Organismus verbunden sind. Eines der wichtigen Erkenntnisse in diesem Zusammenhang ist, dass Implantatwerkstoffe bestimmten technischen und biologischen Anforderungen genügen müssen, wenn der Erfolg der Implantation optimal und dauerhaft sein soll.

Die wesentlichsten biologischen Anforderungen sind Körperbeständigkeit und -verträglichkeit. Körperbeständigkeit eines Materials bedeutet, dass es sich unter dem Einfluss des aggressiven Körpermilieus nicht zersetzen soll; Körperverträglichkeit heisst, dass der Werkstoff mit all seinen Anteilen und Verschleissprodukten keinen schädlichen Einfluss auf Zellen haben soll, weder in der Umgebung des Implantates direkt, noch in den implantatfernen Organen.

Um einen Eindruck über das mögliche Verhalten eines Werkstoffes im menschlichen Körper zu bekommen, werden heute Biomaterialien in der Regel auf Körperverträglichkeit getestet, bevor man sie am Menschen anwendet. Diese Testung erfolgt experimentell in vitro in Gewebekulturen und in vivo durch Implantationsversuche am Tier unter den verschiedensten Bedingungen. Dabei sollen die Werkstoffproben als Festkörper und auch als Partikel, z. B. in Form von Stäuben getestet werden, um Reaktionen auf bestimmte Implantatformen und mögliche Verschleissprodukte zu erfassen (Willert et al. 1980 a).

Leider hat sich immer wieder gezeigt, dass trotz aller Bemühungen um standardisierte Testmethoden experimentelle Tests nur unvollständig über das spätere Implantatverhalten im lebenden Gewebe bzw. über Wechselwirkungen zwischen Implantat und Gewebe informieren können. Insbesondere sind Voraussetzungen über die klinische Bewährung eines Implantatwerkstoffes allein auf Grund experimenteller Tests, wenn überhaupt, dann nur mit grösster Zurückhaltung möglich. Nur zu oft hat schon die klinische Erfahrung die Ergebnisse der experimentellen Prüfung widerlegt und damit hoffnungsvolle Anwendungsmöglichkeiten verschiedener Werkstoffe in Frage gestellt (Willert et al. 1981). Deshalb muss das Verhalten sowohl des Materials als auch des Gewebes selbst dann noch laufend überwacht werden, wenn die Implantate bereits beim Patienten eingesetzt werden. Hier soll nun über verschiedene Reaktionen des Organismus auf Implantate und deren Verschleissprodukte berichtet werden. Die Einflüsse und die Bedingungen am Implantationsort sind unterschiedlich und die genauen Reaktionsmechanismen oft schwer erkennbar. Das Implantat wird vom ortsständigen Gewebe vollkommen umscheidet. Dieser Vorgang wird als Versuch des Organismus aufgefasst, den «Fremdkörper», den das Implantat ja darstellt, zu isolieren, da das lebende Gewebe das unbelebte Material nicht als körpereigen akzeptieren, sondern höchstens tolerieren kann. Das Bild der Gewebereaktion variiert mit den verschiedenen Implantaten. Abbildung 1 zeigt das Implantatbett eines Nagels im Schenkelhals, der ein Jahr dort gelegen hat. Bindegewebe und Knochen haben sich eng an die Form des Nagels angepasst. Es hat sich eine ganz glatte Bindegewebsmembran entlang der Implantatoberfläche ohne jegliche Riesenzellen gebildet.

Ein anderes Beispiel ist Knochenzement als Implantat im Femurschaft. Knochenzement, bestehend aus einem Verbund von Polymerperlen, hat an der Oberfläche eine entsprechend vielgestaltige Form, z. T. sogar eine poröse Oberfläche.

Das Gewebe folgt nun allen Einzelheiten dieser Unregelmässigkeit des Zementes. Es

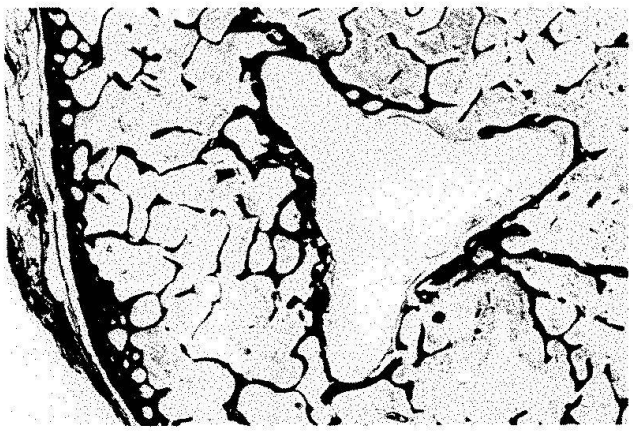

*Abb. 1.* Ausbildung einer kräftigen Knochenlamelle um einen Nagel im Schenkelhals ein Jahr nach Implantation. Gewebe und Knochen haben sich dicht ohne Bildung von Fremdkörper-Riesenzellen um das Implantat gelegt.

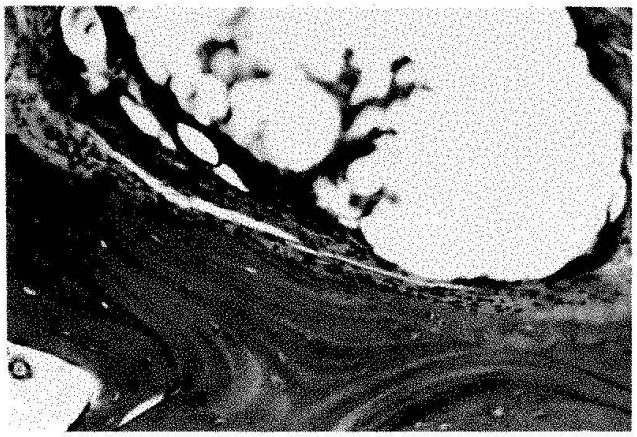

*Abb. 2.* Histologisches Bild der Knochen-Zement-Grenze einer Hüftendoprothese der Materialpaarung Polyäthylen/Metall 4 Jahre nach Implantation. An der Grenze zwischen Knochen und Zement hat sich eine Schicht Fremdkörper-Riesenzellen gebildet, die allen Unregelmässigkeiten der Zementoberfläche folgt.

bildet aber entlang der Zementoberfläche Fremdkörper-Riesenzellen aus (Abb. 2). Wie diese Fremdkörper-Riesenzellen dort entstehen und welche Funktion sie haben, ist nicht bekannt. Wir wissen nur, dass sie nach etwa 14 Tagen auftreten und während der gesamten Implantationsdauer bestehen bleiben.

Eine andere Reaktion des Gewebes ist auf kleinere Fremdkörper, z. B. Abriebpartikel, zu beobachten. Sie kann im Zusammenhang mit dem Materialverschleiss von künstlichen Gelenken zu ernsten Problemen führen. Es soll im folgenden näher auf diese Gewebereaktion eingegangen werden.

Alle Materialien, die mechanisch gegeneinander bewegt werden, unterliegen an den Gelenkflächen einem gewissen Verschleiss. Dabei werden kleinste Partikel abgerieben, die sich in der Umgebung des Gelenkes ansammeln und hier mit der Gelenkkapsel in Kontakt kommen. Sie werden vom Kapselgewebe aufgenommen und gespeichert, wobei ein ständiges Angebot an solchem Fremdmaterial einen steten Nachschub von speicherfähigen Zellen erfordert. Es entwickelt sich deshalb in der Gelenkkapsel ein Fremdkörper-Granulationsgewebe, dessen charakteristische Merkmale jeweils von der Art des gespeicherten Materials modifiziert werden. So können kleine in die Gelenkkapsel eingelagerte Partikel eine histiozytäre Reaktion auslösen; grössere Partikel werden eher von Riesenzellen umschlossen. Das Gewebe ist in der Lage, die Fremdkörperpartikel durch Abtransport über die perivaskulären Lymphspalten zu eliminieren. Offensichtlich sind dabei das Ausmass und die Intensität der Fremdkörperreaktion in der Gelenkumgebung abhängig von der Menge der entstehenden Verschleisspartikel und von der Fähigkeit, diese abzutransportieren.

Solange die Menge der angebotenen Verschleisspartikel die Fähigkeit des Gewebes zum Abtransport nicht überfordert, kann sich ein Gleichgewichtszustand zwischen Materialverschleiss und Gewebereaktion einstellen. Dieser Zustand ist als optimal anzusehen, solange der Materialverschleiss an den Gelenkflächen nicht vollkommen unterbunden werden kann (Willert et al. 1978).

Ein derartiges Gleichgewicht besteht höchstwahrscheinlich bei Hüftgelenk-Endoprothesen mit einer Paarung von Metallkopf und Polyäthylenpfanne, die über viele Jahre hindurch zufriedenstellend funktionieren, ohne dass irgendwelche Veränderungen an Gelenk und Knochen erkennbar waren. Durch Vermessen von Röntgenbildern, die von solchen Gelenken in zeitlichen Abständen gemacht worden waren, konnten wir die Wanderung des Kopfes in die Polyäthylenpfanne und damit einen Teil des Verschleisses in Abhängigkeit von der Funktionsdauer bestimmen (Buchhorn et al. 1979, 1984). Wir kamen zu dem Ergebnis, dass wahrscheinlich diejenige Menge von Verschleisspartikeln der Poly-

äthylenpfanne kontinuierlich durch das Kapselgewebe aufgenommen und abtransportiert werden kann, die bei einer Wanderung des Kopfes von 0,1–0,2 mm pro Jahr in die Pfanne entsteht. Grössere Mengen von Verschleissprodukten induzieren jedoch zunächst in der Gelenkkapsel eine verstärkte Proliferation des Fremdkörper-Granulationsgewebes, wobei die Granulome desto mehr zur Nekrose neigen, je grösser sie werden, so dass schliesslich mehr oder weniger ausgedehnte Bezirke der Gelenkinnenhaut von Nekrosen durchsetzt oder an der Oberfläche von Nekrosen bedeckt sind. Diese Nekrosen speichern die Partikel, aber sie verhindern gleichzeitig, dass neues Fremdmaterial aus dem Gelenk aufgenommen wird. Es gibt also einen Stop, das heisst eine Dekompensation der Reaktion der Gelenkkapsel auf die Verschleissprodukte. Nunmehr müssen andere Gewebe an anderen Stellen der Implantatumgebung die Funktion der Phagozytose, der Speicherung und des Abtransportes der Verschleisspartikel übernehmen. Diese anderen Gewebe sind besonders das retikuloendotheliale System im Knochenmark und das Bindegewebe, welches an die Knochenzementgrenze heranreicht und schliesslich auch ins Knochenmark übergeht. Hier entwickelt sich nun das gleiche Fremdkörper-Granulationsgewebe wie in der Gelenkkapsel. Wie jedes Granulationsgewebe ist auch das Fremdkörper-Granulationsgewebe befähigt, den Knochen zu resorbieren, der der weiteren proliferativen Ausbreitung im Wege steht. Dabei macht die Resorption auch vor denjenigen Knochenbälckchen nicht Halt, die eigentlich für die Verankerung des Implantates verantwortlich sind. Als Folge ihres Wegfalles kommt es zur Lockerung des Zementimplantates, was mit einer Lockerung der Endoprothesenteile gleichbedeutend ist. Im Röntgenbild erkennt man die Knochenresorption am Auftreten eines unscharf begrenzten, strahlendurchlässigen Saumes entlang der Zementgrenze. Dieser Vorgang wurde erstmals bei Hüftgelenktotalendoprothesen mit Pfannen aus Teflon bzw. dem daraus abgeleiteten Fluorosint beobachtet (Charnley et al. 1969). Der Verschleiss an diesen Kunststoffpfannen war sehr gross; im Laufe der Zeit arbeitete sich der Metallkopf durchschnittlich um 2,5 mm pro Jahr in die Teflon- bzw. Fluorosintpfanne hinein. Es ent-

*Abb. 3.* Kapselgewebe aus dem Bereich eines Ganzmetall-Kniegelenkes 6 Monate nach Implantation. Das Gewebe hat sich durch einen massiven Metallverschleiss an den Gelenkflächen schwarz verfärbt.

standen grosse Mengen von Abriebpartikeln, die vom Kapselgewebe phagozytiert wurden. Die hier ausgelöste Fremdkörperreaktion breitete sich fast immer auf das angrenzende Knochenmark und das Bindegewebe an der Knochen-Zementgrenze aus und resorbierte den angrenzenden Knochen, z.B. auch am Calcar femoris. Ganz ähnliche Erfahrungen machte man später mit Polyester, der besonders bei der Verwendung für die Köpfe von Rotationsendoprothesen viel zu wenig verschleissfest war, so dass es auf Grund hoher Beanspruchung im Zapfengelenk, am Aufsitz und an der Kugeloberfläche zu einem erheblichen Materialverschleiss kam. Bei diesen Hüftendoprothesen mit Polyesterkopf haben wir erstmals den Vorgang der Implantatlockerung als direkte Folge eines extremen Materialverschleisses einwandfrei beweisen können (Willert und Semlitsch 1975). Aber auch beim Metall kann es zu einem besonders ausgeprägten Abrieb kommen, z.B. an Scharnieren, Knien oder Ellenbogen-Endoprothesen. Wenn die Innenschicht der Gelenkkapsel diese Metallpartikel speichert,

*Abb. 4.* Histologisches Bild aus der Umgebung eines Kniegelenkes der Metallpaarung Metall/Metall. Um Knochen und Zement hat sich Fremdkörper-Granulationsgewebe gebildet und und massiv Metallpartikel eingelagert (Schwarzfärbung des Gewebes; obere Bildhälfte). Anfänge einer Knochenresorption sind sichtbar (unten rechts).

verfärbt sie sich schwarz (Abb. 3, 4). Umfangreiche Nekrosen sind wiederum das Zeichen von Dekompensation der Fremdkörperreaktion, möglicherweise aber auch der toxischen Wirkung des Metalles. Obwohl Polyäthylen in der Paarung mit Metall derzeit immer noch der bestbewährte und am besten geeignete Polymerwerkstoff für konkave Gelenkflächen ist, können ungünstige Umstände wie z. B. ein Kratzer in der Metall-Kugel zu einem übermässigen Verschleiss führen; das dann auftretende Überangebot an Verschleisspartikeln kann wiederum eine Dekompensation der Kapselreaktion auslösen, so dass sich die Fremdkörperreaktion auf das Bindegewebe der Knochen-Zementgrenze ausdehnt, wo sich Granulationsgewebe bildet, das den Knochen des Implantatlagers abbaut (Abb. 5.).

Dass auch von den Bewegungsflächen aus $Al_2O_3$-Oxydkeramik beträchtliche Mengen an kleinen Partikeln abgegeben werden, ist in der jüngsten Vergangenheit wiederholt beobachtet worden (Plitz und Griss 1981). Wir sahen dies kürzlich in einem Fall einer gelokkerten Endoprothese, die aus Keramikkopf, Keramikpfanne und Metallstiel bestand. Die Gewebereaktion fand sich nicht nur in der Gelenkkapsel, sondern auch an der Knochenzementgrenze (Abb. 6). Ein ganz unerwarteter Befund, wenn man bedenkt, mit welchem Ziel die Keramik seinerzeit entwikkelt und wie sie eingeführt worden ist.

Einem erheblichen Verschleiss unterliegt auch Silicon-Kautschuk, der wegen seiner elastischen Eigenschaften als Werkstoff von Interpositionsimplantaten vor allem für Fingergelenke und Handwurzelknochen, aber auch für das Grosszehengrundgelenk und eventuell für das Ellenbogengelenk verwendet wird. Diese Implantate werden im Knochen nicht weiter befestigt, sondern nur eingesteckt, die Interponate für Handwurzelknochen nur in das Gelenk eingelegt. Bei Bewegungen kann daher eine ständige Verschiebung zwischen Knochen, Bindegewebe und Implantat stattfinden, die zum Abrieb von Silicon-Kautschuk führt. Die abgeriebenen Siliconpartikel werden vom Bindegewebe der umgebenden Gelenkkapsel, aber auch vom Gewebe in den Markräumen der angrenzenden Knochen gespeichert und lösen dort die Proliferation eines, vor allem aus vielkernigen Riesenzellen bestehenden Fremdkörpergranulationsgewebes aus. Dieses Granulationsgewebe ist wiederum die Ursache für eine umfangreiche Knochenresorption, die häufig in der Umgebung solcher Silicon-Kautschuk-Implantate zu beobachten ist und zu einer zunehmenden Instabilität der Implantate im knöchernen Lager führt (Abb. 7) (Willert et al. 1980 b).

Worin liegt nun der klinische Wert solcher Untersuchungen?

- Erstens: Wenn überhaupt eine Fremdkörperreaktion im Gewebe der Implantatumge-

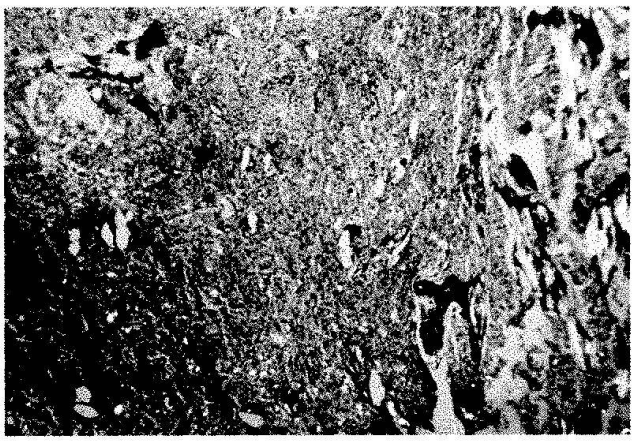

*Abb. 5.* Histologisches Bild von Polyäthylen-Abrieb (im polarisierten Licht) aus der Umgebung einer Müller-Hüftendoprothese nach 7 Jahren Laufzeit. Granulationsgewebe mit starker Speicherung von Polyäthylenpartikeln hat sich bis ins Knochenmark der Spongiosa ausgebreitet.

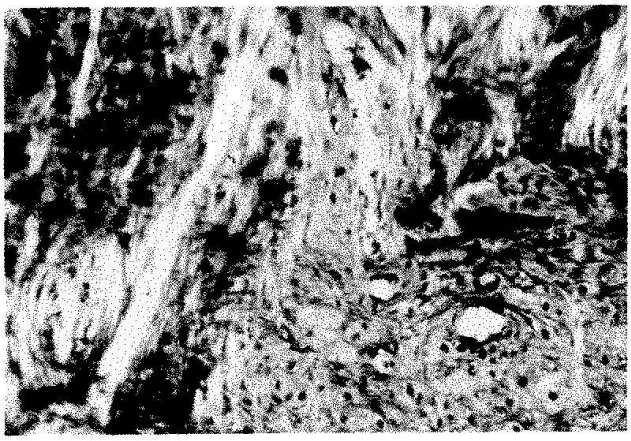

*Abb. 6.* Gewebeschnitt aus der Umgebung einer Keramik/Keramik-Hüftendoprothese nach 2 Jahren Laufzeit. Fremdkörper-Granulationsgewebe hat (im polarisierten Licht hell aufleuchtende) Keramikpartikel gespeichert, breitet sich bis an den Knochen aus und beginnt diesen abzubauen.

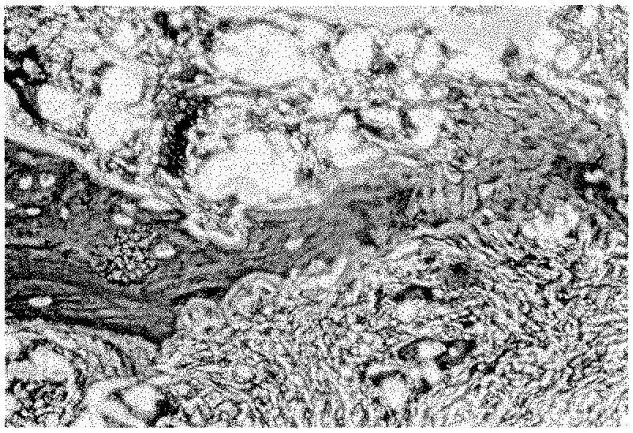

*Abb. 7.* Beispiel für die Einlagerung von Silastik-Partikeln in Granulationsgewebe in der Umgebung eines Swanson-Handgelenkes (Trapezium). Granulationsgewebe ist bis an die Knochengrenze vorgedrungen und baut den Knochen massiv ab. Die Fremdkörper sind hier (in Phasenkontrast-Darstellung) als schaumige, hell aufleuchtende Einschlüsse in den Zellen zu erkennen.

bung nachgewiesen werden kann, so ist dies ein Anzeichen dafür, dass Bestandteile des Materials in die Umgebung abgegeben werden.

- Zweitens: Die Intensität der Fremdkörperreaktion und die Menge der im Gewebe eingelagerten Partikel kann als Mass für die Verschleissfestigkeit des Werkstoffes unter Beanspruchung im menschlichen Körper gewertet werden.
- Drittens: Die Gewebeverträglichkeit eines Implantat-Werkstoffes kann nach dem Charakter der Fremdkörperreaktion beurteilt werden.
- Viertens: Gewebenekrosen können sowohl als Folge einer Toxiziät des Implantatmaterials als auch als solche exzessiver Proliferation von Fremdkörper-Granulationsgewebe entstehen. Des weiteren kann eine grössere Ansammlung von Gewebenekrosen in der Gelenkhöhle die Schmierung des künstlichen Gelenkes stören. Eine hochgradig verdickte Gelenkkapsel z.B. als Folge einer starken Proliferation von Fremdkörper-Granulationsgewebe kann die Beweglichkeit der Gelenke hemmen, was bei den Fingergelenken ein besonderes Problem darstellt. Und schliesslich kann die Ausbreitung der Fremdkörperreaktion von der Gelenkkapsel auf das Gewebe an der Knochen-Zementgrenze eine Knochenresorption verursachen und damit die Lockerung des Implantates begünstigen.

Für 7 verschiedene Implantatmaterialien konnten wir übereinstimmend einen Zusammenhang zwischen starkem Materialverschleiss, Knochenresorption am Implantatlager und Lockerung der Implantate feststellen. Es handelt sich dabei um einen allgemeinen biologischen Reaktionsmechanismus, für dessen Auslösung weniger die chemische Struktur des Endoprothesen-Werkstoffes als die Menge der entstehenden Verschleissprodukte von Bedeutung ist.

## Literatur


Buchhorn, U., Willert, H.G., Semlitsch, M., Weber, H., Lehmann, M., Niederer, P.G., Dörre, E.: Wear Behaviour of Total Hip Prosthesis Components made of Different Bearing Materials - A Clinical and Laboratory Study. Third Int. Conf. «Plastics in Medicine and Surgery», Enschede, Niederlande; The Plastic and Rubber Institute, London, 1979.

Buchhorn, U., Willert, H.G., Semlitsch, M., Weber, H.: Dimensionsänderungen der Polyäthylen-Hüftpfannen bei Müller-Hüftendoprothesen. — Ein Bericht über die Messmethoden und ihre klinische Bedeutung. Z. Orthop. 122, 127-135, 1984.

Charnley, J., Kamangar, A., Longfield, M.D.: The Optimum Size of Prosthetic Heads in Relation to the Wear of Plastic Sockets in Total Replacement of the Hip. Med. biol. Engng., Vol. 7, 31-39, 1969.

Plitz, W., Griss, P.: Clinical, Histo-morphological and Material-Related Observations on Removed Alumina-Ceramic Hip Joint Components. Aus: Proceedings of «Implant Retrieval: Material and Biological Analysis». Gaithersburg, 1.-3.5.1980; NBS Special Publ. 601, U.S. Department of Commerce, National Bureau of Standards, 1981.

Willert, H.G., Semlitsch, M.: Kapselreaktionen auf Kunststoff- und Metallabrieb bei Gelenk-Endoprothesen. Techn. Rundschau Sulzer 2, 1975.

Willert, H.G., Semlitsch, M., Buchhorn, G., Kriete, U.: Materialverschleiss und Gewebereaktion bei künstlichen Gelenken. Orthopäde 7, 62-83, 1978.

Willert, H.G., Buchhorn, G., Ungethüm, M.: Proposed Guideline for the Biological Testing of Orthopaedic Implant Materials and Implants. Biomaterials, Vol. 1, 179-182, 1980 a.

Willert, H.G., Buchhorn, G., Semlitsch, M.: Die Reaktion des Gewebes auf Verschleissprodukte von Gelenk-Endoprothesen der oberen Extremitäten. Orthopäde 9, 94-107, 1980 b.

Willert, H.G., Buchhorn, U., Prüssner, P.: Aussagewert biologischer Tests im Rahmen der Überprüfung von Biomaterial. Symposium «Biomaterialien», Giessen 13.-14.6.1980 in: Rettig, H., Weber, U. (eds.), Schriftenreihe der MOT, Band 5, Gentner Verlag, Stuttgart, 1981.

Prof. Dr. H.G. Willert
Orthopädische Universitätsklinik
Postfach 884
Robert-Koch-Strasse 40
D-3400 Göttingen