Zeitschrift: Mitteilungen der Thurgauischen Naturforschenden Gesellschaft

Herausgeber: Thurgauische Naturforschende Gesellschaft

Band: 43 (1979)

Artikel: Die Echinokokkose beim Menschen unter besonderer Berücksichtigung des Echinococcus alveolaris im Kanton Thurgau

Autor: Jaeger, Peter / Hardmeier, Thomas / Peter, Bruno

DOI: https://doi.org/10.5169/seals-593902

Nutzungsbedingungen

Die ETH-Bibliothek ist die Anbieterin der digitalisierten Zeitschriften auf E-Periodica. Sie besitzt keine Urheberrechte an den Zeitschriften und ist nicht verantwortlich für deren Inhalte. Die Rechte liegen in der Regel bei den Herausgebern beziehungsweise den externen Rechteinhabern. Das Veröffentlichen von Bildern in Print- und Online-Publikationen sowie auf Social Media-Kanälen oder Webseiten ist nur mit vorheriger Genehmigung der Rechteinhaber erlaubt. Mehr erfahren

Conditions d'utilisation

L'ETH Library est le fournisseur des revues numérisées. Elle ne détient aucun droit d'auteur sur les revues et n'est pas responsable de leur contenu. En règle générale, les droits sont détenus par les éditeurs ou les détenteurs de droits externes. La reproduction d'images dans des publications imprimées ou en ligne ainsi que sur des canaux de médias sociaux ou des sites web n'est autorisée qu'avec l'accord préalable des détenteurs des droits. En savoir plus

Terms of use

The ETH Library is the provider of the digitised journals. It does not own any copyrights to the journals and is not responsible for their content. The rights usually lie with the publishers or the external rights holders. Publishing images in print and online publications, as well as on social media channels or websites, is only permitted with the prior consent of the rights holders. Find out more

Download PDF: 15.07.2025

ETH-Bibliothek Zürich, E-Periodica, https://www.e-periodica.ch

Die Echinokokkose beim Menschen unter besonderer Berücksichtigung des *Echinococcus alveolaris* im Kanton Thurgau

Peter Jaeger, Thomas Hardmeier, Bruno Preter

Mit dieser Arbeit wird die auch beim Menschen vorkommende Krankheit der Echinokokkose erläutert und auf die Bedeutung der lokalen Häufung im Kanton Thurgau hingewiesen. Ferner werden mögliche epidemiologische Zusammenhänge aufgezeigt.

Beschreibung der Echinokokkose

Im Dünndarm des Menschen können verschiedene Bandwurmarten sich ansiedeln und parasitieren. Dazu gehören der Fischbandwurm *(Diphyllobothrium latum)*, der Rinderbandwurm *(Taenia saginata)*, der Schweinebandwurm *(Taenia solium)* und die *Spirometra*-Arten. Die Entwicklung von Bandwürmern spielt sich in einem biphasischen Lebenszyklus ab mit einem Larven-(Finnen)-Stadium in einem oder mehreren Zwischenwirten - Pflanzenfressern - und einer Adultform, die im Darm des Hauptwirtes, einem Fleischfresser, parasitiert. Neben den erwähnten Bandwurmarten, die in ihrer Adultform den menschlichen Darm befallen, ist der Mensch auch für Larvenstadien von Bandwürmern empfänglich. Dies gilt namentlich für die Finnen von *Echinococcus*-Arten, und zwar wird der Mensch durch akzidentelle Aufnahme von *Echinococcus*eiern neben den natürlichen Zwischenwirten zum Träger des Finnenstadiums. Der Befall des Dünndarms von Fleischfressern mit adulten oder heranwachsenden Bandwürmern der Gattung *Echinococcus* sowie die Infektion von Mensch und Tier mit deren Finnen wird als Echinokokkose bezeichnet. Sie führt im allgemeinen nur beim Zwischenwirt, dem Träger des Finnenstadiums, zu klinischen Symptomen und kann beim Menschen schwere Erkrankungen und Todesfälle verursachen. Für die menschliche Echinokokkose sind die nur wenige Millimeter langen Bandwurmarten *E. granulosus* und *E. multilocularis* von Bedeutung. Das Wirtsspektrum beider Arten ist verschieden. Der Lebenszyklus von *E. granulosus* ist vorwiegend an Haustiere gebunden, während sich derjenige von *E. multilocularis* in der freien Wildbahn abspielt. Der hauptsächliche Endwirt für *E. granulosus* ist der Hund; als Zwischenwirte sind vor allem Schwein, Pferd, Rind und Schaf bekannt. Für *E. multilocularis* sind der Rot- und der Polarfuchs die bedeutendsten Endwirte, doch kommen auch Hund und Katze als Träger der Adultform in Frage. Zwischenwirte sind vor allem Nagetiere, wobei wahrscheinlich der Feldmaus die Hauptbedeutung zukommt. Im Dünndarm der Endwirte, die nicht selten Tausende von Echinokokken beherbergen, leben die meisten der erwachsenen Bandwürmer etwa sechs Monate. In gewissen Zeitabständen lösen sich von den Würmern die graviden, je etwa 500 Eier enthaltenden Glieder ab und gelangen mit dem Kot in die Aussenwelt. Die kugeligen Eier haben einen Durchmesser von 30 bis 40 µm. Nach Aufnahme der *Echinococcus*eier durch den Zwischenwirt werden im Dünndarm aus den Eiern die Onkosphären frei. Der Mensch infiziert sich im Falle des *E. granulosus* durch Nahrungsmittel oder Trinkwasser, die mit Eiern dieses Bandwurmes kontaminiert sind, im Falle des *E. multilocularis* durch mit Eiern beschmutzte Fuchsbälge oder Lebensmittel, die mit Fuchslosung kontaminiert sind (Salat, Waldbeeren, Pilze, Fallobst). Die Onkosphären dringen in die Darmwand ein und gelangen auf dem Blutweg in die Leber, die Lunge oder auch in andere Organe. Aus den Onkosphären entstehen in diesen Organen kleine Bläschen, die allmählich zu Finnen heranwachsen.

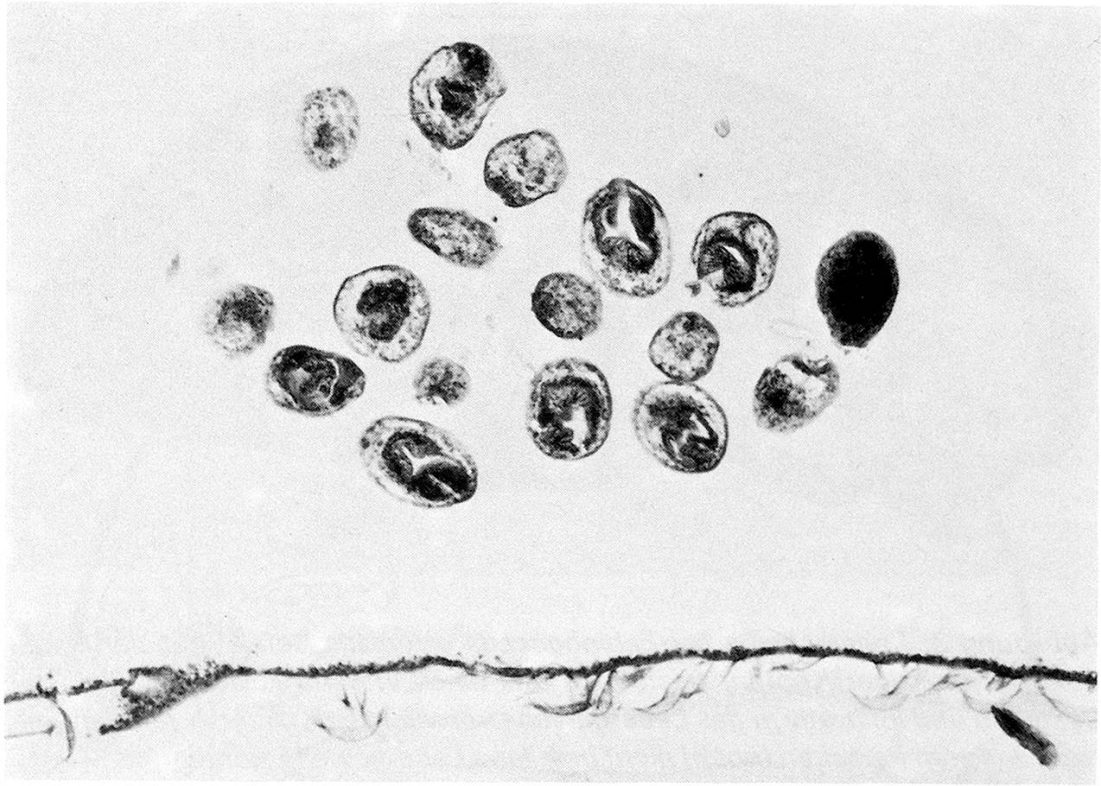

Abbildung 1: Mikroskopische Aufnahme (Vergrösserung 120fach) von Echinokokkenköpfen mit den typischen, nach innen eingestülpten Hakenkränzen. Am unteren Bildrand Anteil der Cystenwandung.

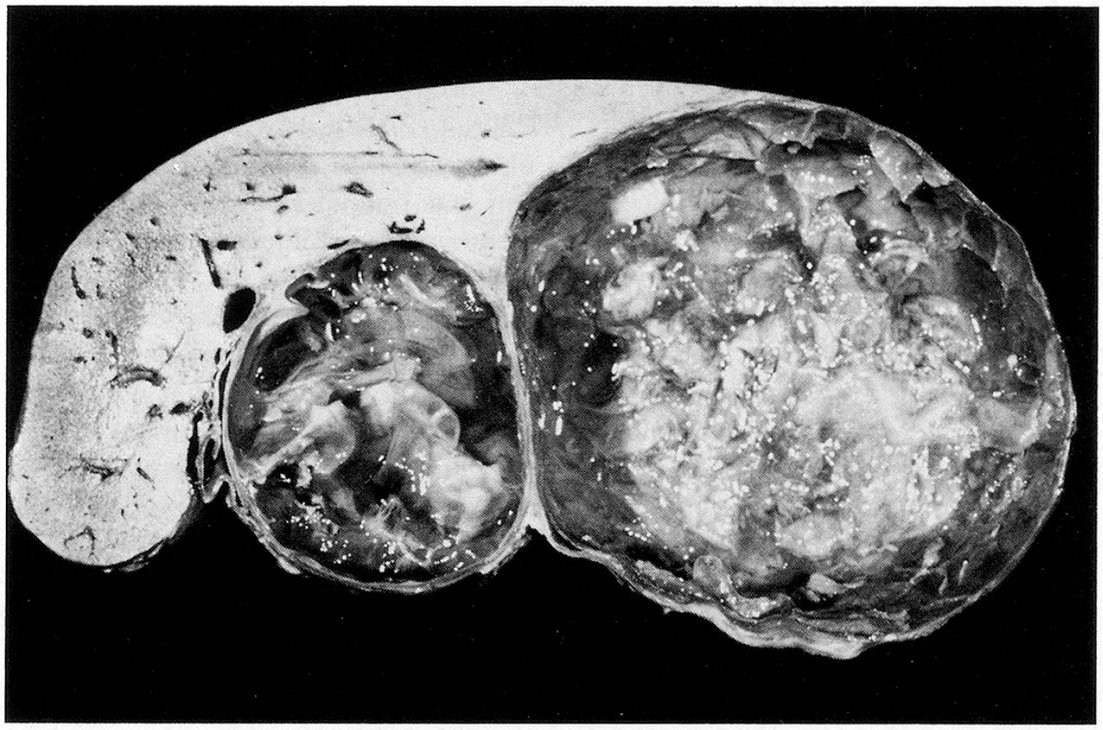

Abbildung 2: Leberscheibe mit 2 grossen Cysten bei Echinococcus cysticus-Befall. Auf der linken Seite ein Saum von intaktem Lebergewebe.

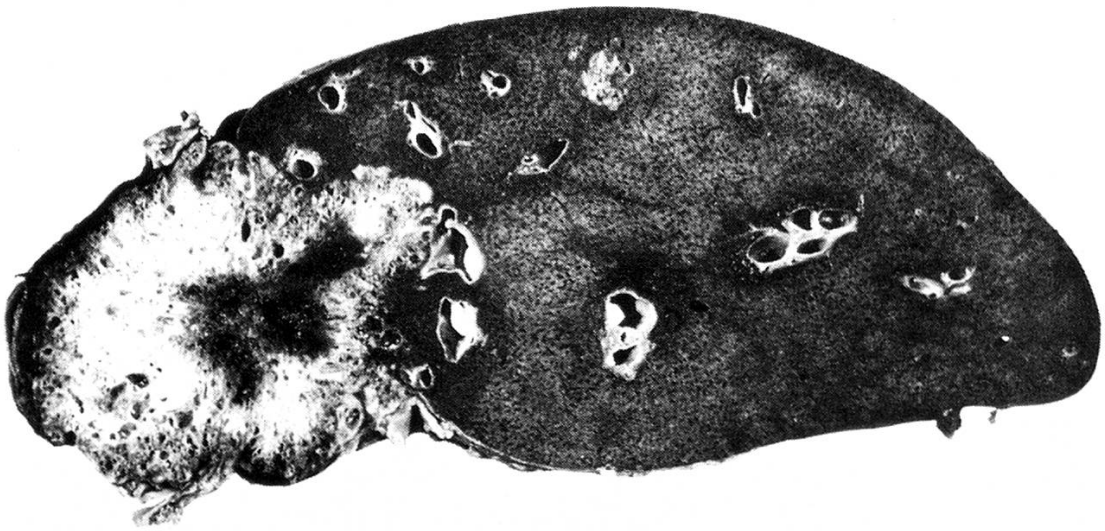

Abbildung 3: Leberscheibe bei Echinococcus alveolaris-Befall. Auf der linken Seite tumorartiger Knoten, bestehend aus einer Vielzahl kleiner bis kleinster Cystchen und infiltrativ in das Lebergewebe vorwachsend. Auf der rechten Seite ist das vom Parasiten (noch) nicht befallene Lebergewebe sichtbar.

Die Finne von *E. granulosus* wird als *E. cysticus* bezeichnet und ist eine flüssigkeitsgefüllte, ein- oder mehrkammerige Blase mit einer inneren zellulären Keimschicht und einer äusseren azellulären Kutikularschicht. Eine vom Wirt gebildete Bindegewebsschicht umschliesst die Finne. Frühestens 5-6 Monate nach der Infektion entstehen an der Keimschicht kleine Bläschen, die Brutkapseln, und in ihnen die Kopfanlagen der neuen Bandwurmgeneration (Abbildung 1). Die Grösse der Finnen ist unter anderem abhängig von ihrem Alter; ihr Durchmesser reicht von wenigen Millimetern bis 30 Zentimeter oder mehr. Das Wachstum ist rein expansiv und relativ langsam, vergleichbar demjenigen eines gutartigen Tumors (Abbildung 2).
Die Finnen von *E. multilocularis* haben einen anderen Aufbau: Sie bestehen aus Ballungen von mikroskopisch kleinen bis höchstens haselnussgrossen Bläschen, die von Granulations- und Bindegewebe umschlossen sind. Die dadurch entstehende schwammartige Konglomeratstruktur führt zur Bezeichnung *E. alveolaris*. Der Aufbau des Einzelbläschens entspricht demjenigen einer *E. granulosus*-Finne. Von besonderer Bedeutung ist, dass das Wachstum rascher und infiltrativ erfolgt. Der alveoläre *Echinococcus* hat damit den Charakter eines bösartigen Tumors (Abbildung 3). Der Entwicklungskreislauf der Echinokokken ist dann geschlossen, wenn Endwirte Finnen mit reifen Kopfanlagen aufnehmen, aus denen sich im Dünndarm innert weniger Wochen geschlechtsreife Stadien entwickeln. Im Falle des *E. granulosus* werden den Hunden Schlachthausabfälle mit befallenen Organen des Schafes, Schweines usw. verfüttert; im Falle des *E. multilocularis* verzehrt der Fuchs befallene Mäuse als Nahrung (Abbildungen 4 und 5).
Der *E. granulosus* kommt auf der ganzen Welt vor, besonders aber in Gebieten mit ausgedehnter Rinder- und Schafzucht, so in Uruguay, Argentinien, den Mittelmeerländern, Australien. Die Ausbreitung des *E. multilocularis* beschränkt sich auf kleinere herdförmige Endemiegebiete, zum Beispiel in Mit-

Echinococcus granulosus

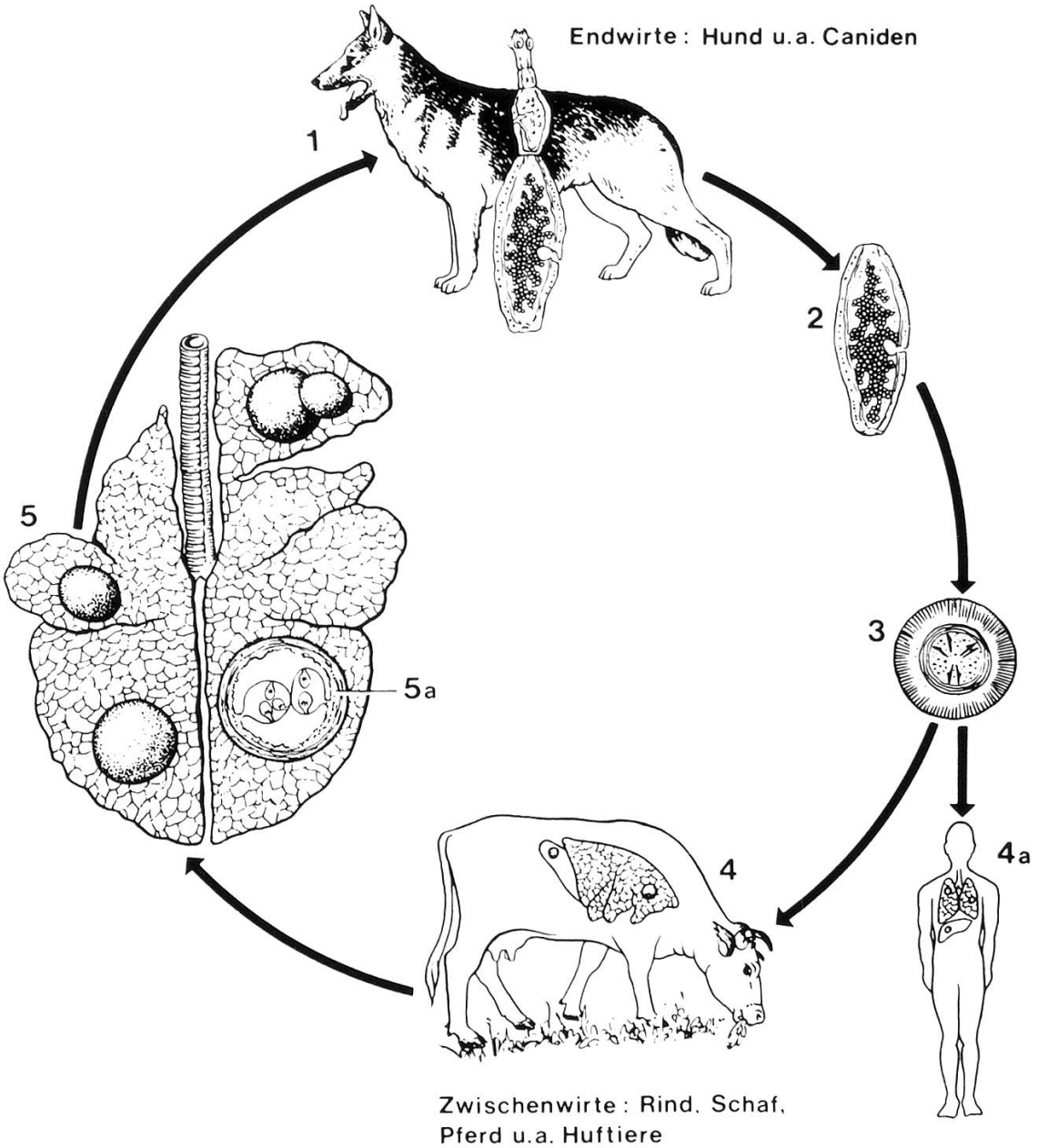

Abbildung 4: Entwicklunszyklus von Echinococcus granulosus (modifiziert nach Piekarski, 1973), aus J. Eckert, K. Wissler: TU, 35, 1978, Seite 770.

1 *Echinococcus granulosus* parasitiert im Dünndarm vom Hund und anderen Caniden
2 Proglottis mit Eiern
3 Ei
4 Rind als Zwischenwirt mit Larvenstadien (Finnen) von *E. granulosus* in Lunge und Leber
4a Mensch als «Fehlwirt», Ansiedlung der Finnen vor allem in Leber und Lunge
5 Rinderlunge mit fertilen Finnen
5a Querschnitt einer fertilen Finne mit Brutkapseln und Kopfanlagen (Protoskolices)

teleuropa die Schweiz, Süddeutschland, Österreich und Ostfrankreich umfassend. In der Schweiz und in Süddeutschland kommen beide Arten vor. Die Verbreitung der Echinokokkose im Tierreich ist ein guter Index für die Höhe des Infektionsrisikos des Menschen. Nach der Fleischschauerstatistik von 1969 waren in der Schweiz damals 1,5 % der Rinder, 1,7 % der Schafe, 0,02 % der Schweine und 0,25 % der Pferde mit *E. cysticus* befallen. Angaben über die Befallshäufigkeit von Hunden in der Schweiz sind spärlich: Man schätzt zirka 0,1 %. Über die Häufigkeit von *E. multilocularis* bei Tieren in der Schweiz ist wenig bekannt. Über das Vorkommen der Echinokokkose beim Menschen in der Schweiz gibt die Arbeit von *Drollshammer* (1973) Auskunft: Für die Zeitspanne von 1956 bis 1969 wurden 351 Fälle von Echinokokkose ermittelt, wovon zirka 33 % den *E. alveolaris* betrafen. Während die jährliche Zahl von *Alveolaris*erkrankungen relativ konstant geblieben ist, fällt auf, dass die *Cysticus*fälle stark zugenommen haben. Wenn die Zahl der *Cysticus*fälle nach Ausländern und Schweizern aufgetrennt wird, so findet sich ein Anteil von zwei Dritteln Ausländern und einem Drittel Schweizern. Die Zunahme der *Cysticus*fälle ist offensichtlich bedingt durch die Vergrösserung der ausländischen Wohnbevölkerung in der Schweiz nach 1950. Ein grosser Teil der Gastarbeiter stammt ja aus Ländern mit hohem endemischem Vorkommen von *E. granulosus*. Unter der Annahme, dass der überwiegende Teil der bei uns manifest erkrankten Ausländer sich in ihrer Heimat infiziert hat und es sich dabei also quasi um importierte Fälle handelt, ergibt sich bei alleiniger Betrachtung der zirka 200 Echinokokkseerkrankungen von Schweizern in dieser Zeitspanne einerseits eine Verhältnisumkehr von 2:1 (*E. alveolaris*-Fälle zu *E. cysticus*-Fälle) wie in den früheren Arbeiten von *Dardel* (1927) und *Schmid* (1957) sowie anderseits keine Zunahme der Echinokokkosehäufigkeit in der Schweiz seit Beginn dieses Jahrhunderts. Auch hinsichtlich der geographischen Verbreitung zeigen sich nach Berücksichtigung des Ausländeranteils keine wesentlichen Änderungen. Das Hauptkontingent der *Echinococcus-alveolaris*-Fälle ist nach wie vor in der Nordostschweiz zu finden. Der Kanton Thurgau steht dabei mit einer Morbidität von 7,6 pro 100000 Einwohner in 10 Jahren mit Abstand an der Spitze (Schweiz 2 pro 100000 Einwohner in 10 Jahren), beim *E. cysticus* mit einer Morbidität von 0,6 pro 100000 Einwohner in 10 Jahren erst an 11. Stelle (Schweiz 1,5 pro 100000 Einwohner in 10 Jahren). Die Gründe für eine Häufung der *E. alveolaris*-Fälle in der Nordostschweiz sind nicht klar.

Eigene Untersuchungen

Im Zeitraum von 1969 bis 1979 wurde im Kanton Thurgau bei 17 Patienten eine Echinokokkose festgestellt; bei einem 18. Patienten, der zur erneuten Behandlung gelangte, war die Diagnose schon bekannt. In 14 Fällen lag ein *E. alveolaris* vor, in 4 Fällen ein *E. cysticus*. Bezogen auf die Einwohnerzahl des Kantons Thurgau ergibt sich für den *E. alveolaris* eine Morbidität von 7,8 pro 100000 Einwohner in 10 Jahren. Diese Zahl stimmt mit den Feststellungen von *Drollshammer* (1973) überein und bestätigt insbesondere die Spitzenposition des Kantons Thurgau bezüglich des *E. alveolaris*, das heisst die gesamtschweizerisch gesehen überdurchschnittliche Häufung von *Alveolaris*fällen in diesem Kanton. Die *Diagnosestellung* erfolgte bei diesen 17 Patien-

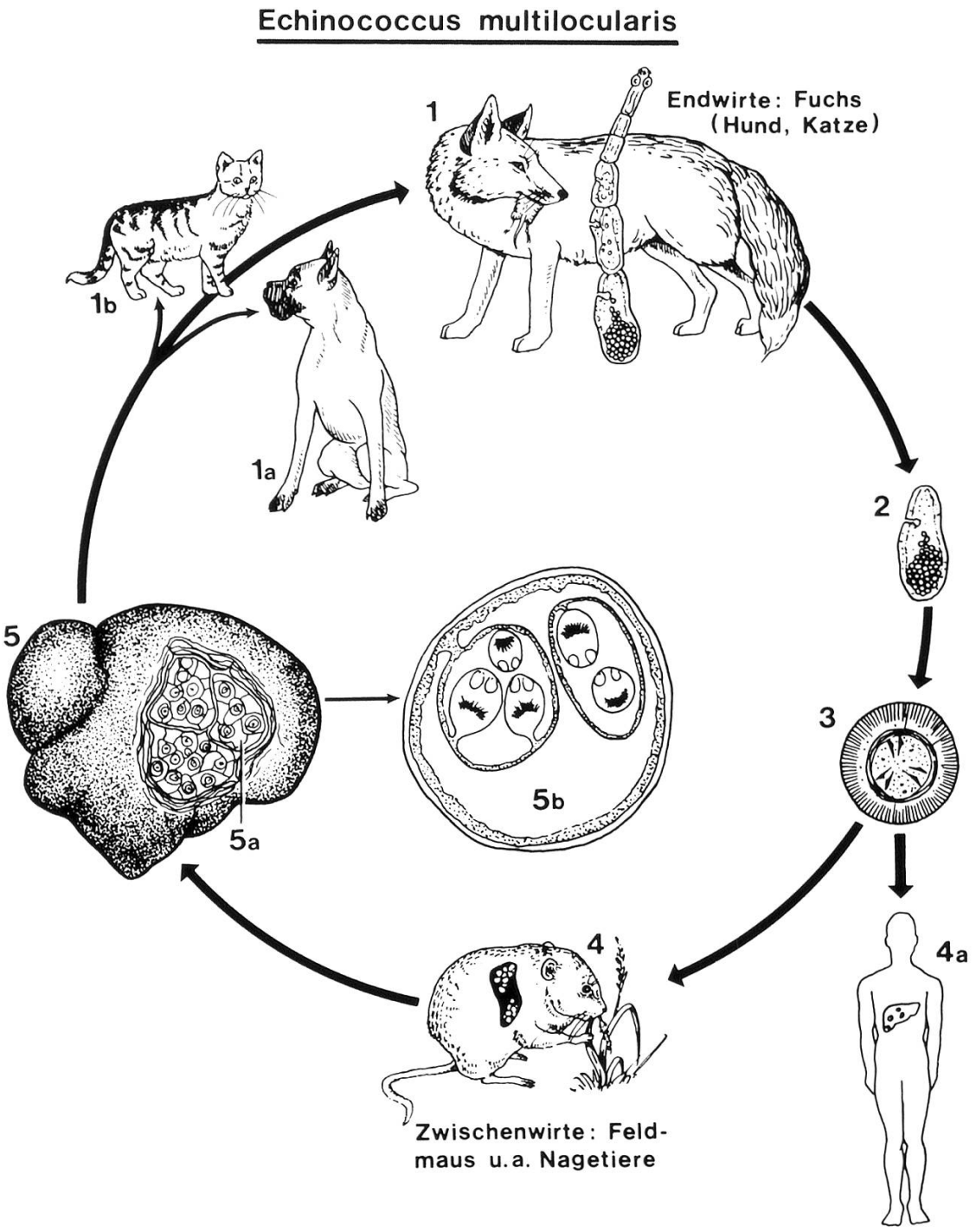

Abbildung 5: Entwicklungszyklus von Echinococcus multilocularis (modifiziert nach Vogel, 1961), aus J. Eckert, K. Wissler: TU, 35, 1978, Seite 771

1 Fuchs als Hauptwirt für *Echinococcus multilocularis*
1a und 1b Hund und Katze als gelegentliche Träger dieses Bandwurms
2 Proglottis mit Eiern
3 Ei
4 Maus als Zwischenwirt mit Finnen in der Leber
4a Mensch als «Fehlwirt», Ansiedlung der Finnen vorwiegend in der Leber
5 Mäuseleber mit Finnen
5a Querschnitt einer Finne mit Einzelbläschen, Brutkapseln und Kopfanlagen
5b Einzelbläschen mit Kutikularschicht (aussen), Keimschicht (innen), zwei Brutkapseln und darin enthaltenen Kopfanlagen

ten in 5 Fällen durch die Obduktion, in 10 Fällen, inklusive allen 4 *Cysticus*fällen, histologisch aufgrund von Operationspräparaten. In den übrigen 3 Fällen blieb es bei einer rein klinischen, durch die serologischen Untersuchungen verifizierten Diagnose ohne Operation der Patienten. Eine Patientin dieser Gruppe ist verstorben; es konnte keine Autopsie durchgeführt werden. Bei der *Geschlechtsverteilung* zeigt sich ein Verhältnis von 2:1 (12 Männer, 6 Frauen). Bei den insgesamt 14 *Alveolaris*fällen handelt es sich durchwegs um Schweizer Patienten, während von den 4 *Cysticus*patienten 3 Ausländer sind (1 Spanier und 2 Italiener). Die Morbidität des schweizerischen Ausländerkontingentes für *E. cysticus* war von 1956 bis 1969 10mal höher als bei den Schweizern. Dies erklärt sich durch die Herkunft dieser Ausländer aus dem Mittelmeerraum, das heisst aus traditionellen *E. cysticus*-Ländern. Innerhalb der Schweiz lassen sich gewisse Schwerpunkte der *Echinococcus*verteilung erkennen, wobei man sich bewusst sein muss, dass geographische Eintragungen (siehe Abbildung 6, S. 261) vor allem den Zeitpunkt der Diagnosestellung erfassen, der unter Berücksichtigung der langen Inkubationszeit mit dem Ort der Ansteckung nicht übereinzustimmen hat. Es lässt sich jedoch zeigen, dass für den *E. alveolaris*, wie erwähnt, eine Häufung in der Nordostschweiz vorliegt, während der *E. cysticus* ziemlich regelmässig über die ganze Schweiz verteilt ist. Zentren finden sich hier in den grossen Städten Genf, Basel und Zürich. Das Durchschnittsalter betrug bei unseren Fällen beim *E. cysticus* 37,5 Jahre und beim *E. alveolaris* 57 Jahre. Der jüngste Patient war 18, der älteste 85 Jahre alt (in beiden Fällen befallen mit *E. alveolaris*).

In den Krankengeschichten der 18 Patienten zeigt sich mit aller Deutlichkeit, in welcher Vielfalt sich die Echinokokkose beim Menschen bemerkbar machen kann. Die Symptomatik richtet sich nach der Lokalisation des Organbefalls, der Einwirkung auf Nachbarorgane sowie dem Grad der Progredienz. Es gibt keine im engeren Sinn typische Anamnese oder Symptomatik, die für sich allein schon den Verdacht auf Echinokokkose zulässt. Nicht selten macht sie sich erst durch Komplikationen bemerkbar, die aber genausogut anderen, häufigeren Krankheiten zugeordnet werden könnten. Erst der konkrete Verdacht und die serologische Untersuchung führen zur Diagnose. Vom absolut symptomlosen Zufallsbefund bis zur völlig infausten Situation mit generalisiertem Befall und schwerer Leberschädigung ist es möglich, auf die *Echinococcus*krankheit aufmerksam zu werden. Im folgenden sind die Krankengeschichten von drei Patienten dargestellt, um das Erwähnte zu veranschaulichen. Eine Zusammenfassung von anamnestischen Angaben, klinischen Symptomen, Laborwerten und Zusatzuntersuchungen sind der Tabelle 1 zu entnehmen.

Abbildung 6: Wohnorte der 14 Patienten mit E. alveolaris zum Zeitpunkt der Diagnosestellung ►

1 Bürglen	5 Frauenfeld-Huben	9 Ettenhausen	13 Hauptwil
2 Bottighofen	6 Illighausen	10 Buhwil	14 Frauenfeld
3 Busswil	7 Pfyn	11 Wetzikon	
4 Pfyn	8 Hefenhofen	12 Hattenhausen	

Die Pfeile bezeichnen die Wanderbewegungen der Patienten, entweder innerhalb des Kantons Thurgau ⟶ oder als Zuzug aus anderen Kantonen - - -►.

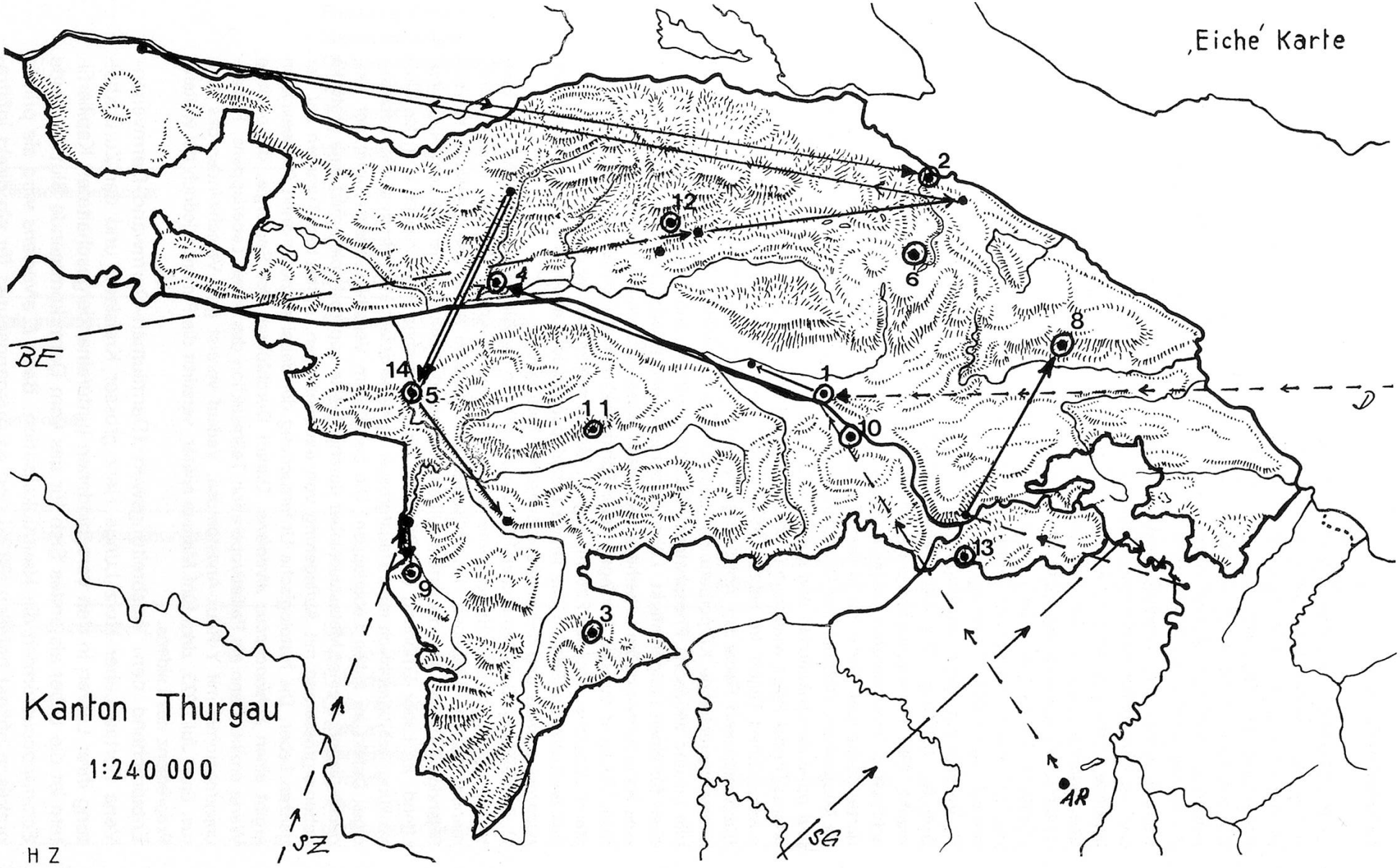
'Eiche' Karte
Kanton Thurgau
1:240 000
BE
D
SZ
SG
AR
1
2
3
4
5
6
8
9
10
11
12
13
14

HZ

Fallbeschreibungen

M. R., 27jährig. Im Januar 1975 Hospitalisation des Patienten wegen Thoraxschmerzen rechts. Radiologisch Pleuraerguss, Punktat trüb, abakteriell, keine Tbc. Pleurabiopsie mit eosinophilen Infiltraten. Antibiotische Therapie unter der Diagnose eines postpneumonischen Ergusses. Juli bis September 1976 erneute Hospitalisation wegen schmerzhafter Schwellung am rechten Fuss und rechten Knie. In der Folge Besserung, jedoch im Juni 1977 Auftreten von zunehmenden Rückenschmerzen, ausstrahlend in die rechte Flanke. Im Röntgenbild der Lendenwirbelsäule vorerst kein pathologischer Befund, später eine osteolytische Destruktion des zweiten Lendenwirbelkörpers sichtbar. Im Röntgenbild findet sich zudem ein Zwerchfellhochstand rechts sowie darunterliegende Verkalkungszonen, welche vom betroffenen Wirbelkörper in die Leberzone überzugehen scheinen. Die Echinokokken-Serologie zeigt positive Titer: IF 1:640, PH 1:4860. Die Leberszintigraphie sowie die Ultraschalluntersuchung ergeben eine von «Cysten» durchsetzte Leber. Genaue Artdiagnose nicht möglich bisher, aber wegen des infiltrativen Wachstums (Röntgen) dringender Verdacht auf *E. alveolaris*. Aufgrund des diffusen Befalls Einleitung einer medikamentösen Therapie mit Vermox und vorläufig Verzicht auf operativen Eingriff.

Sch. A., 85jährig. Seit Aktivdienstzeit 1944 immer wieder Ikterusschübe durchgemacht. 1961 Probelaparotomie wegen schmerzlosem Ikterus, laborchemisch vom Verschlusstyp. Intraoperative Diagnose eines inoperablen Gallengangcarcinomes mit indurierter höckeriger Platte, bis in die Leberpforte und in den Pankreaskopf reichend. Keine Metastasen. Abbruch der Operation, Verschluss des Abdomens. Postoperativer Verlauf ohne Komplikationen und spontane Erholung des Patienten mit Verschwinden des Ikterus. In der Folge wiederum recidivierende Ikterusschübe mit jedesmal spontaner Remission innert Tagen. Im Februar 1978 Hospitalisation des 85jährigen Patienten wegen Bluthusten und Fieber zur Abklärung. Patient in schlechtem Allgemeinzustand, sonst altersentsprechende Körperbefunde. Laborchemisch erhöhte Blutsenkungsreaktion sowie Lc und alkalische Phosphatase. Thoraxröntgenbild und Lungenszintigraphie sprechen für einen Lungeninfarkt. Leberszintigraphie und Oberbauch-Sonographie ergeben eine Raumforderung im Leberhilus, sich nach dorsal und caudal ausbreitend. Nun erstmals Verdacht auf das Vorliegen einer Echinokokkose. Bei gebessertem Allgemeinzustand plötzlicher Tod des Patienten einen Monat später. Bei der Obduktion *Echinococcus alveolaris* im Bereich des linken Leberlappens, der Leberpforte, des *Ligamentum hepatoduodenale* und des peripankreatischen Fettgewebes.

U. E., 55jährig. Seit September 1972 Druckgefühl in der Magengegend, 2 Monate später Appetit- und Gewichtsabnahme von 5 Kilo innert weniger Wochen sowie zunehmender Ikterus, deswegen Hospitalisation der Patientin durch den Hausarzt. Klinisch 55jährige Patientin in reduziertem Allgemeinzustand, Ikterus, Leber bis zum Nabel reichend. Im Labor Erhöhung des Bilirubins, der alkalischen Phosphatase und der Blutsenkung; szintigraphisch mannsfaustgrosser Speicherdefekt im rechten sowie randständiger Defekt im linken Leberlappen. Die bei diesem Verschlussikterus unter der Verdachtsdiagnose einer Metastasenleber durchgeführte Laparoskopie ergibt eine groteske Lebervergrösserung mit Auflagerung von traubenartigen, cystischen Tumoren auf der ganzen Leber. Die histologische Untersuchung der dabei entnommenen Probeexcision ergibt einen *Echinococcus alveolaris*. Darauf Durchführen der Serologie, die positive Werte ergibt. Dann als Palliativoperation Teilresektion des linken Leberlappens, Hepaticojejunostomie mit Y-Roux-Anastomose. Verlauf vorerst gut, Verschwinden des Ikterus. Ende Juli 1973, zirka fünf Monate später, verstirbt die Patientin jedoch bei weiterer Progredienz des Leidens.

Entsprechend dem Ausbreitungsweg (Darmlumen-Darmwand-Darmvenen-Vena portae-Leber-Herz-Lunge-Herz-grosser Kreislauf) und der Zurückhaltung ihrer Larven in den verschiedenen hintereinandergeschalteten Kapillarfiltern ist die Leber als erstes Sieb für das vom Darm kommende Blut für beide *Echinococcus*formen die Hauptlokalisation. Beim *E. alveolaris* wird sie primär praktisch obligat befallen (98%) und ist Ausgangspunkt für ein direkt infiltra-

Tabelle I: Übersicht über anamnestische Angaben, Befunde und Organlokalisationen an 17 Echinokokkose-Patienten

		E. alveolaris: 14 Fälle	*E. cysticus:* 3 Fälle
Anamnestische Angaben:	allgemeine Müdigkeit	3	
	Flankenschmerz	1	
	Gewichtsverlust	6	
	Oberbauchschmerzen	5	2
	Appetitverlust	2	
	Thoraxschmerzen	2	
	keinerlei Beschwerden	1	1
Klinische Befunde:	Ikterus	5	2
	Lebervergrösserung	9	2
	Kachexie	2	
	keine pathologischen Befunde	2	1
Laborwerte:	Erhöhung von Bilirubin	4	2
	von alkalischer Phosphatase	8	2
	von Transaminasen	4	2
	normale Laborwerte	3	1
Serologie:	IF, PH	Die serologischen Untersuchungen wurden bei 10 Patienten durchgeführt, bei den anderen 7 nicht. In allen 10 Fällen waren die Titer positiv. Wir haben nie ein falsch positives oder falsch negatives Resultat gesehen.	
Weitere Untersuchungen:		In allen Fällen (11), in denen ein Szintigramm und/oder eine Ultraschall-Sonographie angefertigt worden ist, war ein pathologischer Befund zu erheben. Auch hier keine falsch positiven oder falsch negativen Resultate.	
Organlokalisation:	Leber	13	3
	davon mit Penetration in die Umgebung	3	-
	Leberhilus	2	-
	Gallenwege	-	2
	Pericard	1	-
	Samenblasen, Prostata	1	-
	Lunge	2 (durch Infiltration)	-
	Knochen	1	-
	peritonealer Befall	2	-

tives oder sekundär metastatisches Wachstum in Nachbarorgane, vergleichbar einem bösartigen Tumor. Beim *E. cysticus* dagegen werden die Organgrenzen durch das rein expansive Wachstum der Zysten respektiert; die Nachbarorgane werden lediglich verdrängt und nicht infiltriert. Die Zysten finden sich solitär oder multipel, zu 60 % in der Leber, zu 20 % in der Lunge, seltener in anderen Organen. Bei 9 von 10 an *E. cysticus* erkrankten Patienten ist nur ein Organ befallen. Die Leber mit dem massivsten Alveolarisbefall wog 5 kg (normales Lebergewicht 1,5 kg), die grösste gemessene *Cysticuszyste* mass 20 cm! Über die Organlokalisation siehe auch Tabelle 1.
Die *Therapie* der Echinokokkose war bis vor kurzem rein chirurgisch. Der Eingriff zeigt nur bei radikaler Durchführung, das heisst bei Entfernung aller Finnen gute Aussichten auf dauerhafte Heilung. Sie ist beim *E. cysticus* wegen seines rein expansiven, die Grenzen der Nachbarorgane respektierenden Wachstums bedeutend besser. Bei der Alveolarechinokokkose sind die Heilungsaussichten wesentlich ungünstiger, weil Radikaloperationen wegen des infiltrativen Wachstums des Parasiten in Leber und Nachbarorganen häufig nicht mehr möglich sind. Der operative Eingriff kann in derartigen Krankheitsfällen zwar lebensverlängernd wirken, den fatalen Verlauf aber meist nicht verhindern. Konservative Therapieversuche bei der Echinokokkose waren bis vor kurzem erfolglos. Das aus der Veterinärmedizin zur Behandlung anderer Krankheiten bekannte, seit einigen Jahren beim Menschen versuchsweise zur Behandlung der Echinokokkose eingesetzte Mebendazol (Vermox) scheint neue Möglichkeiten zu eröffnen und vor allem in komplizierten Fällen oder bei multiplem Organbefall eine gute Alternative, eventuell kombiniert mit chirurgischem Vorgehen, darzustellen. Eine exakte Beurteilung dieses Chemotherapeuticums steht wegen der erst kurzen Zeit seiner Anwendung noch aus.

Gedanken zur epidemiologischen Situation

Bei der Besprechung der epidemiologischen Situation möchten wir uns auf den die Alveolarechinokokkose verursachenden *E. multilocularis* beschränken. Die Ursachen für eine Häufung der Fälle im Kanton Thurgau sind wie erwähnt nicht klar. Die in diesem Gebiet bestehende höhere Population von Rotfüchsen *(Vulpes vulpes)* könnte dafür eine Erklärung sein. Es ist jedoch bis heute nicht bekannt, ob unter diesen auch die Zahl der Träger von *E. multilocularis* höher ist, da Untersuchungen über den *E. multilocularis*-Befall von Rotfüchsen in grösserem Umfang schwierig durchzuführen sind und bei uns fehlen. In einer 1974 im Gebiet des nördlichen Bodenseeufers, in Teilen der Schwäbischen Alb sowie des Schwarzwaldes, einem ebenfalls seit langem bekannten Endemiegebiet an 484 Füchsen durchgeführten Untersuchung wurde ein Befall von 12,4 % mit *E. multilocularis* gefunden. Bei der Vergleichbarkeit dieses Endemiegebietes mit dem unsrigen darf die erwähnte Zahl als Hinweis für die Befallhäufigkeit des Hauptwirtes Fuchs bei uns dienen.
Von 13 der 14 *Alveolaris*patienten konnten wir entweder von den Patienten selbst oder von ihren Angehörigen nähere Auskünfte erhalten über Elternhaus, Beruf, Beziehung zu Tieren und andere Lebensumstände. 11 dieser Patienten sind in einem Landwirtschaftsbetrieb aufgewachsen, wobei ein Pa-

tient bis im Alter von 28 Jahren in Ostpreussen lebte. 5 Patienten waren Landwirte, 4 Patientinnen Bäuerinnen. Ein Patient war nebenberuflich in der Landwirtschaft tätig, und 3 Patienten übten andere Berufe aus. Diese Zusammenstellung weist erneut darauf hin, dass in der Landwirtschaft tätige Personen sehr stark infektgefährdet sind. Interessant ist, dass in mehreren Fällen die Bauernhöfe in unmittelbarer Waldnähe gelegen sind. Obstkulturen sind in der Mehrzahl der Fälle vorhanden, und mehrmals erhielten wir den Hinweis, dass während der Arbeit beim Obstpflücken mausende Füchse beobachtet werden konnten. Das Aufnehmen von Fallobst könnte einen möglichen Infektionsweg darstellen, wenn man annimmt, dass Fallobst mit Fuchslosung kontaminiert sein kann. Als weitere mögliche Infektionswege kommen die folgenden, von den Patienten gegebenen Hinweise in Frage: Ein Patient gibt an, als Kind mit Freunden sehr häufig vor Fuchsbaueingängen gespielt zu haben. Bei diesem Patienten wurde im Alter von 18 Jahren die Diagnose eines *E. alveolaris* gestellt. Ein anderer Patient trägt als Alternative zum Zigarettenrauchen von der Wiese aufgenommene Blumen oder Gräser im Mund. Eine Patientin arbeitete während Jahren in einer Mosterei. Eine weitere Patientin hat jahrelang das Wasser direkt von einer in der Nähe des Hofes gelegenen Quelle getrunken. In allen diesen Fällen kann man eine Infektion mit *Echinococcus*eiern auf dem beschriebenen Wege sich vorstellen, aber nicht beweisen. Der Beweis von Infektionswegen ist auch für zukünftige Untersuchungen schwierig, da die Inkubationszeit, das heisst der Zeitpunkt von der Aufnahme der Echinokokkuseier bis zur klinischen Manifestation der Erkrankung, wahrscheinlich mehrere Jahre beträgt.

Wir sind der Ansicht, dass diese Zusammenhänge näher aufgeklärt werden sollten, damit eine Infektion mit *Echinococcus*eiern nach Möglichkeit verhütet werden kann. Ferner kann man sich fragen, ob die Bevölkerungsgruppe der Landwirte mit ihren Familien und dem landwirtschaftlichen Personal nicht in regelmässigen, zum Beispiel ein- bis zweijährigen Abständen einer serologischen Blutuntersuchung unterzogen werden sollte.

Literaturverzeichnis

Dardel, G., 1927: Das Blasenwurmleiden in der Schweiz, speziell seine Verbreitung bei Mensch und Vieh, und das Verhältnis von *Echinococcus alveolaris* zu *hydatidosus.* - A. Francke AG, Bern.

Drollshammer, J., 1973: Echinokokkose beim Menschen in der Schweiz 1956-1969. - Diss., Zürich.

Eckert, J., 1970: Echinokokkose bei Mensch und Tier. - Schweiz. Arch. f. Tierheilkunde, **112,** 443-457, Zürich.

Eckert, J., 1978: Helminthen. - In: *E. Wiesmann:* Medizinische Mikrobiologie. 4. Aufl., 1978, Thieme-Verlag, Stuttgart.

Eckert, J., & Wissler, K., 1978: Immundiagnose und Therapie der Echinokokkose. - Therapeut. Umschau, **35,** 766-775. Bern.

Müller, B., & Partridge, A., 1974: Über das Vorkommen von *Echinococcus multilocularis* bei Tieren in Südwürttemberg. - Tierärztl. Umschau, 29, 602-612.

Schmid, R., 1957: Die Echinokokkenkrankheit in der Schweiz 1926-1955. - Acta Tropica, **15,** 65-81, Basel.

Adressen der Verfasser:

Dr. med. Peter Jaeger, chirurgische Klinik A. Universitätsspital, 8006 Zürich.

PD Dr. med. Thomas Hardmeier, Chefarzt Institut für pathologische Anatomie, Kantonsspital, 8596 Münsterlingen.

Dr. med. Bruno Preter, Chefarzt Röntgeninstitut, Kantonsspital, 8500 Frauenfeld.