Erweiterungsbau des chirurgischen Spitals in Helsinki

Autor(en): **Moser, Walter**

Objekttyp: **Article**

Zeitschrift: **Das Werk : Architektur und Kunst = L'oeuvre : architecture et art**

Band (Jahr): **47 (1960)**

Heft 10: **Laboratorien und Institute**

PDF erstellt am: **29.05.2024**

Persistenter Link: https://doi.org/10.5169/seals-36817

Nutzungsbedingungen

Die ETH-Bibliothek ist Anbieterin der digitalisierten Zeitschriften. Sie besitzt keine Urheberrechte an den Inhalten der Zeitschriften. Die Rechte liegen in der Regel bei den Herausgebern.
Die auf der Plattform e-periodica veröffentlichten Dokumente stehen für nicht-kommerzielle Zwecke in Lehre und Forschung sowie für die private Nutzung frei zur Verfügung. Einzelne Dateien oder Ausdrucke aus diesem Angebot können zusammen mit diesen Nutzungsbedingungen und den korrekten Herkunftsbezeichnungen weitergegeben werden.
Das Veröffentlichen von Bildern in Print- und Online-Publikationen ist nur mit vorheriger Genehmigung der Rechteinhaber erlaubt. Die systematische Speicherung von Teilen des elektronischen Angebots auf anderen Servern bedarf ebenfalls des schriftlichen Einverständnisses der Rechteinhaber.

Haftungsausschluss

Alle Angaben erfolgen ohne Gewähr für Vollständigkeit oder Richtigkeit. Es wird keine Haftung übernommen für Schäden durch die Verwendung von Informationen aus diesem Online-Angebot oder durch das Fehlen von Informationen. Dies gilt auch für Inhalte Dritter, die über dieses Angebot zugänglich sind.

Ein Dienst der *ETH-Bibliothek*
ETH Zürich, Rämistrasse 101, 8092 Zürich, Schweiz, www.library.ethz.ch

http://www.e-periodica.ch

Erweiterungsbau des chirurgischen Spitals in Helsinki

1

1955–1957. Architekt: Veli Paatela, Helsinki

Bei dieser Spitalerweiterung stellte sich das Problem der Angliederung einer Abteilung für Neurochirurgie (Therapie und Operationssaal) sowie sekundärer Abteilungen wie Poliklinik, physiatrische Abteilung, Röntgenabteilung (Diagnostik und Therapie) etc.

Die Neurochirurgie bildet eine geschlossene Abteilung, welche im obersten Geschoß liegt. Dadurch ist es möglich geworden, die Serviceräume für die Männer- und die Frauengruppe zentral dazwischen zu legen und durch das Dach zu belüften und zu belichten. Die anderen Abteilungen dienen vorwiegend für das alte Spital und liegen dementsprechend in dessen Nähe. Auf jedem der beiden Hauptgeschosse liegt je ein Operationssaal, genau übereinander; darunter im Untergeschoß befindet sich ein Teil der zugehörigen Serviceräume.

Die drei rechtwinkligen Flügel mußten größtenteils auf den Fundamenten eines alten Spitalprojekts aufgebaut werden, von dem das Untergeschoß schon gebaut war, als der Architekt mit der Projektierung einer neurochirurgischen Abteilung und zusätzlichen zwei Operationssälen beauftragt wurde. Die verschiedenen Trakte besitzen eine große Bautiefe mit zum Teil dreibündiger Anordnung der Räume. Dadurch konnte die Baumasse stark zusammengefaßt und niedrig gehalten werden, und die Wirkung des bestehenden Parkes mit schönem Baumbestand blieb erhalten.

In den verwendeten Materialien beschränkte sich Architekt Paatela im Äußern auf orange-rote Backsteine für die Mauern, Naturholz für die Fenster und Kupferblech für Dächer und Sturzbänder. Mit der ruhigen, herben Wirkung dieses Materialdreiklanges distanziert sich dieser Bau sehr wohltuend und überzeugend von den üblichen modernistischen farblichen Bauexperimenten. Um so mehr kommt hier die sensible lebendige plastische Durchbildung der Baukörper, der Details und stellenweise des Terrains zur Geltung. Architekt Paatela hat damit ein sehr harmonisches Bauwerk geschaffen, das zu den besten Leistungen der jüngeren finnischen Architektur zählt.

Walter Moser

1
Eingang und Blick auf Südwestseite
Entrée et vue de la face sud-ouest
Entrance and view of southwest face

2
Südwestseite
Face sud-ouest
Southwest face

3
Erdgeschoß ca. 1 : 1000
Rez-de-chaussée
Groundfloor

4
Ausschnitt des Obergeschosses 1 : 1000
Détail de l'étage
Upper floor detail

A Eingang
B Röntgenabteilung
C Operationstrakt
D Neurochirurgie
E Altbau

1 Röntgen
2 Operationsnebenräume
3 Operationssaal
4 Männerabteilung
5 Serviceräume
6 Frauenabteilung
7 Eingangshalle Operationssaal
8 Eingang Neurochirurgie

2

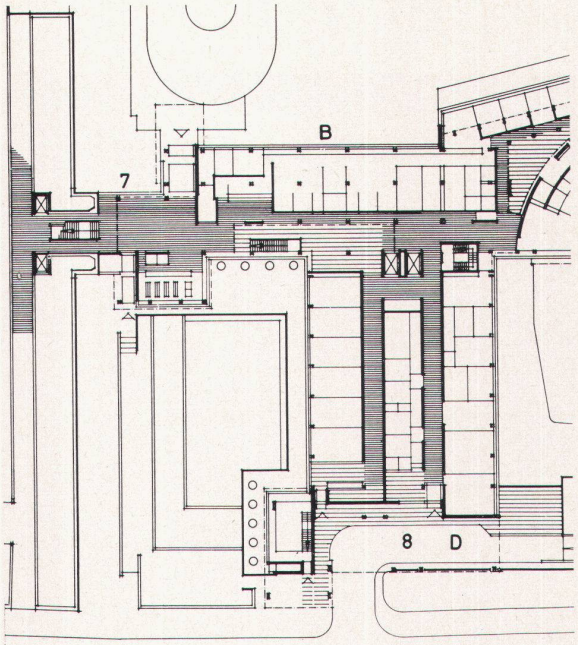

3

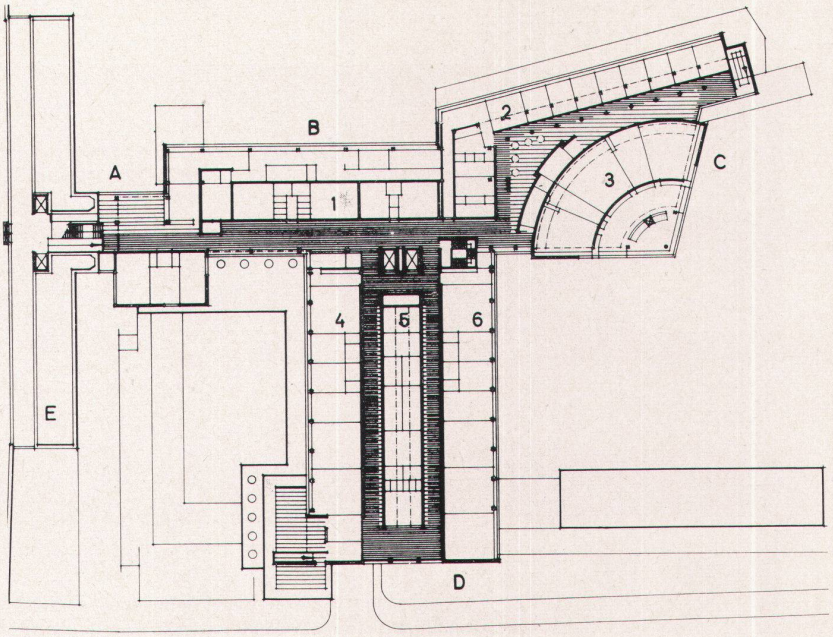

4

5

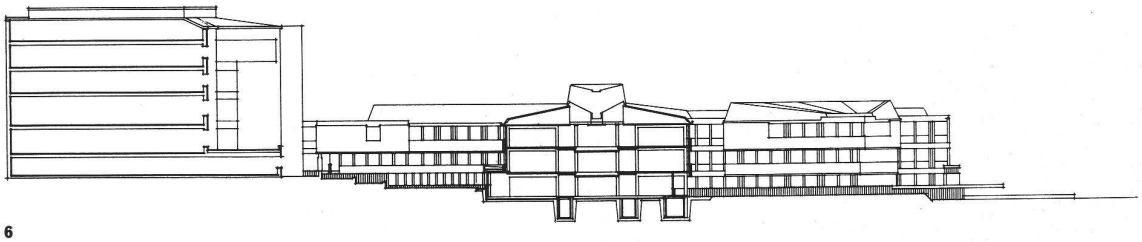

6



7

8



9

10

5
Südostseite mit Eingang zur Neurochirurgie
Face sud-est avec l'entrée de la station neuro-chirurgicale
Southeast face with neurosurgical division entrance

6
Querschnitt durch Neurochirurgie und Nordostfassade ca. 1 : 1000
Coupe de la station neuro-chirurgicale et de la face nord-est
Cross-section of neurosurgical division and northeast elevation

7
Detail der Südostseite mit Lichtkuppeln für den Raum im Untergeschoß
Détail de la face sud-est avec lanterneaux-coupoles éclairant le sous-sol
Southeast face detail showing spherical skylights of basement floor

8
Halle vor dem Operationssaal
Hall près de la salle d'opération
Hall in front of operation theatre

9
Blick in den Gartenhof auf der Nordostseite
La cour-jardin du côté nord-est
Garden-courtyard on northeast side

10
Nordecke mit Operationssälen
Coin nord avec salles d'opération
North corner with operation theatres

Photos: 1–9 Pertti Ingervo, Helsinki; 10 Walter Moser, Helsinki