**Zeitschrift:** Acta Tropica
**Herausgeber:** Schweizerisches Tropeninstitut (Basel)
**Band:** 5 (1948)
**Heft:** 3

**Artikel:** Sur deux cas d'enclavement appendiculaire d'anneaux de Cestodes
**Autor:** Deschiens, R. / Bablet, J.
**DOI:** https://doi.org/10.5169/seals-310162

**Nutzungsbedingungen**
Die ETH-Bibliothek ist die Anbieterin der digitalisierten Zeitschriften auf E-Periodica. Sie besitzt keine Urheberrechte an den Zeitschriften und ist nicht verantwortlich für deren Inhalte. Die Rechte liegen in der Regel bei den Herausgebern beziehungsweise den externen Rechteinhabern. Das Veröffentlichen von Bildern in Print- und Online-Publikationen sowie auf Social Media-Kanälen oder Webseiten ist nur mit vorheriger Genehmigung der Rechteinhaber erlaubt. Mehr erfahren

**Conditions d'utilisation**
L'ETH Library est le fournisseur des revues numérisées. Elle ne détient aucun droit d'auteur sur les revues et n'est pas responsable de leur contenu. En règle générale, les droits sont détenus par les éditeurs ou les détenteurs de droits externes. La reproduction d'images dans des publications imprimées ou en ligne ainsi que sur des canaux de médias sociaux ou des sites web n'est autorisée qu'avec l'accord préalable des détenteurs des droits. En savoir plus

**Terms of use**
The ETH Library is the provider of the digitised journals. It does not own any copyrights to the journals and is not responsible for their content. The rights usually lie with the publishers or the external rights holders. Publishing images in print and online publications, as well as on social media channels or websites, is only permitted with the prior consent of the rights holders. Find out more

**Download PDF:** 13.07.2025

**ETH-Bibliothek Zürich, E-Periodica, https://www.e-periodica.ch**

Institut Pasteur. Groupe des Services de Parasitologie.

# Sur deux cas d'enclavement appendiculaire d'anneaux de Cestodes[1].

Par R. DESCHIENS et J. BABLET.

(Reçu le 22 janvier 1948.)

L'appendicite vermineuse, déjà considérée dans une revue générale par R. BLANCHARD (1) en 1905, est un fait nosologique bien établi ; elle est classiquement et légitimement considérée comme pouvant avoir une étiologie en deux étapes : une action traumatique, irritative et toxique, résultant de la présence d'un helminthe dans la lumière appendiculaire ou dans la sous-muqueuse, crée un état inflammatoire subséquent des tuniques et permet une greffe microbienne dans les tissus enflammés ; l'infection détermine alors une appendicite congestive, suppurative ou nécrotique. METCHNIKOFF, en 1901, avec la vigueur d'argumentation qu'il possédait, a d'ailleurs fait l'hypothèse que la fréquence de l'appendicite, il y a 47 ans, était en rapport avec l'abandon des anthelminthiques ; il apportait, à l'appui de sa thèse, 3 cas de guérison d'appendicite par le Thymol. J. GUIART (2), en 1909, a donné à cette opinion l'appui de sa compétence.

Les helminthes pouvant être générateurs de l'appendicite vermineuse, suivant le mécanisme que nous venons de rappeler, sont, classiquement, des Nématodes et, par ordre de fréquence, les Oxyures, les Trichocéphales et les Ascarides ; la présence de Cestodes dans des pièces opératoires a été signalée, en particulier par AITOF ; elle apparaît comme relativement rare.

On sait que le rôle des Oxyures dans l'étiologie de l'appendicite, déjà considéré par STILES en 1899, s'est affirmé en particulier avec les observations de MOTY en 1901, de BEGOIN en 1903, de OPPE en 1903, de HOEPLI en 1904, de MÉNÉTRIER en 1909, de BRUMPT et LECÈNE en 1909 (3), d'AUGUSTE BROCA en 1910, de G. RAILLET en 1911 et de L. CAUCHEMEZ (4) en 1929.

E. BRUMPT, qui a fait une mise au point, restée classique de l'appendicite à oxyures, a montré, singulièrement, que l'appendice iléo-cœcal est un lieu de prédilection pour les vers et que, sur 800 appendices d'adultes prélevés à l'autopsie, le parasite se rencontre

[1] Mémoire présenté à la séance de la Société de Pathologie exotique le 14 janvier 1948.

dans 4 % des cas ; le même auteur a établi que, chez l'enfant, la fréquence était plus grande encore et atteignait 15 % des cas (2 fois sur treize appendices examinés). La pénétration de l'oxyure dans la muqueuse appendiculaire a été vue, particulièrement par BRUMPT et LECÈNE en 1909, et les migrations de ces vers jusque dans le tissu sous-péritonéal ont été établies expérimentalement par J. TROISIER et R. DESCHIENS en 1930 (5).

La présence de Trichocéphales dans l'appendice de l'homme avait été constatée déjà par MORGAGNI au XVIII^e siècle. E. BRUMPT a observé ce ver, dans l'appendice, dans 4 % des cas au cours de 800 autopsies. Dans des pièces d'appendicectomie, LEJARS en 1897, GUINARD en 1900, GIRARD en 1901 et MÉNÉTRIER en 1909 ont noté la présence de Trichocéphales. E. BRUMPT (6) a signalé, dans un appendice d'autopsie, deux kystes juxta-mésentériques dont l'un contenait un Trichocéphale encore vivant. Au point de rupture des couches musculaires, des cellules géantes étaient visibles [2]. Toutefois, le rôle étiologique du Trichocéphale dans l'appendicite apparaît comme moins évident que celui de l'Oxyure.

La pénétration des Ascarides dans l'appendice a été signalée : ils peuvent exercer, là, une action traumatique, érosive, irritative et inflammatoire capable de faciliter ou de créer une greffe microbienne. On assiste alors, soit à des crises appendiculaires violentes, qui cessent avec l'expulsion du ver engagé, soit à l'évolution d'une appendicite.

On voit par cette rapide revue préliminaire que la présence d'Helminthes dans l'appendice n'est pas chose rare, en ce qui concerne les Nématodes intestinaux ; cependant, l'intérêt des faits que nous apportons réside : 1° dans l'invasion de l'appendice par des Cestodes, circonstance qui est considérée comme rare, 2° dans la proportion relativement élevée des appendices infestés (deux cas) dans la série examinée (neuf cas), 3° dans la réaction inflammatoire de l'organe infesté.

Les pièces que nous avons étudiées proviennent de cas d'appendicite, opérés, observés sur des sujets exotiques, par le Médecin Commandant OLLIVIER, elles portent les indicatifs 96, 97, 98, 99, 100, 101, 102, 103 et 104.

Les pièces 98 et 99 montrent la présence d'anneaux de Cestodes dans la lumière de l'appendice.

---

[2] Ce fait histologique est à rapprocher, du point de vue des réactions giganto-cellulaires des tissus en présence des parasites, des 3 observations anatomo-pathologiques montrant la phagocytose d'œufs de Nématodes, *Capillaria anthropopiteci* (*Troisier, Deschiens, Limousin, Delorme*, 1928), pondus dans le foie de Chimpanzés, réactions relatées par *J. Troisier, R. Deschiens* et leurs collaborateurs en 1928 (7).

La pièce 98 provient d'un cas d'appendicite folliculaire observée chez le tirailleur sénégalais Bos, à Fréjus ; les lésions présentées par l'organe sont très inflammatoires, érosives et hémorrhagiques ; on note une grosse réaction lymphoïde de la partie proximale de l'organe infesté ; le parasite est situé dans la partie distale de la lumière de l'appendice qui est infiltrée ; on ne le retrouve pas dans la partie proximale qui est le siège de lésions folliculaires, œdémateuses et hémorrhagiques, tendant à l'occlusion de la lumière appendiculaire.

La pièce 99 correspond à des lésions moins sévères que la précédente ; elle offre les caractères d'une appendicite infiltrée à tendance nécrotique mais avec une moindre réaction folliculaire. Le parasite siège dans la lumière de la partie distale de l'organe ; on note une réaction inflammatoire marquée et un foyer pré-nécrotique à l'étage correspondant. La partie proximale de l'appendice est très infiltrée et œdémateuse ; la lumière de l'organe y est presque effacée.

L'identification des Cestodes observés dans les coupes est contingente puisque nous n'avons pas été en possession d'anneaux complets de l'helminthe mis en évidence ; elle comporte, cependant, des caractères de certitude et des caractères présomptifs qui permettent d'établir, sinon une diagnose, du moins un diagnostic parasitologique.

Le parasite révélé par la coupe 98 est sectionné transversalement, son aspect, en coupe, est discoïde, ses contours sont sinueux et plissés ; il mesure 6 mm. de largeur sur 1 mm. de hauteur.

Les téguments présentent successivement une cuticule poreuse, une couche sous-cuticulaire formée de grosses cellules et une assise de faisceaux musculaires transversaux et longitudinaux ; on note, en outre, l'existence d'un parenchyme traversé par des muscles dorsaux ventraux et divisé par une couche musculaire profonde en une zone corticale et une zone centrale.

La situation de l'élément observé, ses dimensions, le caractère des téguments et de la musculature, l'existence d'un parenchyme établissent que nous sommes en présence d'un Plathelminthe. L'absence de tube digestif dans la zone centrale du parasite et la présence de corpuscules calcaires permettent d'affirmer qu'il s'agit d'un Cestode. Les coupes en série montrent que la partie proximale de l'appendice qui correspond à la portion lymphoïde et à l'élément réactionnel de l'organe, dont la lumière est pratiquement obturée, ne contient pas d'éléments parasitaires ; il ne s'agit donc que d'une courte chaîne ; les coupes montrent, enfin, que l'on est en présence d'un seul anneau mesurant 8 mm. de long environ.

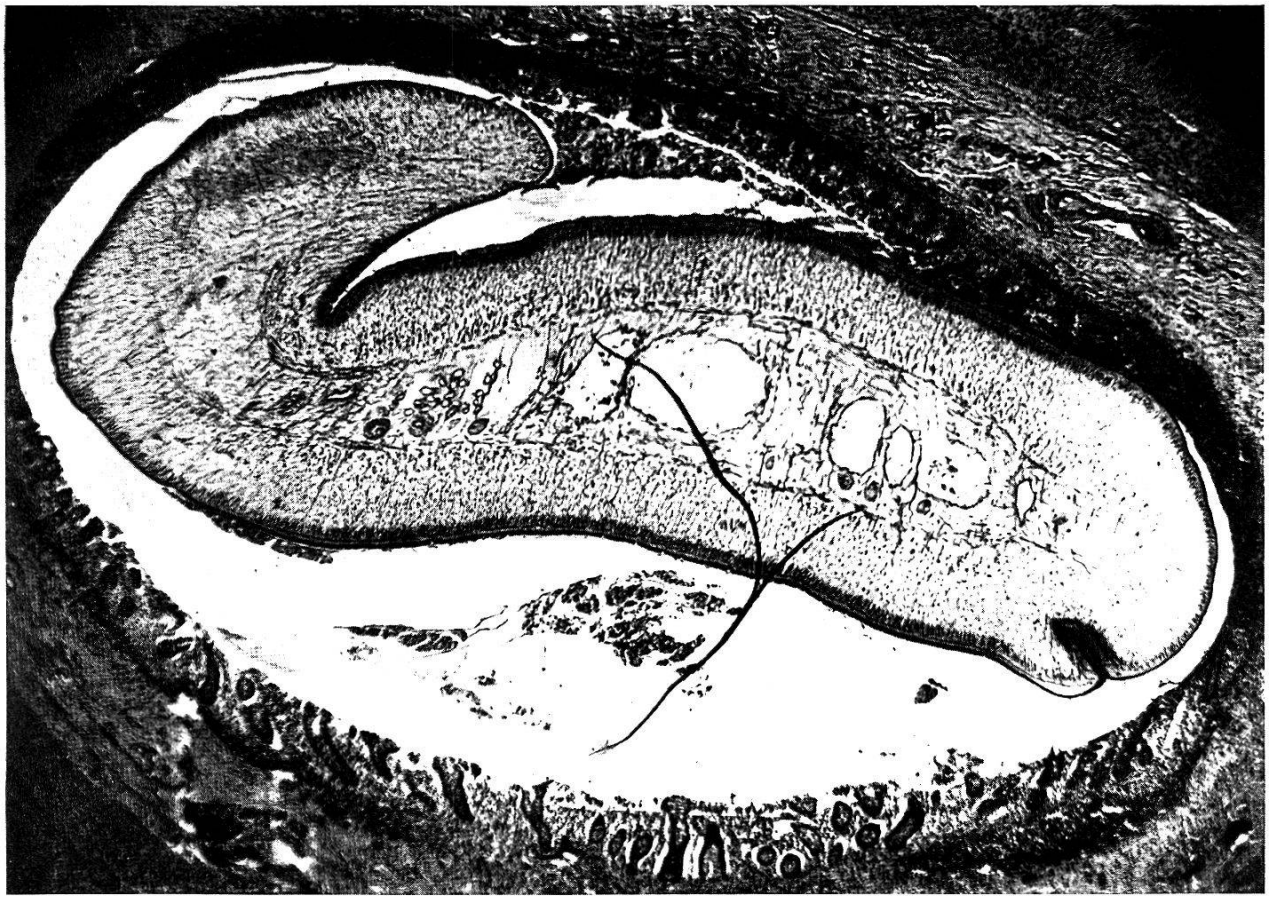

*Fig. 1.* Appendice n° 98. Coupe d'anneau de *T. saginata* enclavé dans la lumière appendiculaire. Grossissement 32 diamètres. (Photomicrographie originale.)

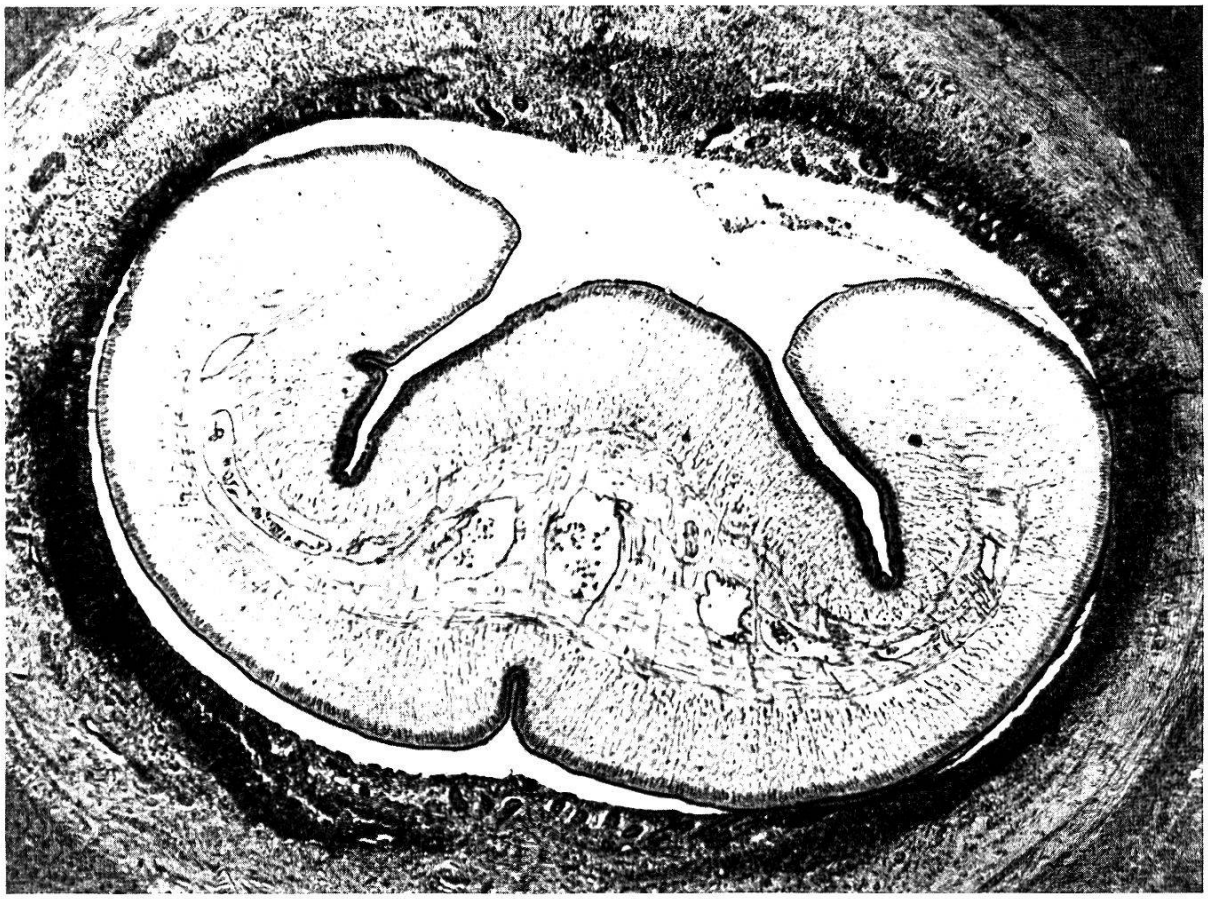

*Fig. 2.* Appendice n° 99. Coupe d'anneau de *T. saginata* enclavé dans la lumière appendiculaire. Grossissement 32 diamètres. (Photomicrographie originale.)



*Fig. 3.* Coupe de *T. saginata* (appendice n° 98) mettant en évidence la cuticule, la couche sous-cuticulaire, les assises musculaires, la présence de deux corpuscules calcaires. Grossissement 300 diamètres. (Photomicrographie originale.)

*Fig. 4.* Coupe de *T. saginata* (appendice n° 99) montrant l'aspect poreux de la cuticule et la présence de corpuscules calcaires. Grossissement 300 diamètres. (Photomicrographie originale.)

Il s'agit d'un anneau post-gravide ; dans la zone centrale, en effet, on distingue une vaste cavité contenant encore de rares embryophores, on note, en outre, la présence de 10 masses testiculaires symétriquement placées par rapport à un axe médian et de 2 canaux latéraux longitudinaux (Fig. 1).

Est-il possible de classer l'anneau observé dans un genre déterminé de Cestodes ?

Les caractères des anneaux post-gravides plus larges que longs, mesurant 8 mm. × 6 mm. × 1 mm. 5 ; les testicules multiples, l'utérus qui s'étend sur toute la longueur de l'anneau et qui présente de longues évaginations latérales, l'existence d'œufs mesurant 30 $\mu$ × 20 $\mu$, et contenant un embryophore de 15 $\mu$ à coque relativement mince, permettent, avec vraisemblance, un classement dans le genre *Taenia*. Comme nous nous trouvons en présence d'un *Taenia* de l'homme, le diagnostic différentiel est à établir entre *T. solium* et *T. saginata*.

Nous avons vu que l'anneau post-gravidique, observé et isolé, n'est pas flétri, mais présente, au contraire, des caractères anatomo-microscopiques permettant de bien mettre en évidence les organes et les assises cellulaires ; l'anneau situé au fond de l'appendice peut être présumé y avoir pénétré activement. Ces faits sont en faveur d'une identification à *T. saginata* ; cela d'autant plus que l'hôte est un militaire indigène, alimenté vraisemblablement avec de la viande de bœuf plutôt qu'avec de la viande de porc.

La pièce 99 répond à un cas d'appendicite d'intensité moyenne observée au Cameroun sur l'indigène ABD. L'inflammation porte sur la partie distale et sur le segment moyen de l'appendice ; un manchon muqueux pré-nécrotique entoure le parasite qui est situé dans la partie distale de l'organe. L'élément parasitaire observé offre assez sensiblement l'aspect d'une coupe de feuille avec une partie axiale épaisse marquée par une crête longitudinale et des expansions latérales plus minces et repliées vers le centre ; il mesure 6 mm. de large et 1 mm. 5 d'épaisseur. Les caractères des téguments et de la musculature, la présence de corpuscules calcaires dans le parenchyme cortical, la présence d'embryophores dans les coupes de la cavité utérine, l'absence de tube digestif, permettent d'identifier un Cestode. On retrouve sur ce spécimen une nette séparation en une zone corticale et une zone centrale. Dans la zone centrale, on distingue 8 masses testiculaires symétriquement placées par rapport à un axe médian et des coupes d'utérus post-gravidiques, à l'intérieur desquelles s'observent encore de rares œufs mesurant 30 $\mu$ × 20 $\mu$ environ et contenant des embryophores ; à la limite de la zone centrale apparaissent très nettement les coupes de 2

canaux excréteurs longitudinaux (Fig. 2). Les coupes en série faites à intervalle de 10 $\mu$ permettent de déterminer la longueur de l'anneau qui est de 7 mm. environ.

Les considérations anatomo-microscopiques et étiologiques discutées à propos de la pièce 98 nous conduisent, dans ce cas, encore à poser le diagnostic parasitologique d'infestation par *T. saginata.*

L'ensemble de ces données casuistiques pose un problème de pathogénie ; les anneaux de Cestodes enclavés dans les appendices 98 et 99 ont-ils eu une participation à l'appendicite observée ? par quel mécanisme, et dans quelle mesure ?

Il apparaît d'abord, et cette notion est classique, que l'enclavement d'un corps étranger volumineux dans l'appendice crée une cavité close favorable à la pullulation bactérienne, à la rétention des produits d'élaboration et des toxines microbiennes, à l'inflammation irritative consécutive, puis à l'infection. Un anneau de Cestode de 8 mm. $\times$ 6 mm. $\times$ 1 mm. 5 représente un corps étranger assez gros pour provoquer un accident de cette nature et le rôle mécanique du parasite semble ici évident.

Le fait que la réaction inflammatoire de l'appendice 98 paraît plus intense sur la partie proximale de l'organe que sur la partie distale où sont situés les parasites, n'infirme pas cette conclusion, car on sait que seuls les segments moyen et proximal de l'appendice contiennent des follicules lymphatiques et sont le siège, dans l'appendicite, de la réaction inflammatoire maxima ; d'ailleurs, dans le cas 99, la différence inflammatoire est moins sensible et la sous-muqueuse de l'appendice est le siège, au niveau de la partie distale, et au contact du parasite, de lésions pré-nécrotiques profondes.

Une action irritative directe, par frottement et contusion des éléments parasitaires, peut être envisagée ; on sait, en effet, qu'à la température de 37°, les anneaux de *Taenia* et, en particulier de *T. saginata,* sont très actifs.

L'action toxique directe sur la muqueuse ne semble pas à retenir. CALAMIDA a bien signalé une action hémolytique in vitro des extraits vermineux de Cestodes, mais on sait que les substances toxiques vermineuses, libérées par les grands *Taenia,* ont une action surtout générale ou non locale, frappant, comme l'ont montré R. DESCHIENS et M. POIRIER (8), à plus ou moins lointaine échéance, le foie, les reins et l'appareil respiratoire et le système nerveux. Ces extraits déterminent, à hautes doses, sur les organes précités, des lésions comparables à celles de l'intoxication subaiguë ou chronique par l'Histamine, c'est-à-dire, de la stase veineuse viscérale, du broncho-spasme, de l'alvéolite pulmonaire, des infiltrations et des dégénérescences hépatiques et rénales.

Une action locale d'origine toxique ne pourrait donc s'envisager que sous l'aspect d'une conséquence de l'intoxication générale, d'une action en retour.

L'invasion de l'appendice par des Cestodes n'apparaît pas comme fréquente dans la littérature. E. BRUMPT (9) signale que le fait est connu ; nos observations qui portent sur 9 cas d'appendicectomie, sans pouvoir prétendre à un caractère proprement statistique, montrent, cependant, que cette circonstance n'est pas rare, surtout chez des populations très fréquemment infestées par *T. saginata,* et que l'enclavement d'anneaux dans l'appendice peut être noté dans 22 p. 100 (2 cas sur 9) des cas opérés.

## *Bibliographie.*

1. *Blanchard, R.* L'appendicite et la typhlo-colite sont fréquemment des affections vermineuses. Archives de Parasitologie, 1905, X, p. 405.
2. *Guiart, J.* Les vers intestinaux — Traité de Médecine et de Thérapeutique — Paris 1907, p. 422.
3. *Brumpt, E., Lecène.* Un cas d'appendicite vermineuse ; présence d'Oxyures dans la paroi de l'appendice. Bull. Soc. Méd. Hôp. Paris — 5 février 1909.
4. *Cauchemez, L.* Un cas remarquable d'appendicite à oxyures. Ann. de Parasitol. 1929, VII, p. 280-81.
5. *Troisier, J., Deschiens, R.* Deux cas d'oxyurose chez le chimpanzé. Traversée de la paroi intestinale jusqu'au péritoine. Ann. de Parasitol., 1930, VIII, p. 562-5.
6. *Brumpt, E.* Précis de Parasitologie, 1936, p. 1070.
7. *Troisier, J., Deschiens, R., Limousin, H., Delorme, M.* L'infestation du Chimpanzé par un Nématode du genre *Hepaticola* — Ann. I. P., 1928, XLII, p. 827.
8. *Deschiens, R., Poirier, M.* L'intoxication expérimentale du Cobaye par l'extrait de *T. saginata.* C. R. Société de Biologie 1947. T. CXLI, p. 998.
9. *Brumpt, E.* Précis de Parasitologie 1936, p. 830.

## *Summary.*

The study of nine cases of acute appendicitis from natives in French Tropical Africa enabled the authors to demonstrate, in two cases, the presence of proglottids of *Taenia saginata.*

The parasites were enclosed within the lumen of the appendix. It has been found possible to identify them on sections by their characteristic anatomy and especially, by the presence of chalk bodies in the peripheral parenchyma of the worms. The walls of the appendix were inflamed, as also the lymphatic follicles, the latter being on the point of becoming necrotic.

The proglottids appear to have penetrated directly into the appendix, thus assuming the role of an enclosed foreign body.

*Zusammenfassung.*

Bei der Untersuchung von 9 Fällen akuter Blinddarmentzündung bei Eingeborenen aus französischen Kolonien des tropischen Afrika konnte bei zweien das Vorhandensein von Proglottiden von *Taenia saginata* festgestellt werden. Die Bandwurmsegmente fanden sich im Appendix eingeschlossen und nahmen dessen Lumen ein. Es war möglich, sie auf Schnittpräparaten zu identifizieren an Hand besonderer anatomisch-mikroskopischer Merkmale, insbesondere auf Grund des Vorhandenseins der typischen Kalkkörperchen im peripheren Parenchym der Parasiten. Die Wand des Appendix zeigte entzündliche follikuläre Veränderungen und Neigung zu Nekrose. Es hat den Anschein, als ob die Proglottiden aktiv in das Appendix-Lumen eingedrungen wären und dort als Fremdkörper gewirkt hätten.

---