

Miscellanea : Zur chirurgischen Behandlung des tropischen Ulcus

Autor(en): **Knoll, H.**

Objektyp: **Article**

Zeitschrift: **Acta Tropica**

Band (Jahr): **6 (1949)**

Heft 2

PDF erstellt am: **12.07.2024**

Persistenter Link: <https://doi.org/10.5169/seals-310231>

Nutzungsbedingungen

Die ETH-Bibliothek ist Anbieterin der digitalisierten Zeitschriften. Sie besitzt keine Urheberrechte an den Inhalten der Zeitschriften. Die Rechte liegen in der Regel bei den Herausgebern.

Die auf der Plattform e-periodica veröffentlichten Dokumente stehen für nicht-kommerzielle Zwecke in Lehre und Forschung sowie für die private Nutzung frei zur Verfügung. Einzelne Dateien oder Ausdrucke aus diesem Angebot können zusammen mit diesen Nutzungsbedingungen und den korrekten Herkunftsbezeichnungen weitergegeben werden.

Das Veröffentlichen von Bildern in Print- und Online-Publikationen ist nur mit vorheriger Genehmigung der Rechteinhaber erlaubt. Die systematische Speicherung von Teilen des elektronischen Angebots auf anderen Servern bedarf ebenfalls des schriftlichen Einverständnisses der Rechteinhaber.

Haftungsausschluss

Alle Angaben erfolgen ohne Gewähr für Vollständigkeit oder Richtigkeit. Es wird keine Haftung übernommen für Schäden durch die Verwendung von Informationen aus diesem Online-Angebot oder durch das Fehlen von Informationen. Dies gilt auch für Inhalte Dritter, die über dieses Angebot zugänglich sind.

Zur chirurgischen Behandlung des tropischen Ulcus.

Von H. KNOLL, Chefarzt des Spitals der Provinz Kaffa, Jimma (Aethiopien).

(Eingegangen am 24. Dezember 1948.)

Das tropische Ulcus ist ein Geschwür der Weichteile, das sich meist an den unteren Extremitäten, in selteneren Fällen aber auch an andern Körperteilen befindet. Es findet sich nach *Stitts* in allen Ländern mit tropischem und subtropischem Klima. Klinisch zeichnet es sich durch langsames Fortschreiten sowohl in die Tiefe wie auch in die Breite — phagedänisches Ulcus — sowie durch äußerst schlechte Heilungstendenz aus.

Es wird, wohl unbestritten, durch eine Mischinfektion mit Spirochäten und fusiformen Stäbchen hervorgebracht. Dazu ist zu bemerken, daß diese Formelemente besonders bei sehr lange dauernder Erkrankung im direkten Abstrich von der Oberfläche und unmittelbar folgender Beobachtung unter dem Mikroskop nicht immer gefunden werden können. Man findet dann gelegentlich die Spirochäten und fusiformen Stäbchen, die die Diagnose sichern, in tiefer unter der Oberfläche gelegenen Gewebsteilen, unter Umständen durch Punktion vom gesunden Gewebe her. Demnach entspricht die Flora beim tropischen Ulcus derjenigen der Plaut - Vincent - Angina. Experimentell wurden schon tropische Ulcera durch Uebertragung von erkranktem menschlichem Gewebe in gesunde Affen hervorgerufen.

Aetiologisch war sozusagen bei allen Fällen, die wir untersuchten, eine primäre Verletzung der Haut festzustellen. Diese Verletzung entstand entweder durch einen eigentlichen Unfall, gelegentlich auch durch Kratzen nach Insektenstichen. In ganz wenigen Fällen, bei denen das Ulcus schon sehr lange bestand, konnte sich der Patient an keine Hautverletzung mehr erinnern. Unserer Ansicht nach hängt dies damit zusammen, daß die hiesigen Kranken mit ihrem sehr kurz dauernden Gedächtnis sich nicht mehr an eine Hautschürfung, die vor Monaten oder Jahren stattgefunden hat, erinnern können. Anscheinend ist aber die primäre Hautverletzung die Regel. Wir selber hatten Gelegenheit, mehrere Fälle zu verfolgen, bei denen sich das typische tropische Geschwür aus nicht sachgemäß behandelten Schnitt- und Rißwunden in kurzer Zeit entwickelte. Auffallend ist, daß sich die große Mehrzahl der Erkrankten in einem schlechten Allgemeinzustand befindet, zum großen Teil handelt es sich um Bettler ohne festen Wohnsitz und aus sehr schlechten hygienischen Verhältnissen. Starke Verlausung und hochgradige Verdreckung sind regelmäßig vorhanden.

Klinisch kann man deutlich 2 Stadien der Entwicklung des tropischen Ulcus unterscheiden. Vorerst überzieht sich eine beliebige verschmutzte Wunde mit einer gelblichgrünen Detritusschicht. Die Ränder der Wunde buchten sich aus und sehen wie angefressen aus. Die Infektion breitet sich auch subkutan aus und kann entfernt von der primären Verletzung wieder durch die Haut brechen. Dieses neue Geschwür zerstört die Hautbrücke zum alten, das Ulcus vergrößert sich auch oberflächlich. Gleichzeitig dringt die Infektion entlang den Gewebsspalten in die Tiefe vor, sie ergreift das subkutane Gewebe und dringt in Muskeln und Sehnen ein. In mehreren unserer Fälle war auch das Periost verdickt und nekrotisch. Eine akute Osteomyelitis oder einen Einbruch in ein Gelenk haben wir bis dahin noch nie beobachtet. Allerdings fehlt uns das Mittel der histologischen Untersuchung. Am Abschluß dieses Stadiums finden wir ein mehr oder weniger ausgedehntes Geschwür mit schmierig belegtem Grund ohne

Granulationen und meist von durchdringendem Geruch. Die Ränder sind scharf, oft wie ausgestanzt und zackig. Gelegentlich sind sie auch wallartig vorgewölbt. Die Umgebung des Ulcus ist gerötet, die wie auch der Ulcusgrund sind druckschmerzhaft. Man könnte diesen Zustand als akutes tropisches Ulcus bezeichnen.

Nach wechselnder Zeit, es kann sich um Wochen oder Monate handeln, klingen die akuten Entzündungserscheinungen an der Oberfläche ab, der Geschwürsgrund reinigt sich, es bilden sich schlaffe Granulationen. Von den Rändern her beginnt die Haut einzuwachsen. Diese neue Haut ist dünn glänzend und schlecht durchblutet. Schon bei einem geringen Trauma springt sie wieder. Eine vollkommene Heilung des Geschwürs ohne Behandlung ist wohl sehr selten. Das Epithel an den Geschwürsrändern hat die Tendenz, nach unten umzubiegen. Dadurch ist eine weitere Überhäutung vom Rande her verunmöglicht. Ein Restulcus bleibt bestehen. Ein Schnitt durch das Gewebe zeigt eine weißliche, oft mehrere cm dicke Narbe, die nicht blutet. Die Narbe umschließt und durchwuchert Muskeln und Sehnen, die funktionsuntüchtig werden. Die Gewebsernährung fällt infolge der Blutgefäßarmut nahezu aus. Es bilden sich durch Nichtgebrauch Kontrakturen der Gelenke und eine Heilung erfolgt nicht mehr. Wir können diesen Zustand als chronisches tropisches Ulcus bezeichnen.

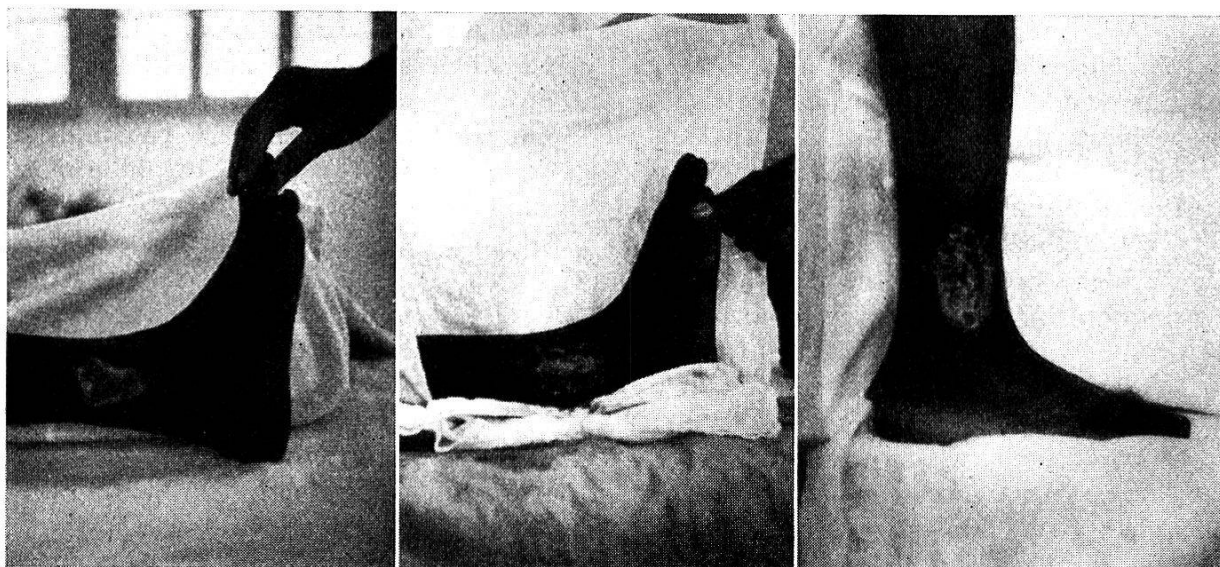
Sehr häufig finden wir beide Zustände gemischt, nämlich dann, wenn in den oberen Schichten die Vernarbung schon fortgeschritten ist, während in der Tiefe noch akute Herde bestehen.

Es ist naheliegend, das tropische Ulcus mit Salvarsanpräparaten zu behandeln, da diese ja auch bei der Plaut-Vincent-Angina zum Erfolg führen können. Die Erfolge sind aber beim tropischen Ulcus, und zwar sowohl bei der lokalen als bei der intravenösen Anwendung, keineswegs durchschlagend. Auch die äußerliche Anwendung anderer desinfizierender Mittel, wie Dakinscher Lösung, Kalpermanganat, Silbernitrat und ähnlicher Stoffe, führen nach unserer Erfahrung allein nicht zur Heilung. Auch mit peroraler Sulfamidbehandlung war kein Erfolg zu erzielen. Von lokaler Bestreuung mit Sulfamidpulver oder Vioformpulver möchten wir abraten, weil sie nur eine Verkrustung und Verschmierung des Geschwürsgrundes hervorrufen.

Bessere Erfolge, besonders beim akuten Geschwür, sahen wir mit Ruhigstellung und Behandlung mit verschiedenen Salben. Es wurde auch schon versucht, das Geschwür mit einer Plombe aus Lebertransalbe im Gipsverband zu behandeln. Ob dieses Verfahren Erfolg hat, ist uns aus eigener Erfahrung nicht bekannt.

Man kann sich vorstellen, daß bei einem akuten Geschwür, das noch nicht lange besteht, am ehesten die Behandlung mit Salvarsan erfolgreich sein kann. Dazu ist aber zu bemerken, daß der Gewebszerfall im Anfang meist sehr rasch vor sich geht, und daß sich auch ziemlich rasch Narbenplatten bilden. In solchen Fällen wird vielleicht durch das Salvarsan ein Einfluß auf die Spirochäten ausgeübt, die Heilung kann aber nicht vollendet werden, weil sie durch die schlechte Gewebsernährung verhindert wird. Leider ist es nun so, daß die Patienten mit tropischen Geschwüren fast immer erst nach langer Zeit in ärztliche Behandlung gelangen, zu einer Zeit, da die narbigen Veränderungen schon sehr weit fortgeschritten sind. Dann haben natürlich Salvarsan und andere desinfizierende Mittel keinen Zweck mehr, weil sie nicht in die Tiefe gelangen können.

Aus diesen Tatsachen könnte man den Schluß ziehen, daß dem tropischen Ulcus vielleicht mit gefäßerweiternden Mitteln beizukommen ist. Tatsächlich erlebten wir eine Heilung bei einem kleinen, schon im chronischen Stadium sich befindenden Ulcus, das auf Ruhigstellung und Injektionen von Acetylcholin glatt abheilte. Ein zweiter, schon sehr alter Fall reagierte auf Padutin nicht.



1

2

3

Abb. 1. Mehrjähriges Ulcus vor der Behandlung. Man beachte die weißlichen narbigen Wundränder.

Abb. 2. Dasselbe Ulcus unmittelbar nach der Excision. Der Defekt ist jetzt wesentlich größer. In der Tiefe Muskulatur und Fibula.

Abb. 3. Nach 2 Monaten Heilung nach Deckung des Defektes mit Thiersch-Läppchen.

Mehrere unserer Fälle, bei denen lokale Zirkulationsstörungen im Vordergrund standen, behandelten wir mit periarterieller Sympathektomie. Eine wesentliche Besserung war aber mit diesem Verfahren allein nicht zu erzielen.

Dies ist auch einleuchtend, denn bei der Abwesenheit von Gefäßen in dem glatten weißen Narbengewebe des Ulcus können diese auch nicht erweitert werden.

Wir fanden in Jimma Fälle vor, die während 4 Jahren mit allen möglichen Mitteln behandelt worden waren, und die auch von uns während längerer Zeit systematisch mit Medikamenten behandelt wurden, ohne daß irgendein Fortschritt zu sehen war.

Wir kamen deshalb zum Entschluß, zu wesentlich radikaleren Mitteln zu greifen. Die guten Erfahrungen, die man mit der Elektroexcision des akuten Karbunkels im Gesunden machte, veranlaßten uns, eine ähnliche Methode auch auf das akute tropische Ulcus anzuwenden. Die einzige Abänderung besteht darin, daß wir mit dem scharfen Messer excidieren müssen.

Man umschneidet das Ulcus mindestens einen Zentimeter von seinem Rand im Gesunden und je nach Umständen einen halben bis mehrere Zentimeter unterhalb des Ulcusgrundes. Dabei sollte man sich mit dem Messer wenn irgend möglich ganz im Gesunden halten, weil ja hier nicht wie bei der Elektroexcision die Gewebsspalten verschlossen werden und eine neue Infektion schon während des Eingriffes stattfinden kann. Den neuen, nun frisch blutenden Ulcusgrund ätzen wir noch mit Kalipermanganat- oder Salvarsanlösung aus. Der Verband wird während mehrerer Tage nicht gewechselt. Schon nach 4—5 Tagen zeigen sich kräftige gesunde Granulationen, die mit 5prozentiger Silbernitratlösung behandelt werden. Sobald sie sich vollständig gesäubert haben, wird die Wunde mit einer Thiersch-Plastik geschlossen. Die Dauer der Behandlung beträgt von der Excision bis zur Wundheilung gewöhnlich 6—8 Wochen.

Wir machten bei der Behandlung des akuten tropischen Geschwürs die Erfahrung, daß sich das Ulcus anfangs oberflächlich ausbreitet und erst nach einiger Zeit sich auch in die Tiefe ausdehnt. Infolgedessen ist ein Eingriff um so geringer, je frischer die Erkrankung ist. Beim frischen tropischen Ulcus muß oft nur die Haut und das Unterhautzellgewebe excidiert werden, bei älteren Ulcera immer auch ein Teil der Muskulatur und vielleicht ein Teil der Sehnen.

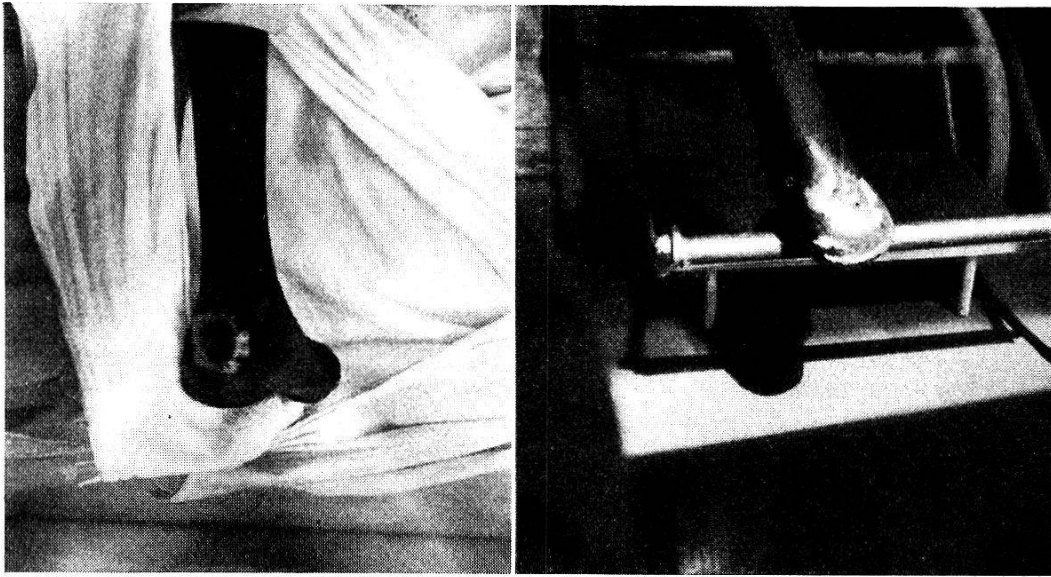
Wir übertrugen dieses Vorgehen auch auf das chronische Ulcus. Die Narben, die hier unter der schlecht ernährten Haut liegen, sind so fest, daß sie, wenn sie nicht im gesunden Gewebe ausgeschnitten werden, eine gesunde Granulation und eine Heilung des Ulcus immer wieder verhindern. Außerdem kann es vorkommen, wie wir es verschiedentlich erlebt haben, daß ein akuter Herd in der Tiefe übersehen und nicht mitexcidiert wird. Von ihm aus entwickelt sich mit Sicherheit ein neues Geschwür, eine Deckung wird dann nutzlos, das ganze Vorgehen war umsonst. Nach vollständiger Ausschneidung des erkrankten Gewebes ätzen wir ebenfalls den neuen Wundgrund und behandeln weiter wie beim akuten Ulcus. Die Excision des erkrankten Gewebes darf auch vor Sehnen und Muskeln nicht haltmachen. Wenn sie ergriffen sind, ist ihre Funktion fast immer aufgehoben, und ein entsprechender Bewegungsausfall besteht schon vor der Operation. Am deutlichsten zeigt sich dies immer wieder bei der Achillessehne, die wir schon vollkommen arrodiiert vorfanden und die dadurch gebrauchsunfähig geworden war.

Wir müssen zugeben, daß die Deckung so ausgedehnter Defekte, die meist bis auf den Knochen gehen, mit Thiersch-Läppchen kein ganz befriedigendes Verfahren ist, auch dann nicht, wenn die Granulationen sehr kräftig sind und die Blutversorgung gut ist. Nach unserer Meinung wäre eine Lappenplastik vom gesunden Bein her zweifellos besser. Bei der Deckung mit Thiersch-Läppchen besteht die Gefahr, daß die Haut doch wieder brüchig wird, besonders über dem Knochen. Leider war bis jetzt dieser Plan noch nicht ausführbar, weil sich unsere Patienten nur mit den größten Schwierigkeiten für längere Zeit immobilisieren lassen. Beim chronischen Ulcus ist mit einer längeren Heilungsdauer zu rechnen. Durchschnittlich dauert es 3—4 Monate, bis eine solide Heilung erzielt ist. Verglichen mit der Dauer der Krankheit (1 Fall 7 Jahre), ist aber diese Zeit immer noch gering.

Wir haben in den letzten 2 Jahren über 50 tropische Ulcera auf diese Weise behandelt. Davon können ca. 15 als akute, der Rest als chronische Formen bezeichnet werden. Die Resultate sind im ganzen sehr ermutigend. Wir sind uns allerdings darüber klar, daß die Nachkontrolle über längere Zeit hier sehr auf Schwierigkeiten stößt. Sobald die Patienten einmal geheilt sind, erscheinen sie nicht mehr. Man trifft sie nur zufällig wieder an, oder sie kommen wegen anderer Krankheiten wieder in Spital- oder ambulante Behandlung. Die über längere Zeit — bis zu 2 Jahren — nachkontrollierten Fälle sind deshalb sehr selten (im ganzen nur 4). Diese blieben alle geheilt. 30 der behandelten Fälle wurden vollständig geheilt oder mit nur ganz unbedeutenden Hautdefekten entlassen.

Bei einer Krankheitsdauer von 1 Monat bis zu 7 Jahren erforderte die Heilung eine Zeit von 1—6 Monaten. Das akute Ulcus heilt rascher als das chronische, weil sich bei ihm nach der Operation rascher gesunde Granulationen bilden. Von der angegebenen Zeit werden 3—4 Wochen für die Anheilung der Plastik benötigt. Der Rest der Zeit ist notwendig, um gesunde, kräftige Granulationen wachsen zu lassen.

Wir legen den größten Wert auf eine vollständige Entfernung des gesamten kranken Gewebes und auf eine Excision vom Gesunden aus. In Fällen, bei denen die Entfernung des erkrankten Gewebes nicht vollständig war, bildeten sich auch keine gesunden Granulationen, die Erkrankung ging — meist in der



4

5

Abb. 4. Mehrmonatiges Ulcus an der Ferse.

Abb. 5. Heilung nach 3 Monaten.

Tiefe — weiter, eine Deckung konnte nicht vorgenommen werden. Wurde diese trotzdem versucht, so stießen sich die Thiersch-Läppchen wieder ab. Der erste Akt der Behandlung, die Excision, mußte dann wiederholt werden.

Eine vollständige Ruhigstellung der erkrankten Extremität während der ganzen Heilungsdauer wäre ideal. Leider ist dies bei den hiesigen Patienten nur in sehr beschränktem Maße möglich, da der Zweck dieser Maßnahme nicht eingesehen wird.

Oft kann man auch die Kranken nicht bis zur vollständigen Heilung des Geschwürs in Spitalbehandlung zurückbehalten. In diesen Fällen ist die Prognose natürlich schlecht, da sich das nicht überhäutete Ulcus wieder infiziert. Der ursprüngliche Zustand wird dann rasch wieder hergestellt. Wir hatten aus diesem Grunde gegen 20 Mißerfolge.

In mehreren Fällen mußte auch die Thiersch-Plastik wiederholt werden, weil das erste Mal die Läppchen nicht anheilten, auch dann nicht, wenn die Excision anscheinend im Gesunden erfolgt war, und wenn die Granulationen einen sauberen Eindruck machten. In einem Fall konnten wir mit Sicherheit feststellen, daß der Patient den Verband selbständig und vor der Zeit gewechselt hatte.