Zeitschrift: Acta Tropica

Herausgeber: Schweizerisches Tropeninstitut (Basel)

Band: 9 (1952)

Heft: 2

Artikel: Die künstliche Infektion von Kleiderläusen und Mehlkäferlarven mit Rickettsia conori (Zeckenbissfieber)

Autor: Weyer, F.

DOI: https://doi.org/10.5169/seals-310400

Nutzungsbedingungen

Die ETH-Bibliothek ist die Anbieterin der digitalisierten Zeitschriften auf E-Periodica. Sie besitzt keine Urheberrechte an den Zeitschriften und ist nicht verantwortlich für deren Inhalte. Die Rechte liegen in der Regel bei den Herausgebern beziehungsweise den externen Rechteinhabern. Das Veröffentlichen von Bildern in Print- und Online-Publikationen sowie auf Social Media-Kanälen oder Webseiten ist nur mit vorheriger Genehmigung der Rechteinhaber erlaubt. Mehr erfahren

Conditions d'utilisation

L'ETH Library est le fournisseur des revues numérisées. Elle ne détient aucun droit d'auteur sur les revues et n'est pas responsable de leur contenu. En règle générale, les droits sont détenus par les éditeurs ou les détenteurs de droits externes. La reproduction d'images dans des publications imprimées ou en ligne ainsi que sur des canaux de médias sociaux ou des sites web n'est autorisée qu'avec l'accord préalable des détenteurs des droits. En savoir plus

Terms of use

The ETH Library is the provider of the digitised journals. It does not own any copyrights to the journals and is not responsible for their content. The rights usually lie with the publishers or the external rights holders. Publishing images in print and online publications, as well as on social media channels or websites, is only permitted with the prior consent of the rights holders. Find out more

Download PDF: 01.07.2025

ETH-Bibliothek Zürich, E-Periodica, https://www.e-periodica.ch

Aus dem Bernhard-Nocht-Institut für Schiffs- und Tropenkrankheiten, Hamburg. Direktor: Prof. Dr. E. G. Nauck.

Die künstliche Infektion von Kleiderläusen und Mehlkäferlarven mit Rickettsia conori (Zeckenbißfieber).

Von F. Weyer.

(Eingegangen am 28. Februar 1952.)

Vor kurzem konnte ich das Verhalten eines Stammes von Rocky Mountain Spotted Fever bei künstlicher Infektion von Insekten, insbesondere von Kleiderläusen, näher untersuchen (Weyer, 1952). Dabei stellte sich heraus, daß sich *R. rickettsi* sowohl im Magen als auch im Coelom der Laus und im Coelom der Mehlkäferlarve unter allen Zeichen günstiger Lebensbedingungen entwickeln und vermehren kann und daß die Insektenpassagen die Stammeigenschaften nicht änderten. Durch intracoelomale Infektion konnte der Stamm ausschließlich in der Laus unbegrenzt in Passagen gehalten werden, während er bei rektaler Infektion nur bis zur 2. Passage lief und in der 3. Passage abriß. Die Vermehrung der Rickettsien im Magen führte zu einer schnellen Zerstörung der Epithelzellen und damit zu einer tödlichen Schädigung der Läuse. Die nahe Verwandtschaft des Zeckenbißfiebers (Fièvre boutonneuse) zum Felsengebirgsfieber ließ es als erwünscht erscheinen, auch den Erreger dieser Krankheit, die *Rickettsia conori*, in ähnlicher Weise zu prüfen wie *R. rickettsi*. Ueber diese Versuche soll nachstehend berichtet werden.

Material und Versuchsanordnung.

Einen Stamm von Zeckenbißfieber verdanke ich wiederum der Freundlichkeit von Prof. Mooser in Zürich. Es handelte sich um einen Stamm, der die Bezeichnung «Pickens Nr. 8» trug, in Form von getrocknetem Dottersackgewebe vorlag und mit dem Prof. Mooser zunächst Mäuse intranasal infizierte. Das Material stammte aus dem Rocky Mountain Laboratory in Hamilton. Aus Zürich erhielt ich dann im Vakuum getrocknete Mäuselunge, die das Ausgangsmaterial für unsere Übertragungsversuche bildete. Wir brachten den Stamm jedoch erst wieder in die Mäuselunge, um mit frischen Rickettsien arbeiten zu können.

In Anlehnung an frühere Versuche mit andern Rickettsien (Weyer, 1952) wählten wir die Methode der künstlichen rektalen

und intracoelomalen Infektion von Kleiderläusen *(Pediculus humanus humanus L.)* mit rickettsienhaltigen Organzerreibungen. Für die intracoelomale Impfung wurden überwiegend Weibchen benutzt. Die Infektion erfolgte mit Glaskanülen von der Geschlechtsöffnung aus. Da sich das Verhalten der *R. conori* bei diesem Infektionsmodus schnell mit wünschenswerter Deutlichkeit klären ließ, begnügten wir uns mit 3 Versuchsserien. Rektal beimpften wir insgesamt 14 Serien. Jede Serie, einschließlich der intracoelomal infizierten, umfaßte 30—40 Läuse. Die Tiere wurden nach der Infektion im Brutschrank bei 31° C gehalten und täglich 1 Stunde am Menschen gefüttert. Erkrankungen unter dem mit den infizierten Läusen arbeitenden Personal traten nicht auf. Die am stärksten gefährdeten Personen waren mit der Spencer-Parkerschen Vaccine aus Zecken gegen Rocky Mountain Spotted Fever immunisiert worden [1].

Als Infektionsmaterial für die Läuse dienten zuerst Suspensionen aus Mäuselunge, später Zerreibungen von Läusemägen und Coelomflüssigkeit von Läusen. In 3 Versuchen wurden junge Mehlkäferlarven *(Tenebrio molitor L.)* mit Rickettsiensuspensionen aus Mäuselungen und Läusemägen intracoelomal infiziert. Die Infektion wurde mit Hilfe kleiner Glaskanülen vorgenommen, die durch die Intersegmentalhaut der Abdominalsegmente von hinten nach vorn unter sorgfältiger Vermeidung von Darmverletzungen eingeführt wurden. Wir hielten die Tiere anschließend bei 31° C in Petri-Schalen auf Fließpapier und fütterten sie mit pulverisiertem Brot.

Mit Rücksicht auf die rein theoretische Fragestellung unserer Untersuchung schien uns die künstliche Infektion der Läuse ausreichend. Da hierbei aber relativ große Rickettsienmengen verabfolgt werden, andererseits eine natürliche Infektion an der Maus nicht gelang, weil die Läuse unter diesen Bedingungen nicht saugen wollten, entnahmen wir für 3 weitere Versuchsserien intranasal infizierten Mäusen auf der Höhe der Erkrankung Blut und spritzten es nach Verdünnung mit Bouillon rektal auf Läuse. Die Läuse wurden anschließend sofort am Menschen gefüttert und sonst in der gleichen Weise behandelt wie die künstlich mit Organbrei infizierten Tiere.

Der Infektionserfolg wurde zum Zwecke des direkten Rickettsiennachweises bei der Laus an Ausstrichen vom Magen und der Coelomflüssigkeit, bei den Mehlkäferlarven an Hand von Ausstrichen des Fettkörpers kontrolliert. Die Verarbeitung der Läuse setzte 2 Tage nach der Infektion ein und wurde in 1—2tägigen Abständen bis zum Abbruch der einzelnen Versuchsserien fortgesetzt. Die Ausstriche wurden nach Giemsa gefärbt. Nachdem die Vermehrungsfähigkeit von *R. conori* in der Laus feststand, versuchten wir, den Stamm auf Läusen in Passagen zu halten. Zur genauen Klärung der Lageverhältnisse wurde eine

[1] Fräulein *Magdalene Kerner* danke ich für wertvolle Hilfe bei der Durchführung und Auswertung der Versuche.

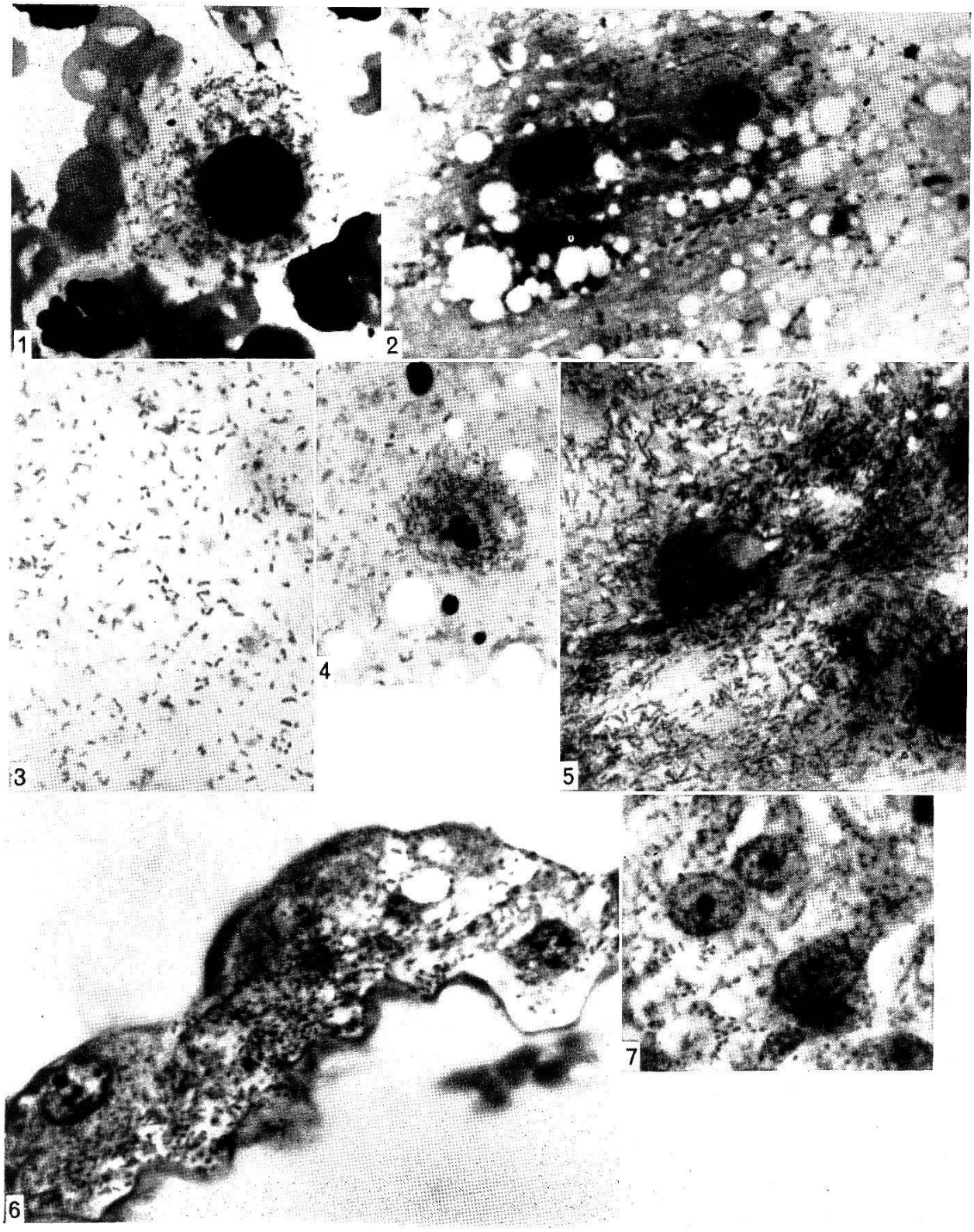

Abb. 1. *R. conori* im Lungentupfpräparat der Maus, 2. Tag nach intranasaler Infektion. Intrazelluläre Lage der Rickettsien.
Färbung in allen Abb. nach *Giemsa*. Photogramme nach Ausstrichen und Schnittpräparaten. Vergr. 1200×.

Abb. 2. Fettkörperausstrich einer Mehlkäferlarve am 12. Tag nach intracoelomaler Infektion.

Abb. 3. Ausstrich der Coelomflüssigkeit einer Laus am 7. Tag nach intracoelomaler Infektion. Diffuse Vermehrung der *R. conori* in der Coelomflüssigkeit.

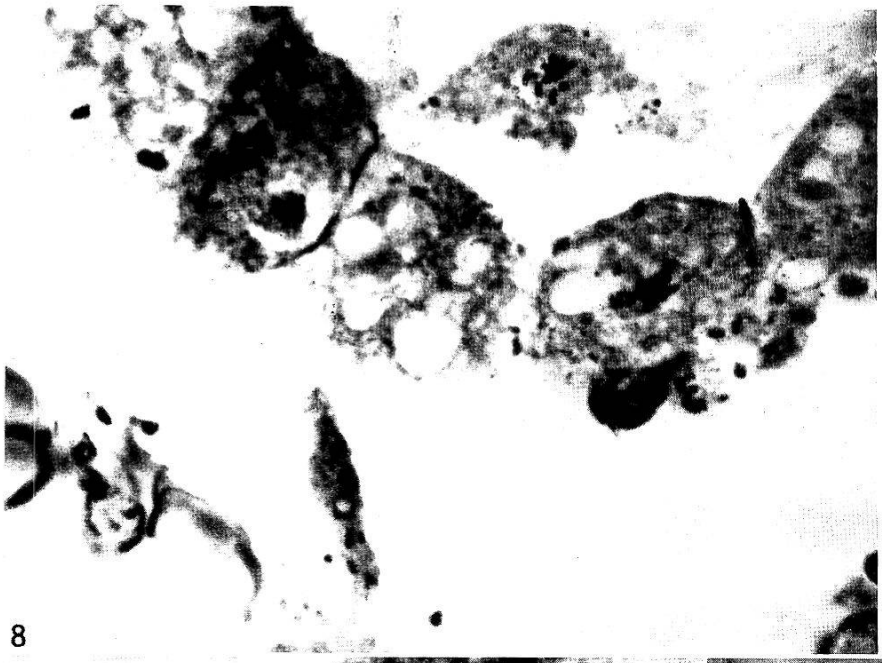

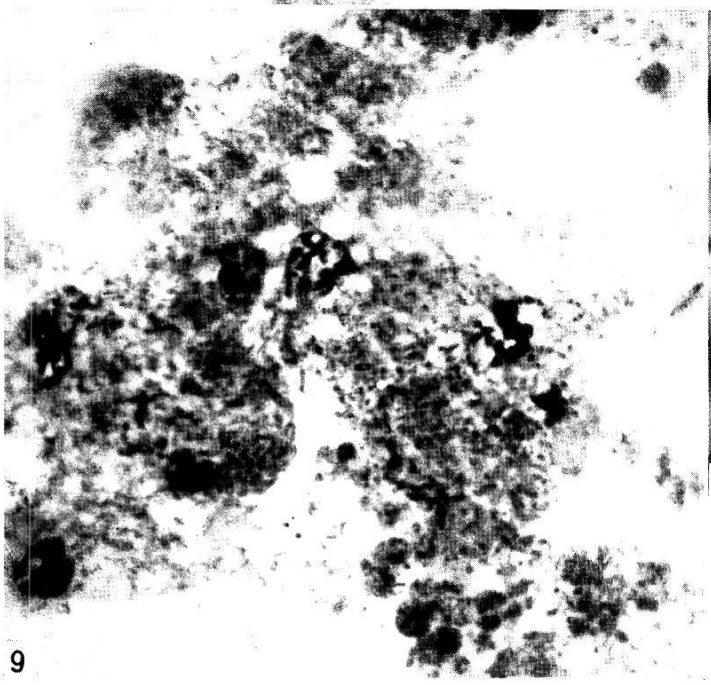

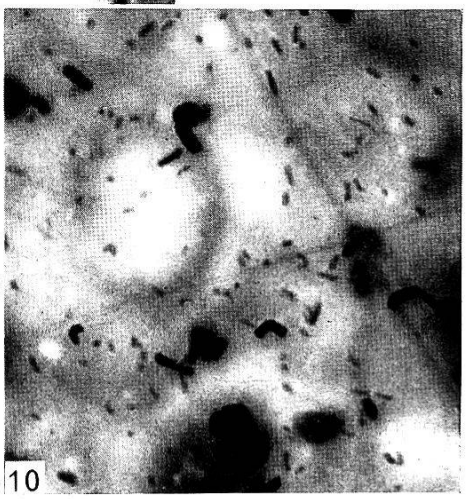

Abb. 4. Ausstrich der Coelomflüssigkeit einer Laus am 7. Tag nach intracoelomaler Infektion. Rickettsienansammlung in einer Blutzelle.

Abb. 5. Magenausstrich einer rektal infizierten Laus am 5. Infektionstag.

Abb. 6. Längsschnitt durch den Magen einer rektal infizierten Laus am 5. Infektionstag. Lebhafte Vermehrung der Rickettsien in den noch intakten Epithelzellen.

Abb. 7. Magenepithel einer rektal infizierten Laus am 5. Infektionstag. Flachschnitt, der die lockere Lagerung der Rickettsien in den noch unzerstörten Zellen zeigt.

Abb. 8. Längsschnitt durch den Magen einer rektal infizierten Laus am 6. Infektionstag. Das ganze Epithel ist von der Basalmembran und Peritonealhülle (links im Bild) abgehoben und lagert bereits im Magenlumen.

Abb. 9. Längsschnitt durch den Magen einer rektal infizierten Laus am 6. Infektionstag. Reste des zerstörten Epithels mit Rickettsien im Magenlumen.

Abb. 10. *R. conori* in den Faeces einer rektal infizierten Laus am 6. Infektionstag. Einzelkotprobe.

Anzahl von Tieren histologisch verarbeitet[2]. Hierfür wurden die Mägen in Bouillon vorsichtig herauspräpariert und auf dem Objektträger nach Carnoy fixiert, über Methyl-Benzoat-Paraffin eingebettet, in 3—4 μ dicke Schnittserien zerlegt und feucht nach Giemsa gefärbt. Entsprechend wurden auch einige ganze Tiere eingebettet und geschnitten. Diese Präparate bilden zusammen mit den Ausstrichen die Grundlage für die in den Abbildungen wiedergegebenen Photogramme. Die Mehlkäferlarven wurden in größeren zeitlichen Intervallen verarbeitet. Virulenz und Pathogenität der aus den Insekten stammenden Rikkettsien wurden in erster Linie durch intranasale Infektion von Mäusen geprüft.

Verhalten des Stammes in der Maus.

Nach den Beobachtungen von Prof. MOOSER in Zürich fieberten Meerschweinchen, die mit dem Stamm infiziert wurden, nur für wenige Tage, zeigten aber eine deutliche Scrotalschwellung, während intranasal infizierte Mäuse schnell tödlich erkrankten. Wir haben den Stamm über eine Anzahl von Passagen in der Mäuselunge gehalten, ohne daß er seine Eigenschaften änderte. Die Mäuse erkrankten nach 2 bis spätestens 4 Tagen. Die Reaktionen waren stärker als bei einer Infektion mit *R. rickettsi*. In einzelnen Passagen starben die Tiere schon nach 2 Tagen. Bei allen kranken Mäusen waren die Lungen fast vollständig pneumonisch verändert. In Ausstrich- und Tupfpräparaten des entzündeten Gewebes fanden sich Rickettsien, jedoch in deutlich geringerer Zahl als bei einer Infektion mit *R. prowazeki* oder *R. mooseri*. Der Rickettsienbefund glich dem bei Rocky Mountain Spotted Fever. Überwiegend lagen die Rickettsien intrazellulär (Abb. 1). Die Mäuse ließen sich auch mit der Coelomflüssigkeit und mit Magenzerreibungen positiver Läuse ebenso wie mit Fettkörperzerreibungen von Mehlkäferlarven infizieren und reagierten in derselben Weise wie bei der Beimpfung mit Lungenzerreibungen.

Unsere Beobachtungen über das Verhalten von *R. conori* in der Mäuselunge stehen in guter Uebereinstimmung mit denen von *Durand* und *Sparrow* (1940). Während die französischen Autoren bei der Ueberimpfung eines Stammes aus *Rhipicephalus* in den Mäuselungen erst nach 6 bis 9 Tagen einzelne Hepatisationsherde und Rickettsien fanden, waren die Reaktionen der Mäuse bei Verwendung eines frisch vom Menschen isolierten Stammes, der inzwischen nur über 2 Meerschweinchenpassagen gelaufen war, wesentlich heftiger. Die Tiere starben teilweise schon nach 48 Stunden. Der Stamm wurde über 3 weitere Passagen in der Maus geführt. Die Rickettsien waren auf frühen Stadien des pneumonischen Prozesses sehr reichlich. Später wurden sie seltener. In unseren Versuchen enthielten auch die Frühstadien keine größeren Rickettsienmengen.

Wir versuchten, den Stamm auch *intraperitoneal* auf Mäusen zu halten und infizierten die Tiere zu diesem Zweck mit gut positiven Organzerreibungen aus Mäusen und Läusen. Im ersten Versuch entwickelten die Mäuse eine starke

[2] Für Unterstützung bei der histologischen Verarbeitung danke ich Herrn Dr. *Behrenz*.

Peritonitis mit reichlich fädigem Exsudat. Milz und Leber hatten fibrinöse Beläge. Peritonealausstriche und Tupfpräparate von Milz und Leber enthielten einwandfrei Rickettsien. Mit einer Milz- und Leberzerreibung wurde eine neue Serie von Mäusen infiziert. Diese Mäuse starben schon nach 2 Tagen mit unsicherem Rickettsienbefund, aber einer deutlichen Ektromelie, die wahrscheinlich bereits in den Mäusen der ersten Passage die Grundlage für die Peritonitis und Rickettsienvermehrung abgegeben hatte. Eine ganz analoge Beobachtung beschreibt *Mooser* (1943), der einen Stamm von klassischem Fleckfieber im Peritoneum der Maus in Verbindung mit dem Virus der Ektromelie beliebig weiterführen konnte.

Etwas anders verlief der zweite Versuch, bei dem die Mäuse mit Magenzerreibungen von 3 Läusen intraperitoneal und intranasal geimpft wurden. Bei der Verarbeitung nach 4 Tagen waren die intraperitoneal infizierten Tiere leicht krank, zeigten eine vergrößerte und belegte Milz und hatten reichlich fädiges Exsudat. Mikroskopisch konnten Rickettsien nicht mit Sicherheit festgestellt werden. Der direkte Rickettsiennachweis gelang auch nicht in weiteren Passagen. Die positiven Lungen der intranasal infizierten Mäuse wurden auf eine frische Mäuseserie intraperitoneal übertragen. Dieser Versuch wurde bis zur 7. Passage fortgesetzt. Die Mäuse zeigten bis zur 5. Passage schwache klinische Symptome. Die Verarbeitung erfolgte jeweils nach 4—5 Tagen. Stets war das Peritonealexsudat stark vermehrt und fädig. Gelegentlich war die Milz vergrößert. In der 2. und 3. Passage enthielten sowohl das Exsudat als auch die Milz und Leber im Ausstrich reichlich Rickettsien. Von der 4. Passage ab war ein sicherer Rickettsienbefund nicht mehr zu erheben. Die intranasale Infektion von Mäusen mit dem Exsudat der intraperitoneal infizierten Tiere aus der 5. und 6. Passage verlief negativ. Diesen Beobachtungen ist nur zu entnehmen, daß sich *R. conori gelegentlich* oder wenigstens *vorübergehend* auch im Peritoneum der Maus vermehren kann.

Intracoelomale Infektion von Mehlkäferlarven.

In früheren Versuchen hatten wir bemerkt, daß ältere Larven, die kurz vor der Verpuppung stehen, für die Rickettsien weniger empfänglich sind. Wir arbeiteten daher nach Möglichkeit mit jüngeren Larvenstadien. Da das Grundsätzliche der Rickettsienentwicklung im Fettkörper und Coelom der Mehlkäferlarve schon von anderen Versuchen her bekannt und beschrieben ist (WEYER, 1950, 1952) und *R. conori* in dieser Beziehung keine Besonderheiten bot, führten wir mit Zeckenbißfieber nur 3 Infektionsversuche durch. Als Impfmaterial benutzten wir Mäuselunge und Magenzerreibungen rektal infizierter Läuse.

R. conori kann sich ebenso gut im Coelom der Mehlkäferlarve halten und vermehren wie die anderen bisher in dieser Beziehung

geprüften Rickettsienarten. Die Rickettsien waren in den Fettkörperausstrichen frühestens nach 12 Tagen zu finden. Nach 14—16 Tagen brachen wir die Versuche ab. Die Tiere zeigten zu diesem Zeitpunkt noch keine merkliche Schädigung. *R. conori* scheint in den Larven nicht ganz so virulent zu sein wie *R. rickettsi*. Die Vermehrung erfolgt vorwiegend *intrazellulär,* wobei besonders Blutzellen und indifferente Zellen, ferner junge Fettzellen befallen werden. Ob daneben noch eine diffuse extrazelluläre Vermehrung in der Coelomflüssigkeit statthat, konnte an Hand der Ausstrichpräparate (Abb. 2) nicht sicher entschieden werden. Der Kern wird von den Rickettsien nicht angegriffen. Die Rickettsien sind kontrastreich gefärbt und befinden sich z. T. in lebhafter Vermehrung (Abb. 2). Die Virulenz der sich in den Larven entwickelnden Rikkettsien wurde durch intranasale Infektion von Mäusen geprüft. Die Übertragungsversuche verliefen positiv. Die Mäuse erkrankten, und die Rickettsien waren ohne Schwierigkeit in den Tupfpräparaten der entzündeten Lunge nachzuweisen.

Das Verhalten von R. conori in der Laus.

Intracoelomale Infektion.

Wir infizierten die erste Läuseserie mit der Lungenzerreibung einer Maus, die folgenden mit positiven Läusemägen. Die Rickettsien gingen sofort im Coelom der Laus an und begannen sich lebhaft zu vermehren. Der Erfolg wurde kontrolliert an Hand von kleinen Tröpfchen der Blut- bzw. Coelomflüssigkeit, die man durch Beinamputation gewinnen kann, ohne dadurch die Laus ernstlich zu schädigen. Die Coelomflüssigkeit enthielt nach 4 Tagen die ersten Rickettsien. Ihre Zahl war gleich relativ hoch und nahm weiter zu. Es kam nach 6—8 Tagen zu tödlichen Erkrankungen der Läuse. Die toten oder schwerkranken Tiere waren mitunter durch ein aufgetriebenes Abdomen charakterisiert. Die letzten noch lebenden und positiven Läuse der ersten Serie wurden nach 12 Tagen verarbeitet, in der zweiten Serie hielten sie sich bis zu 9, in der dritten bis zu 8 Tagen.

Die Coelomflüssigkeit war praktisch bei allen Tieren, bei Männchen ebensogut wie bei Weibchen, übersät von Rickettsien (Abb. 3), die sich offenbar überwiegend extrazellulär ohne Bindung an Zellen oder Organe vermehrten. Eine intrazelluläre Vermehrung in Blutzellen oder wenigstens eine engere Bindung an solche Zellen war auch hier genau wie bei der intracoelomalen Infektion von Läusen mit anderen Rickettsien festzustellen (Abb. 4). Sobald die Vermehrung größeren Umfang angenommen hatte, wurden die Rickettsien ausgesprochen pleomorph. Kokkoide Formen und ge-

drungene Stäbchen wechselnder Größe traten in zunehmender Zahl auf, die Färbung war unscharf, und zweifellos befanden sich unter diesen Rickettsienmassen auch viele Degenerationsstadien, wie das bei einer so stürmischen Entwicklung auf engem Raum kaum anders zu erwarten ist. Eine sorgfältige Präparation der infizierten Tiere bestätigte zusammen mit Schnittpräparaten durch das ganze Abdomen, daß sich die Rickettsienvermehrung auf das Coelom beschränkte und nicht auf andere Organe, insbesondere auf den Magen, übergriff. Das Verhalten von *R. conori* im Läusecoelom glich wiederum in allen wichtigen Einzelheiten dem anderer Rickettsien, speziell dem von *R. rickettsi*.

Mit der Coelomflüssigkeit konnten die Rickettsien leicht wieder ins Coelom ebenso wie in den Magen gesunder Läuse übertragen werden. Der Stamm ließ sich durch intracoelomale Infektion auf der Laus in *Passagen* halten. Übertragungen der positiven Coelomflüssigkeit in die Mäuselunge bestätigten, daß der Stamm durch die Entwicklung im Läusecoelom seine Virulenz und Pathogenität für die Maus nicht eingebüßt oder geändert hatte. Die intranasal infizierten Mäuse erkrankten nach 3 Tagen mit charakteristischem Lungenbefund.

Rektale Infektion.

Das Verhalten von *R. conori* nach rektaler Infektion bot im Vergleich zu dem anderer Rickettsien einige interessante Besonderheiten. Die Läuse wurden zunächst mit einer Rickettsiensuspension aus der Mäuselunge infiziert. Die Rickettsien siedelten sich in der Laus an und begannen sich lebhaft zu vermehren. Die ersten positiven Magenausstriche wurden anfangs nach 5, später nach 3, in Ausnahmefällen sogar schon nach 2 Tagen gesehen. In den Ausstrichen fanden sich auch hier gleich von vornherein größere Rikkettsienmengen (Abb. 5), die Zahl steigerte sich in den nächsten Tagen. Die Rickettsien zeigten die typische Hantelform mit Polendenfärbung, und die rasche Vermehrung drückte sich in der Bildung kürzerer Ketten aus. Die Rickettsienmassen erinnerten in manchen Ausstrichen fast an eine Infektion des Magens mit *R. prowazeki* oder *R. mooseri* (vgl. Abb. 5).

Der Rickettsienbefall endete für die Läuse stets innerhalb kürzester Zeit *tödlich*. Es machte jedoch keine Schwierigkeit, den Stamm mit Magenzerreibungen positiver Läuse durch rektale Infektion erneut auf gesunde Läuse zu übertragen und ihn in dieser Form *laufend* zu halten. Das Verhalten der Rickettsien und die Reaktion der Läuse änderten sich dabei nicht merklich. Von der 4. Passage ab wurden die Läuse schon nach 3 Tagen positiv, die Virulenz des Stammes hatte sich gesteigert. Infolge der hohen Pathogenität der

Rickettsien für die Laus mußten die einzelnen Passagen einander schnell folgen. Sie dauerten im Durchschnitt 7—8 Tage. Nur in einem Fall gelang es, die Passage durch Haltung der Läuse bei Zimmertemperatur auf 18 Tage auszudehnen, d. h. nach 18 Tagen wurden noch Läuse verarbeitet, die im Magenausstrich Rickettsien enthielten. Die geschädigten Tiere waren an einer deutlichen Verfärbung kenntlich, die zuerst ein mattes Rosa zeigte und schnell dunkler wurde. Die Verfärbung setzte fast schlagartig 4—7 Tage nach der Infektion ein und ergriff fast den ganzen Bestand der einzelnen Versuchsserien. Die roten Läuse lebten nur wenig länger als 24 Stunden. Hielten sich einzelne Tiere über 8 Tage mit normalem Aussehen, so erwiesen sich die Magenausstriche als negativ oder, sehr selten, als ganz schwach positiv. Der Stamm lief im Rahmen einer Versuchsgruppe kontinuierlich über 6 Läusepassagen in einem Zeitraum von 56 Tagen, in einer zweiten über 7 Passagen innerhalb von 50 Tagen.

Die *histologische* Untersuchung enthüllte die *inneren* Vorgänge beim Ablauf der Infektion (Abb. 6—9). Die Rickettsien befallen nur die *Magenzellen,* also das Mitteldarmepithel. Die Vermehrung geht *intrazellulär* vor sich. Die Rickettsien sind relativ locker gelagert (Abb. 6 und 7). Dicht gedrängte, kompakte Rickettsienhaufen, wie bei einer Infektion mit Fleckfieberrickettsien, sahen wir nicht. Daher unterbleibt auch die für diese Infektion charakteristische Auftreibung der Zellen. Die lose, im Anfang manchmal ausgesprochen spärliche Verteilung der Rickettsien kommt besonders deutlich in Flachschnitten durch das Epithel zum Ausdruck (Abb. 7). Der Schwerpunkt der Entwicklung liegt an der Zellbasis und zu den Seiten des Kerns. Der Kern selbst wird nicht angegriffen und bietet auch sonst keine auffälligen Veränderungen. Im Beginn hat das Epithel bei schwacher Vergrößerung noch ein fast normales Aussehen (Abb. 6 und 7).

Die jetzt einsetzende Entwicklung ist wegen ihres stürmischen Verlaufs selbst bei Kontrollen in kurzen Abständen histologisch kaum zu verfolgen, zumal noch individuelle Unterschiede in der Empfänglichkeit der gleichzeitig infizierten Läuse das Bild verwirren können. Der Rickettsienbefall führt unter Vakuolenbildung zu einer Verflüssigung und *Auflösung* des Zellplasmas von der Basis her. Da sich die Infektion nicht auf einzelne Zellen beschränkt, sondern das Epithel in seiner ganzen Ausdehnung betrifft, erstreckt sich auch dieser Degenerationsvorgang praktisch auf das gesamte Epithel. Bereits bei Anfertigung der Magenausstriche fällt auf, daß sich das Epithel nicht mehr richtig in einer zusammenhängenden Fläche ausbreiten läßt. Erhalten ist eigentlich nur noch die Basalmembran und die dünne empfindliche Perito-

nealhülle, deren wesentlichster Bestandteil die von Längs- und Quermuskelzügen durchsetzte Muscularis ist. Intakte Zellen und Kerne sind kaum noch zu finden. In Längs- und Querschnitten des Magens erkennt man dann sofort, daß das Magenepithel inzwischen einer Katastrophe zum Opfer gefallen ist. Es ist in seiner Gesamtheit oder doch im größten Teil seines Bestandes von der Basalmembran und Peritonealhülle *abgelöst,* hat sich in seinem geweblichen Verband gelockert, so daß Zellgrenzen kaum noch zu erkennen sind, und findet sich schließlich als Trümmerhaufen im Magenlumen. Einige Phasen dieser Entwicklung sind aus Abb. 8 und 9 zu erkennen.

In den Zelltrümmern vermögen sich die Rickettsien wohl noch einige Zeit zu halten und zu vermehren; sie können anfangs auch mit dem *Kot* ausgeschieden werden (Abb. 10). Rickettsien ließen sich in Sammel- und Einzelkotproben nachweisen. Sie sind in den Faeces allerdings relativ spärlich. Die Laus kann eine so schwere Schädigung natürlich nicht lange überleben. Das aufgenommene Blut wird nicht mehr verdaut, diffundiert in das Coelom und verursacht die rote Farbe der Tiere. Gelegentlich, wenn der Zerstörungsprozeß das Epithel nicht gleich vollständig erfaßt oder auch in der Endphase, können Rickettsien in das Coelom einsickern. In seltenen Fällen kann man daher bei den schwerkranken Läusen die Rickettsien im Magen *und* im Coelom finden, wie das auch bei einer Fleckfieberinfektion der Läuse manchmal vorkommt.

Die Läuse, die mit dem verdünnten Blut kranker Mäuse infiziert waren, also wahrscheinlich weniger Rickettsien aufgenommen hatten als bei einer natürlichen Infektion durch Saugen, wurden ebenfalls positiv. Die ersten Rickettsien fanden sich in den Magenausstrichen nach 6, in einer zweiten Serie nach 8 Tagen. Grundsätzlich verlief die Entwicklung in der gleichen Form wie nach Beimpfung der Läuse mit Organbrei. Aber nur etwa 10—15% der Läuse enthielten Rickettsien und außerdem in so geringer Zahl, daß die Tiere nicht geschädigt schienen; wahrscheinlich war das Mäuseblut zu schwach positiv. Nur eine von 60 Läusen ging an einer sehr kräftigen Rickettsienvermehrung unter rötlicher Verfärbung nach 10 Tagen zugrunde.

Die Läusepassage hatte keinen Einfluß auf die Rickettsien*virulenz.* Die Rickettsien wurden mit Magenzerreibungen auf Mäuse intranasal und auf Läuse intracoelomal übertragen. Die Mäuse erkrankten unter typischen Lungenveränderungen nach 4 Tagen. In den Lungentupfpräparaten fanden sich Rickettsien in der gleichen Zahl wie nach einer Infektion mit Lungenzerreibungen. Die Beobachtungen bei intraperitonealer Infektion der Mäuse sind bereits erwähnt (S. 3/4). Vorübergehend konnten die Rickettsien

auch im Mäuseperitoneum gehalten werden. Nach intracoelomaler Infektion der Laus entwickelten sich die aus dem Magen stammenden Rickettsien sofort weiter. Sie waren, wie schon bemerkt, in großer Zahl in der Coelomflüssigkeit nachzuweisen. Ebenso konnten mit den Magenzerreibungen auch Mehlkäferlarven mit Erfolg infiziert werden.

Vergleich mit R. rickettsi und Schlußfolgerungen.

R. conori bleibt nach künstlicher Übertragung ins Coelom der Mehlkäferlarve und ins Coelom sowie in den Magen der Kleiderlaus nicht nur für einige Zeit lebensfähig, sondern die Rickettsien können sich unter diesen Verhältnissen ungestört und üppig vermehren, gleichgültig, ob die verimpften Rickettsien aus dem Warmblütergewebe (Mäuselunge) oder aus Insektenorganen stammen. Die Entwicklung nach intracoelomaler Impfung verläuft in der Laus überwiegend extrazellulär und prinzipiell in der gleichen Form wie die von *R. prowazeki, R. rickettsi* oder anderer Rickettsien. Sie beschränkt sich auf das Coelom; irgendwelche Organe werden von hier aus nicht befallen.

Das Verhalten von *R. conori* in der Laus nach rektaler Infektion ähnelt am meisten dem von *R. rickettsi,* was zweifellos in der nahen Verwandtschaft der beiden Arten begründet ist. Wie bei *R. rickettsi* dringen die Erreger in die Magenzellen ein und vermehren sich intrazellulär. Der Hauptangriffspunkt liegt an der Zellbasis. Der Kern wird nicht befallen. Die Vermehrung ergibt ein anderes histologisches Bild als bei einer Infektion der Läuse mit Fleckfieberrickettsien, sie erreicht auch niemals dasselbe Ausmaß. Daher unterbleibt eine Auftreibung und mechanische Zerstörung der Zellen. Dafür werden die Zellen an der Basis schnell aufgelöst, offenbar durch eine toxische Wirkung, so daß sich das ganze Epithel abhebt und ins Lumen abgestoßen wird, wo es dann degeneriert. Diese schweren Schäden sind die unmittelbare Todesursache für die infizierten Läuse.

Unterschiede zu dem Verhalten von *R. rickettsi* liegen darin, daß die Vermehrung von *R. conori* in der Laus schneller verläuft. In den Epithelzellen finden sich auch stets größere Rickettsienmengen. Ferner handelt es sich nicht nur um einzelne Vermehrungsherde, wie gewöhnlich bei *R. rickettsi,* vielmehr ist eigentlich immer der Magen in seiner Gesamtheit infiziert und betroffen. Der Mitteldarm erleidet daher nicht nur lokalisierte Einbrüche, sondern das Epithel fällt schlagartig nach der Loslösung von der Basalmembran der Degeneration anheim. Bemerkenswert ist ferner, daß es uns nicht gelang, *R. rickettsi* bei rektaler Infektion in

Passagen in der Laus zu halten, während dieser Versuch bei *R. conori* keine Schwierigkeiten machte. *R. rickettsi* ließ sich nur bis zur 2. Passage im Läusemagen führen. Dann waren die Rickettsien im gleichen Milieu nicht mehr lebensfähig, obwohl sie bei Übertragung in die Mäuselunge oder ins Läusecoelom virulent blieben. Der Stamm von *R. conori* lief dagegen ungestört kontinuierlich einmal über 6, ein andermal über 7 Läusepassagen. Die Versuche wurden dann jeweils abgebrochen, weil sich das Verhalten der Rickettsien und die Reaktion der Läuse nicht änderten. Es ist möglich, daß es sich bei den genannten kleineren Unterschieden nur um Stammeigentümlichkeiten handelte.

Es besteht guter Grund zu der Annahme, daß die einzelnen heute als Erreger menschlicher Rickettsiosen bekannten Rickettsienarten auf einen einheitlichen Ursprung zurückgehen. Allen gemeinsam als Grundeigenschaft ist die Entwicklungsfähigkeit in Arthropoden. Die ersten Rickettsienwirte sind wohl Zecken gewesen, während blutsaugende Insekten als spätere oder sekundäre Wirte anzusprechen sind. Zu den jüngsten Wirten gehören wahrscheinlich die blutsaugenden Läuse, in denen sich die Rickettsien allerdings besonders gut vermehren können. Wollte man aus dem Verhalten der Rickettsien in der Laus und aus der Reaktion der Läuse auf die Phylogenie der Rickettsien schließen, so wird man *R. rickettsi* als die älteste Form ansehen können, die sich am frühesten spezialisiert bzw. am vollkommensten an die Zecke als den ursprünglichen Wirt angepaßt hat. In der Laus kann sie sich nicht recht halten. Die Läuse reagieren auf die Infektion ausgesprochen heftig. Beide Partner werden bei ihrem Zusammentreffen empfindlich geschädigt. Ganz ähnlich ist es bei *R. conori*. Aber diese Art gedeiht in der Laus doch deutlich besser. Die Vermehrung ist lebhafter, und der Aufenthalt im Läusemagen hemmt die Entwicklung nicht, so daß sich die Rickettsien in Passagen im Läusemagen halten können, ohne erkennbar geschädigt zu werden.

Die ausgesprochen pathogene Wirkung der Rickettsien, die sich in einer kurzfristigen, für die Laus tödlichen Zerstörung des Magenepithels äußert, ebenso wie die Unterdrückung der Rickettsien bei sehr schwacher Infektion zeigen aber auch, daß die Laus kein natürlicher Wirt für *R. conori* ist und daß wir nicht von einem biologisch ausgeglichenen Verhältnis zwischen Wirt und Parasit sprechen können. Eine so schnelle letale Schädigung des Wirtes ist mit dem Erhaltungstrieb des Parasiten unvereinbar. Die divergente Entwicklung von *R. conori* und ihre Ausrichtung auf die Zecken muß daher auch schon recht alt sein. Die Rickettsienstämme werden im wechselvollen Schicksal des Überganges von primären Wirten und Überträgern auf sekundäre oder gar tertiäre Wirte

und Überträger ihre Eigenschaften durch Mutation und Selektion mehrfach geändert haben. Das drückt sich schon in den verschiedenen klinischen Bildern aus. Unter geeigneten, auch experimentell darstellbaren Bedingungen können aber bestimmte Grundeigenschaften der Rickettsien, wie die Entwicklungsfähigkeit in verschiedenen Arthropodengeweben, trotzdem wieder klar zum Vorschein kommen. Dafür bietet auch das Verhalten von *R. conori* in der Kleiderlaus ein Beispiel.

Bibliographie.

Durand, P., & H. Sparrow (1940). Développement dans le poumon des virus typhiques et boutonneux instillés par voie respiratoire. Arch. Inst. Pasteur de Tunis *29,* 1.

Mooser, H. (1943). Ueber eine Mischinfektion der weißen Maus mit einem Stamm klassischen Fleckfiebers und dem Virus der infektiösen Ektromelie. Schweiz. Zs. Path. & Bakt. *6,* 463.

Weyer, F. (1950). Die Entwicklung von Rickettsien in den Larven vom Mehlkäfer (Tenebrio molitor L.). Schweiz. Zs. Path. & Bakt. *13,* 478.

Weyer, F. (1952). Künstliche Uebertragung von Rickettsia rickettsi (Rocky Mountain Spotted Fever) auf Insekten, insbesondere auf Kleiderläuse. Zs. Hyg. (im Druck).

Résumé.

1⁰ Des poux *(Pediculus humanus humanus L.)* et des larves de *Tenebrio molitor L.* furent infectés expérimentalement avec une souche de *Rickettsia conori.* L'infection fut pratiquée dans la cavité cœlomique des larves de *Tenebrio,* dans celle des poux ainsi que par voie rectale chez ces derniers. On se servait à cet effet de poumons de souris, contenant des rickettsies, ou de broyages d'organes de poux infectés expérimentalement ; dans certains cas on utilisait du sang de souris infectées par voie nasale.

2⁰ Les rickettsies se sont établies et abondamment multipliées dans ces insectes. Le comportement de *R. conori* dans la cavité cœlomique et le corps gras de la larve de *Tenebrio* et dans la cavité cœlomique du pou ressemble dans tous les points importants à celui d'autres rickettsies. La souche a pu être maintenue en passages sur les insectes, sans perdre sa virulence vis-à-vis des souris.

3⁰ Après infection rectale les rickettsies se multiplient très intensément à l'intérieur des cellules stomacales du pou. La conséquence en est que l'épithélium se détache de sa base, en proie à une dégénérescence rapide qui s'étend après 4 à 6 jours sur tout l'intestin moyen. Les débris de l'épithélium s'amassent dans le lumen stomacal et le pou finit par mourir de cette affection.

4⁰ Le comportement de *R. conori* dans l'intestin du pou ressemble beaucoup à celui de *R. rickettsi,* sauf que *R. conori* se multiplie plus intensément et plus rapidement et que l'affection gagne presque simultanément tout l'épithélium. Mais la principale différence consiste dans le fait que la souche de *R. conori,* après infection rectale, peut être maintenue indéfiniment en passages de pou à pou, tandis qu'une souche de *R. rickettsi,* examinée dans des conditions analogues, s'est éteinte après le second passage.

Summary.

1. Body lice *(Pediculus humanus humanus L.)* and grain weevils (larvae of *Tenebrio molitor L.*) were experimentally infected with a strain of *Rickettsia conori,* the larvae through injection into the coelom, the lice into the coelom and the rectum. The infection fluid was made of lungs of mice containing rickettsiae and crushed organs of experimentally infected lice; in some of the tests the blood of intranasally infected mice was used.

2. The rickettsiae established themselves and proliferated in the insects. The behaviour of *R. conori* in the coelom and in the fat body of the weevil and in the coelom of the louse resembles that of other rickettsiae in all the main points. The strain could be maintained in passages in the insects without losing its virulence for the mice.

3. After rectal infection the rickettsiae proliferate rapidly in the epithelial cells of the stomach of the louse. This results in the cells detaching themselves from their basis and in a rapid degeneration of the epithelium, spreading over the whole mid-gut in about 4 to 6 days after infection. This leads to a concentration of degenerated epithelium in the lumen of the stomach and causes the death of the louse.

4. The behaviour of *R. conori* in the stomach of the louse is very similar to that of *R. rickettsi.* Differences were found in the stronger and more rapid multiplication of *R. conori,* in the infection of nearly the whole epithelium at the same time with its consequences, and especially in the strain of *R. conori* capable of being maintained in passages any length of time after rectal infection, while a strain of *R. rickettsi,* tested under the same conditions, regularly broke off in the second passage.