

# Les mycétomes en Somalie : conclusions d'une enquête menée de 1959 à 1964

Autor(en): **Destombes, P. / Mariat, F. / Rosati, L.**

Objektyp: **Article**

Zeitschrift: **Acta Tropica**

Band (Jahr): **34 (1977)**

Heft 4

PDF erstellt am: **12.07.2024**

Persistenter Link: <https://doi.org/10.5169/seals-312274>

## **Nutzungsbedingungen**

Die ETH-Bibliothek ist Anbieterin der digitalisierten Zeitschriften. Sie besitzt keine Urheberrechte an den Inhalten der Zeitschriften. Die Rechte liegen in der Regel bei den Herausgebern. Die auf der Plattform e-periodica veröffentlichten Dokumente stehen für nicht-kommerzielle Zwecke in Lehre und Forschung sowie für die private Nutzung frei zur Verfügung. Einzelne Dateien oder Ausdrucke aus diesem Angebot können zusammen mit diesen Nutzungsbedingungen und den korrekten Herkunftsbezeichnungen weitergegeben werden. Das Veröffentlichen von Bildern in Print- und Online-Publikationen ist nur mit vorheriger Genehmigung der Rechteinhaber erlaubt. Die systematische Speicherung von Teilen des elektronischen Angebots auf anderen Servern bedarf ebenfalls des schriftlichen Einverständnisses der Rechteinhaber.

## **Haftungsausschluss**

Alle Angaben erfolgen ohne Gewähr für Vollständigkeit oder Richtigkeit. Es wird keine Haftung übernommen für Schäden durch die Verwendung von Informationen aus diesem Online-Angebot oder durch das Fehlen von Informationen. Dies gilt auch für Inhalte Dritter, die über dieses Angebot zugänglich sind.

Services d'Histopathologie tropicale et de Mycologie, Institut Pasteur, Paris

## Les mycétomes en Somalie – conclusions d'une enquête menée de 1959 à 1964

P. DESTOMBES, F. MARIAT, L. ROSATI, G. SEGRETAINE

### Summary

The Pasteur Institute studied 103 mycetoma patients in Somalia between 1959 and 1964. Grains were seen in 94 of them and this, added to cultural features, allowed the diagnosis of 60 pathogens as follows: 44 *Madurella mycetomi*, 1 *Leptosphaeria senegalensis*, 7 *Pyrenochaeta romeroi* (or *Madurella grisea*), 3 *Allescheria boydii*, 1 *Fusarium* sp., 3 *Neotestudina (Zopfia) rosatii*, and 1 unidentified; 34 were actinomycetes: 24 *Streptomyces somaliensis*, 4 *Actinomadura madurae*, 3 *A. pelletieri* and 3 *Nocardia* spp.

The patients delayed too long in consulting their doctors and health education is vital if amputations are to be avoided.

The geographical distribution is related to climate and fungal species. In central Somalia the association of *M. mycetomi* and *S. somaliensis*, organisms characteristic of desert conditions, was found; white grain mycetomata and those caused by *Nocardia* spp. occurred in more humid areas.

The study revealed 2 new fungi. One, obtained in culture was called *Neotestudina (Zopfia) rosatii*. The 3 patients affected, lived in Mudugh (2 in El Bur). The other fungus was not identified. It also was recovered from El Bur and one with similar microscopic characters has been seen in Chad and also in "territoire français des Afars et des Issas". Both fungi are desert species.

Apprécier la fréquence des mycétomes en Somalie, déterminer exactement leurs agents étiologiques et leurs proportions relatives, fixer de façon précise leur répartition géographique et rechercher enfin des agents médicamenteux efficaces, tels étaient les buts que l'un de nous, Luciano Rosati, s'était fixé pour un deuxième séjour dans ce pays d'Afrique orientale.

Au cours d'un premier séjour (1958–1959) comme chirurgien à l'hôpital général de Martino à Mogadiscio, Rosati avait observé et opéré vingt-trois mycétomes mais n'avait pu les identifier que par la couleur des grains tout

---

Correspondance: Docteur P. Destombes, Service d'Histopathologie tropicale, Institut Pasteur, 25, rue du Dr. Roux, F-75015 Paris, France

comme l'avait fait P. Abbott [1] au Soudan dans l'un des premiers travaux modernes sur ce type de mycoses. Cette première enquête, objet de sa thèse de spécialité orthopédique [25], avait ainsi reconnu 17 mycétomes à grains noirs, 4 à grains jaunes et 2 à grains blancs.

Six malades vivaient dans la région du Mudugh, cinq dans le haut Giuba, trois dans le bas Scebeli, deux en haut Scebeli, deux en bas Giuba, deux en Benadir et trois enfin en Ethiopie (Galafo). Dix-neuf parmi ces mycétomes étaient localisés au pied, deux au genou, un à l'épaule et un à la paroi abdominale.

Pour mener sa deuxième campagne il prit contact avec des mycologues (G. Segretain et F. Mariat) et un anatomo-pathologiste (P. Destombes) de l'Institut Pasteur à Paris. Pour chaque malade, un fragment frais pour culture et un fragment fixé dans le liquide de Bouin pour l'histopathologie devaient être adressés à Paris, tandis que les examens cliniques et l'enquête épidémiologique seraient assurés sur place à Mogadiscio.

C'est ainsi que de décembre 1959 à juillet 1964, cent trois malades ont été étudiés et soumis à des prélèvements: 94 mycétomes ont été confirmés comme tels, six sont seulement probables (absence de grains) et trois relèvent d'une autre étiologie.

Ces recherches ont donné lieu à cinq publications préliminaires ou spécifiques qui ont permis de décrire une nouvelle espèce d'agent de mycétome, *Neotestudina rosatii* [26, 27] en Somalie, de résumer les résultats généraux de cette étude [7, 8] ou de traiter des mycétomes à *Pyrenochaeta* et *Madurella grisea* [28]. Par ailleurs les radiographies de cinq de ces mycétomes ont été figurées [12]. Nous fournissons aujourd'hui l'ensemble des résultats de cette enquête.

Après un bref rappel des traits géographiques et climatiques essentiels de la Somalie spécialement en rapport avec l'endémie mycétomique, nous analysons les caractères des espèces rencontrées, la fréquence de chacune et sa répartition provinciale; enfin nous comparons les résultats de cette enquête à ceux d'autres territoires africains pour en tirer un enseignement épidémiologique.

La Somalie s'étend sur approximativement 638 000 km<sup>2</sup> assez uniformes et de faible relief à l'exception de la zone montagneuse de la Migiurtinie nord-orientale. Elle est traversée dans sa moitié méridionale par deux fleuves importants, l'Uebi Scebeli (Shebelle) et le Giuba (Juba) venus des plateaux éthiopiens.

On peut diviser la Somalie en quatre régions physiques: 1. *La Somalie du Nord* ou Migiurtinie; haut-plateau calcaire, aride, à végétation xérophile (encens et myrrhe), divisée en plusieurs massifs par les larges dépressions du Darror et du Nogal. Le massif le plus élevé atteint au Mont Bogor une altitude de 2200 m. La population, clairsemée, pratique surtout l'élevage des chèvres et la récolte de l'encens.

2. *La Somalie centrale* au sud du Nogal comporte les provinces du Mudugh, de l'Hiran (ou haut Scebeli) et du Benadir (ou bas Scebeli). C'est une

région stérile, extrêmement aride le long de la bande littorale, formée d'un plateau qui peut atteindre 600 m. La population est composée de pasteurs nomades.

3. *La Somalie centre-méridionale* est comprise entre les fleuves Uebi Scebeli et Giuba qui irriguent abondamment les terrains qui les bordent: les cultures vivrières et les entreprises agricoles de type industriel y sont nombreuses. A distance le plateau porte une végétation dispersée d'acacias, d'ombellifères et d'euphorbiacées. Sa monotonie est interrompue par des monticules isolés appelés *Burs*, tel Bur Acaba qui domine la localité de même nom.

4. *La Somalie du Sud*: trans-Giuba, est comprise entre le Giuba, l'Ethiopie et le Kenya. Les pluies plus abondantes favorisent une végétation souvent épaisse où la faune est assez riche.

Le long de la côte existe une série d'ilôts dont quelques-uns sont habités par des pêcheurs, les Bagiuni.

Au point de vue climatique la partie nord du pays est tropicale et aride, la partie sud-équatoriale est soumise au régime des Moussons. Les pluies ne dépassent pas 90 mm par an en Somalie centrale où les mycétomes sont les plus fréquents; elles atteignent 200 à 300 mm entre les fleuves Scebeli et Giuba. La température la plus élevée, à Mogadiscio, a été de 36° C, la plus basse de 17° C. L'humidité moyenne atteint 80% dans la zone équatoriale avec un minimum de 54%. Les mois les plus chauds sont juillet et août, les plus doux décembre, janvier et février.

Du point de vue administratif (1966) la Somalie est divisée en six régions (Fig. 1):

1. région du Nord, capitale Hargheisa,
2. région du Mudugh, capitale Galcaio,
3. région de l'Hiran, capitale Belet-Uen,
4. région du Benadir, capitale Mogadiscio,
5. région du haut Giuba, capitale Baidoa,
6. région du bas Giuba, capitale Chismaio.

### *Distribution des mycétomes en Somalie et vue d'ensemble*

C'est en Somalie centrale que l'on rencontre le plus de mycétomes. Lors de la première enquête de L. Rosati, 19 mycétomes avaient été observés dans les villes riveraines du moyen et haut Scebeli (Hiran): 5 à Villaggio Duce degli Abbruzzi (aujourd'hui Jowhar – les noms géographiques mentionnés sont ceux qui étaient utilisés à l'époque de l'enquête), 4 à Bulu Burti et 10 à Belet-Uen.

Leur fréquence et leur distribution a été précisée lors de la deuxième enquête (Fig. 1). Cette fréquence augmente en gagnant la région du Mudugh (37) et spécialement les villes de l'intérieur: en effet Obbia, sur la côte, n'a fourni que trois malades et chacun des villages d'El Der et Bud Bud un seulement; au contraire dix malades ont été dépistés à El Bur et huit à Dusa Mareb, tandis qu'à Galcaio on en rencontrait quatorze.

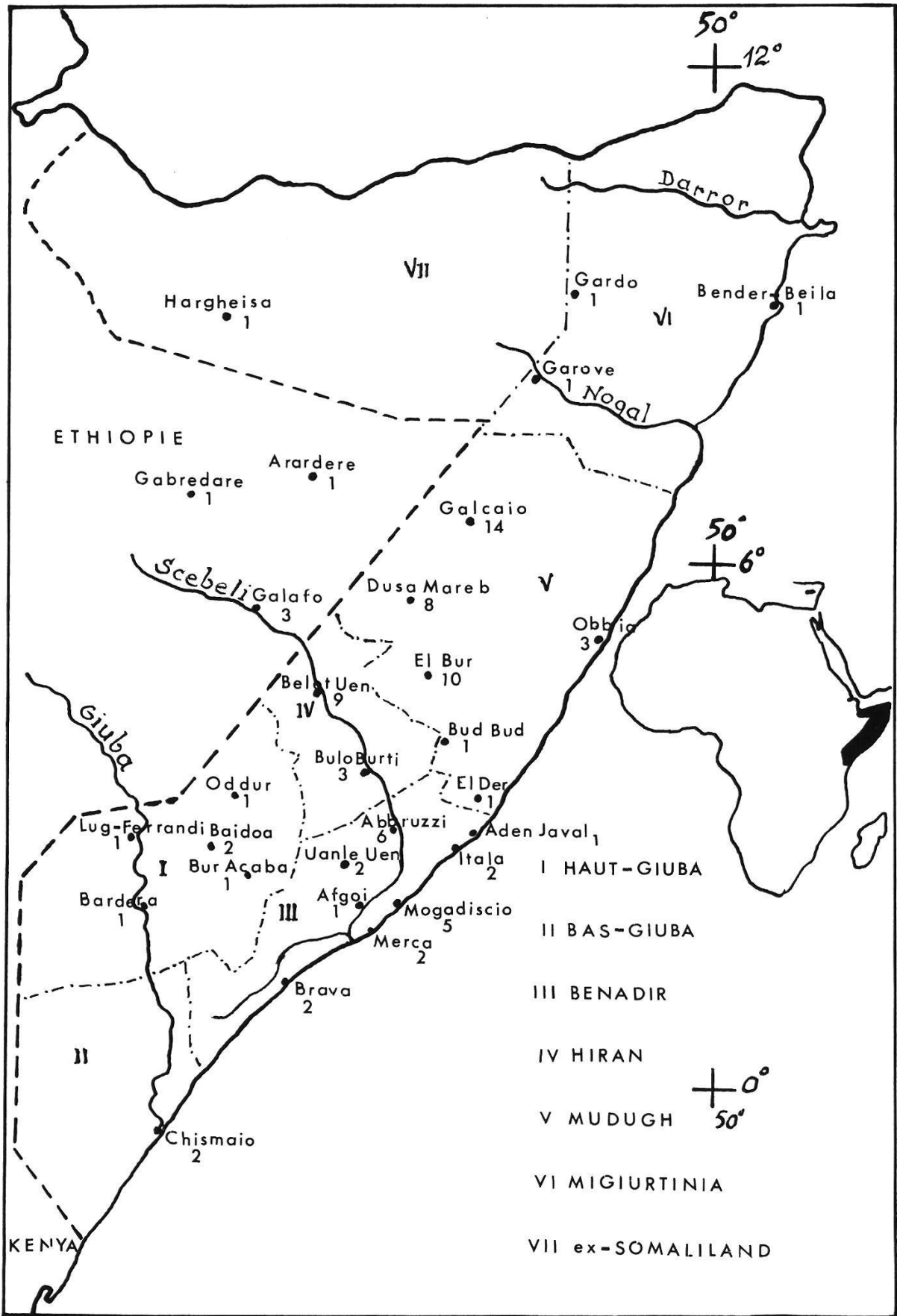


Fig. 1. Somalia: Distribution de 94 mycétomes selon les régions (I-VII) et les localités.

Ce sont là des régions très arides mais alors que la région de Galcaio est quasi désertique avec une végétation surtout herbacée et presque toujours sèche, celle de Dusa Mareb montre une végétation plus fournie avec des arbustes et des arbres de 2 à 3 mètres de hauteur. Entre Dusa Mareb et le fleuve le pays est à nouveau subdésertique avec une broussaille basse surtout épineuse.

Dans le Benadir (moyen et bas Scebeli), la fréquence décroît progressivement et la végétation augmente légèrement.

Dans la région comprise entre le Scebeli supérieur, la frontière avec l'Ethiopie et le Giuba supérieur et même le trans-Giuba, l'aspect de la végétation et du terrain ne change pas substantiellement, tandis qu'au contraire la fréquence des mycétomes est bien moindre. S'agit-il d'une différence dans la constitution du terrain? Y a-t-il dans l'Hiran des variétés de plantes qui ne se retrouvent pas dans la zone interfluviale ou dans le trans-Giuba? Ou simplement les mycétomes de cette zone n'arrivent-ils pas à l'hôpital de Mogadiscio à cause du manque de routes et de moyens de transport?

La race Somalie, indépendamment des groupes mineurs qui la constituent, est la plus touchée. Ceci tient au fait que les autres races dans leur quasi totalité vivent dans des centres urbains et si elles se déplacent, portent toujours des chaussures. Le mode de vie normal des Somalis voués pour la plupart à l'élevage explique chez eux la plus grande fréquence des mycétomes. Les déplacements fréquents, donc la plus grande exposition aux blessures pourraient justifier en partie la remarquable différence de fréquence entre les deux sexes (74 hommes et 17 femmes pour 91 malades dont le sexe a été indiqué). Mais d'autres facteurs sont certainement en jeu.

Dans la fréquence qualitative des mycétomes la dernière période a été marquée par l'apparition de plusieurs cas à *Actinomadura madurae*. Il est possible que cette apparition soit liée à une plus grande humidité du terrain emmagasinée pendant l'alluvionnement de l'année précédente ou en tous cas à des conditions différentes du milieu créées par des précipitations atmosphériques inhabituelles.

### Matériel étudié

103 prélèvements ont été effectués entre décembre 1959 et juillet 1964. Trois d'entre eux se sont avérés n'être pas des mycétomes: l'un était une phaeomycose pseudo-tumorale de la plante du pied (M. 43 = BC. 239)<sup>1</sup>, le deuxième était un cancer du type nævocarcinome et le troisième un simple nodule inflammatoire sous-cutané centré par une épine. 100 correspondaient donc à des mycétomes par leurs caractères cliniques et radiologiques mais six n'ont pu être confirmés en l'absence de grains dans les prélèvements reçus.

Les observations des 100 mycétomes au cours des 4 ans et demi s'échelonnent ainsi: 2 en décembre 1959, 32 en 1960, 8 en 1961, 29 en 1962, 17 en 1963, 12 jusqu'en juillet 1964 (fin de l'enquête).

<sup>1</sup> M. 43 = numéro de l'analyse mycologique, BC. 239 = celui de l'examen histologique.

Tableau 1. Répartition des espèces de 100 mycétomes selon la région d'origine du malade

Espèce	I bas Giuba	II haut Giuba	III Benadir	IV Hiran	V Mudugh	VI Migiur- tina	VII ex-Soma- liland	Ethiopie non pré- cise	Total
<i>Mycétomes fongiques:</i>									
<i>M. mycetomi</i>	1	4	12	8	8	4	1	2	44
<i>L. senegalensis</i>		1							1
<i>P. romeroi</i> et <i>M. grisea</i>			2	1	4				7
<i>A. boydii</i>		1	2						3
<i>Fusarium</i> sp.								1	1
<i>N. rosatii</i>					3				3
Grains non identifiés					1				1
<i>M. actinomycosiques:</i>									
<i>S. somaliensis</i>		2		3	17			1	24
<i>N. (A) madurae</i>			1	1				1	4
<i>N. (A) pelletieri</i>			1		2				3
<i>Nocardia</i> sp.	1		1					1	3
Absence de grains			2		1			3	6
Total mycétomes	2	8	21	13	36	4	1	9	100

Tableau 2. Distribution des âges chez 89 malades

Age (ans)	Nombre de malades	
	lors du début	lors de la première consultation
1-15 .....	1	—
6-10 .....	2	—
11-20 .....	33	20
21-30 .....	31	33
31-40 .....	15	19
41-50 .....	3	7
51-60 .....	4	8
61-70 .....	—	2

La répartition des espèces selon la région d'origine du malade est indiquée dans le Tableau 1.

Chez 89 malades l'âge lors de l'apparition des premiers signes et l'âge lors de la première consultation sont connus: le Tableau 2 révèle que le malade ne consulte que fort longtemps après le début des manifestations. C'est ainsi que le plus jeune de ces malades avait été blessé à la jambe par un coup de sabot de bovin à l'âge de 4 ans; le siège de la blessure se tuméfia et fistulisa assez rapidement. Il fallut cependant attendre l'âge de 14 ans pour que ses parents le conduisent pour la première fois à l'hôpital.

## Mycétomes fongiques

### 1. Mycétomes à *Madurella mycetomi*

44 mycétomes de ce type ont été reconnus histologiquement; les 32 cultures qui ont pu être réalisées ont confirmé les diagnostics histologiques correspondants.

Ils proviennent, selon la province, des villes ou villages suivants:

bas Giuba: 1 (Chismaio 1)

haut Giuba: 5 (Baidoa 2, Dolo 1, Lug-Ganane 1, Bardera 1)

Benadir: 12 (V. Abbruzzi 3, Brava 2, Afgoi 1, Uanle Uen 1, Mogadiscio 4, Itala 1)

Hiran: 8 (Belet Uen 7, Bulo Burti 1)

Mudugh: 8 (Galcaio 2, El Bur 3, Bud Bud 1, Obbia 1, Dusa Mareb 1)

Migiurtinia: 3 (Gardo 1, Garove 1, Bender Beila 1)

ex-Somaliland: 1 (Hargheisa 1)

Ethiopie: 4 (Arardere 1, Galusto 1, Galafo 2)

Localités inconnues: 2.

Les 43 localisations connues de ces 44 mycétomes ont été par ordre décroissant:

Pied in toto .....	11
Plante du pied .....	8
Avant-pied ou orteils .....	9
Arrière-pied et cheville .....	5
Bord interne .....	2
Métatarse .....	2



Jambe .....	1
Fesse .....	2
Cuisse .....	1
Main .....	1
Cou, épaule .....	1

38 malades étaient porteurs de leur mycétome depuis: moins d'un an 7, de 1 à 5 ans 14, de 5 à 20 ans 17.

Malgré une assez importante variation histologique, les grains de cette espèce restent cependant bien définis en sorte que 44 fois le diagnostic spécifique a été formel.

Celui-ci repose sur des aspects maintenant classiques [19] et nous ne tenterons ici que de les interpréter. Il est rare que l'on rencontre soit des grains filamenteux, soit des grains vésiculeux à l'état pur. En général ils coexistent et souvent même un grain comporte à la fois les deux types de structure.

Nous considérons comme des signes d'activité la formation de bourgeons occupés par des filaments radiaires, extensifs, le peu de pigmentation du ciment interstitiel, une intense précipitation fibrinoïde, amorphe, périphérique au-delà de laquelle se voit une réaction cellulaire à polynucléaires. Au contraire la perte de l'activité de croissance se marque par la nette limitation du grain, une vésiculation importante des filaments périphériques et une raréfaction des filaments centraux, une plus grande abondance du ciment interstitiel dont la charge pigmentaire augmente en même temps que la polychromie au PAS; des érosions externes du grain avec mise à nu locale du ciment entraînant là une réaction plasmodiale.

## 2. Mycétome à *Leptosphaeria senegalensis*

Un seul cas relève de cette espèce qui est très fréquente dans l'Ouest africain.

Il s'agissait (M. 61) d'un homme de 35 ans habitant Bur-Akaba (haut Giuba) qui depuis dix ans souffrait d'un mycétome de la cheville droite; les radiographies montraient une ostéolyse de la malléole interne; les lésions étaient devenues douloureuses depuis un an.

Histologiquement les abcès étaient assez mal limités par une fibrose peu épaisse et les grains, noirs, irrégulièrement sphériques ne dépassaient pas 2 à 3 mm. Ils étaient typiques de *L. senegalensis* et les cultures montraient des asques et ascospores à 5 cellules à parois hyalines, bien caractéristiques.

## 3. Groupe histologique *Pyrenochaeta romeroi* et *Madurella grisea*

Sept mycétomes ont été rapportés à ce groupe sur le vu des coupes histologiques seulement appuyées par quatre cultures qui ont identifié 3 fois *M. grisea* et une fois *P. romeroi*.

a) M. 7 – Homme Somali de 30 ans vivant à Dusa Mareb dans le Mudugh. Il s'agit d'un malade porteur en février 1960 d'un mycétome du dos du pied gauche, déjà opéré en octobre 1959 et dont la biopsie envoyée à Johannesburg

avait entraîné le diagnostic de «maduromycose». La tuméfaction n'est pas fistulisée mais il existe des lésions osseuses de la tête du 2e métatarsien, du cunéiforme et du scaphoïde sous forme de petites géodes de 2 mm de diamètre. L'histologie (BA. 198) permet d'affirmer qu'il s'agit d'un grain fongique pigmenté du type *Pyrenochaeta romeroi*. Ce cas a été discuté [28].

b) M. 46 – Homme Somali de 40 ans habitant Belet Uen (Hiran), porteur depuis une date non précisée d'un mycétome du pied droit. Macroscopiquement les grains sont bruns et l'histologie (BC. 374) montre des grains fongiques pigmentés, multiples au sein d'un même abcès (grain en tortillon) du même type que le précédent M. 7. La culture obtenue est identifiée à *Madurella grisea* (souche 922).

c) M. 63 – La femme porteuse de ce mycétome vit à Mogadiscio et les lésions datent de 18 mois; à l'intervention apparaissent des grains noirs de petite taille (0,3 à 0,5 mm) que l'histologie (BC. 1896) rapporte à *P. romeroi*. La culture confirme cette identification (souche 888).

d) M. 69 – Cet homme de 32 ans vivant à V. Abbruzzi en Benadir a été piqué par épine au pied gauche trois mois avant l'apparition d'une tuméfaction qui fistulise; absence de lésion osseuse. L'histologie (BC. 1973) montre des grains du type *P. romeroi* tandis que la culture (souche 920) révèle un *M. grisea*.

e) M. 72 – Somali de 51 ans habitant Addado dans le district de Dusa Mareb (Mudugh). Depuis 9 ans il est porteur d'un mycétome du pied gauche, du à une piqûre d'épine, l'examen histologique (BC. 2433) montre une image de *P. romeroi*, mais la culture reste négative.

f) M. 74 – C'est à Obbia (région côtière du Mudugh) que vit cet homme de 40 ans. Il est porteur depuis 3 ans d'une tuméfaction sans fistules de la région rétromalléolaire gauche consécutive à une piqure d'épine. Les radios ne montrent pas d'atteinte osseuse. Lors de l'intervention, des grains noirs, réguliers, de 0,3 mm environ, confirment le mycétome. Des cultures faites sur place sont identifiées (souche 698) à *P. romeroi*, diagnostic également fourni par l'examen histologique (BD. 484). Cependant l'absence de pycnides fait réviser ce diagnostic au profit de *M. grisea*.

g) M. 84 – Ce jeune Somali de 18 ans de Dusa Mareb (Mudugh) est opéré d'un mycétome en août 1963 et la pièce est immédiatement fixée. L'histologie (BC. 2176) est donc seule à parler de *P. romeroi*.

Comme nous l'avons souligné dans un travail antérieur [28] le diagnostic formel de ces grains noirs est délicat: l'aspect histologique est très voisin, qu'il s'agisse de *P. romeroi* ou de *M. grisea*. Nous parlons du premier lorsque le feutrage est homogène, dense, sans vésiculation; lorsque des vésicules existent dans la corticale du grain nous évoquons alors *M. grisea*.

De même le diagnostic par culture est souvent difficile en raison de l'inconstance de la formation de pycnides.

Le diagnostic immunologique de chacune de ces deux espèces en revanche est semble-t-il possible [20].

## *Mycétomes fongiques à grains non pigmentés*

### 1. Groupe *A. boydii* et *Cephalosporium* sp.

Trois mycétomes de ce type ont été rencontrés.

a) M. 30 – Femme de 35 ans habitant Ville Abbruzzi (Benadir). Son mycétome remonte à deux ans et siège à la cheville, il est fistulisé et les radios montrent une ostéite condensante du tarse; il n'est que peu douloureux. Les grains sont rares et doivent être recherchés sur coupes successives. Sa morphologie ne permet pas de trancher le diagnostic entre *Allescheria boydii* et *Cephalosporium* sp. Pas de culture.

b) M. 36 – Cet homme de 23 ans habitant Oddur (haut Giuba) est porteur depuis 6 ans d'un mycétome du dos du pied gauche; il n'est pas douloureux et n'est pas fistulisé; absence de lésion osseuse. A l'intervention il s'avère bien circonscrit et encapsulé et, à l'ouverture, on voit de petits grains jaunes de 0,2 à 0,3 mm de diamètre. Histologiquement certains atteignent 500  $\mu$ . Le feutrage fongique est hyalin. Ici encore on porte un diagnostic du groupe *A. boydii* et *Cephalosporium* sp. La culture est positive (4660).

c) M. 101 – Homme Somali de 32 ans vivant à Itala (Benadir), atteint depuis deux ans d'un mycétome du gros orteil gauche, indolore, sans ostéite sous-jacente. Les grains sont petits et jaunes; l'examen histologique montre un mycétome fongique à grains non pigmentés du groupe *A. boydii* et *Cephalosporium* sp.

### 2. Mycétome à *Fusarium* sp.

Un seul mycétome de ce type a été reconnu au cours de l'enquête. Nous manquons malheureusement de renseignements sur le malade, son habitat et la lésion qu'il portait (M. 33bis). Nous n'en avons que des documents histologiques et les résultats des cultures qui en ont été pratiquées sur place lors de l'intervention.

L'examen histologique montrait des grains fongiques, hyalins de 400 à 500  $\mu$ , atteignant exceptionnellement 700  $\mu$ . Ce grain se distingue des autres grains fongiques apigmentés par des filaments souvent très rectilignes et par une forte vésiculation périphérique. Il est entouré par une gaine fortement éosinophile mais non massuée et le substrat des filaments est riche en mucopolysaccharides (PAS ++ ) sans aucun ciment.

En culture on observe des chlamydospores lisses et tuberculées, des spores allongées, septées ou non, à une, deux ou trois cloisons arquées, d'où le diagnostic de *Fusarium* sp.

### 3. Mycétomes fongiques à *Neotestudina rosatii* (Segretain et Destombes, 1961)

Trois mycétomes répondant à cette espèce ont été rencontrés au cours de l'enquête et ce sont les deux premiers d'entre eux qui ont servi à la description et la création d'une nouvelle espèce pour cet agent de mycétome [26, 27]. Rappelons leurs caractères:

a) M. 10 – Somali de 25 ans habitant le village de Bud-Bud (district de El Bur, région du Mudugh), porteur depuis 13 ans d'un mycétome de la cheville gauche, non douloureux et ne montrant en surface que quelques fistules sèches. Les grains observés lors de l'intervention ont de 1 à 3 mm et sont de couleur blanc-grisâtre («bianco sporco»); la lésion bien circonscrite a la grosseur d'une noix.

Histologiquement les grains sont très particuliers, avec des filaments et vésicules périphériques plongés dans un ciment; en périphérie, celui-ci joue le rôle de corps étranger d'où une intense réaction plasmodiale de contact.

La culture permet d'identifier un nouveau champignon dédié à L. Rosati.

b) M. 33 – Le mycétome de ce jeune Somali de 20 ans habitant Galcaio (Mudugh) siégeait au 3e orteil du pied gauche. Il était bien limité, n'entraînait aucune lésion osseuse et n'était pas douloureux. Le malade n'avait aucun souvenir de traumatisme initial. L'image histologique était la même que ci-dessus et la souche, rapidement obtenue en culture, présentait des caractères bien tranchés qui la firent choisir comme type de la nouvelle espèce.

c) M. 52 – Il s'agissait ici d'une femme de 52 ans du village d'El Bur (Mudugh) qui depuis 20 ans présentait un mycétome du pied droit, sans fistules, mais ayant envahi le squelette du tarse dont les os étaient soudés et les coques érodées. Il était devenu douloureux depuis deux ans. L'histologie et les cultures furent les mêmes que dans les deux cas précédents.

## Mycétomes actinomycosiques

### 1. Mycétomes à *Streptomyces somaliensis*

Ce sont là les mycétomes les plus fréquents après ceux qui sont dûs à *Madurella mycetomi*. Vingt-quatre en effet ont été rencontrés au cours de l'enquête (24%), dont 17 dans la seule province du Mudugh (9 à Galcaio, 4 à Dusa Mareb, 3 à El Bur et 1 à El Der); 3 dans la province de l'Hiran (2 à Bulo Burti et 1 à Belet Uen); 2 dans celle du haut Giuba (1 à Lug Ferrandi et à Lug Ganane); 1 en Ethiopie (Gabredare) et un dont l'origine n'a pas été précisée.

La comparaison des localisations anatomiques des mycétomes à *Madurella mycetomi* et à *Streptomyces somaliensis* révèle une certaine variation de fréquence qui pourrait témoigner d'un habitat un peu différent dans le sol. Pour *Madurella mycetomi* les mycétomes du pied (37/43) et surtout ceux de la plante (8/43) sont nettement plus fréquents que les localisations extrapodales (6/43). Avec *S. somaliensis* la proportion des atteintes extrapodales (6/24), de la jambe (4/24) en particulier, est plus élevée et pourrait peut-être être liée à un mode d'inoculation différent.

### 2. Mycétomes à *Actinomadura madurae*

Il est curieux au point de vue statistique que pendant trois ans d'enquête, au cours desquels furent observés 88 mycétomes, aucun *A. madurae* n'ait été

observé et que, coup sur coup, quatre cas ont successivement été rencontrés au début de l'année 1964.

a) M. 89 – Nous n'avons aucun renseignement et la pièce autolysée permettait cependant d'affirmer le diagnostic d'espèce.

Les trois autres ont été rencontrés chez des riverains de la rivière Scebeli, l'un (M. 93) à Galafo en Ethiopie, le deuxième (M. 90) à Gegica (Hiran) et le troisième (M. 92) à Giohar (Benadir).

b) M. 90 concernait un homme de 40 ans, blessé au pied 7 ans auparavant par épine et dont le mycétome consistait en trois masses bien localisées d'exérèse facile. La souche fut obtenue avec difficulté (767).

c) M. 92 consistait en un mycétome relativement localisé de la main droite avec lésions osseuses des deuxième et troisième métacarpiens; les fistules étaient sèches et l'amputation des trois premiers doigts et de leurs métacarpiens fut suffisante pour amener la guérison.

d) M. 93 – Il s'agissait d'un homme de 33 ans vivant en Ethiopie, à Galafo, atteint depuis 5 ans d'un mycétome du dos du pied, sans fistules dont les grains blancs de 1 à 2 mm étaient ceux de *S. madurae*. La culture ne fut pas possible.

Histologiquement les grains de ces 4 cas étaient typiques et suffisaient à affirmer le diagnostic.

### 3. Mycétomes à *Actinomyces pelletieri*

Ils sont rares en Somalie et trois seulement ont été rencontrés sur 100 mycétomes.

a) M. 9 concerne un Somali de 56 ans vivant à Obbia (sur la côte du Mudugh) et porteur depuis 8 ans d'une tuméfaction fistulisée du dos du pied gauche et n'ayant atteint le squelette que très discrètement sous la forme d'une géode lenticulaire du deuxième métatarsien. Histologiquement les grains, abondants, sont caractéristiques mais offrent une particularité qui consiste en une altération périphérique arciforme; une autre anomalie est l'abondance dans le granulome de plasmodies à corps étranger habituellement très rares avec cet Actinomyces. La lenteur d'évolution est elle-même très anormale avec cette espèce, habituellement rapidement invasive.

b) M. 40 a été observé chez un malade de 59 ans habitant Uanle-Uen (Benadir). Le mycétome siégeait à la plante du pied et était apparu un an auparavant; il était bien localisé et n'intéressait que les parties molles: l'exérèse en bloc fut aisée. Les grains, assez peu fréquents, étaient par ailleurs très classiques.

c) M. 44 siégeait au genou d'un adulte habitant Galcaio (Mudugh); il formait une masse bien limitée de la taille d'une noix et évoluait depuis un an.

Les grains, rares, atteignaient parfois une très grande taille (1200  $\mu$ ), étaient cartographiques, non hématoérophiles et localement massués. Cet aspect évoque donc les grains d'un mycétome du Tchad que nous avons figuré et qui apparaissait intermédiaire entre *A. pelletieri* et *A. madurae* (4 pl. I, fig. 2).

#### 4. Mycétomes à *Nocardia*

Ce groupe comporte trois observations:

a) M. 16 concerne un homme de 30 ans vivant à Aden Javal (Benadir), porteur depuis 5 ans d'un mycétome du pied fistulisé en larges cratères et ayant envahi le calcanéum. Il s'agissait là d'une récurrence sur moignon de l'arrière-pied, ce malade ayant été amputé de l'avant-pied 3 ans auparavant pour la même affection.

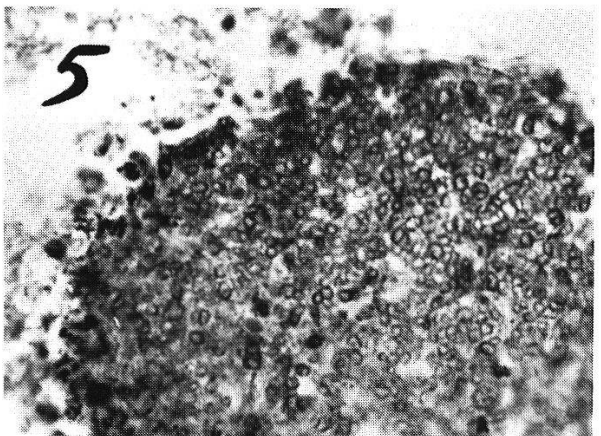
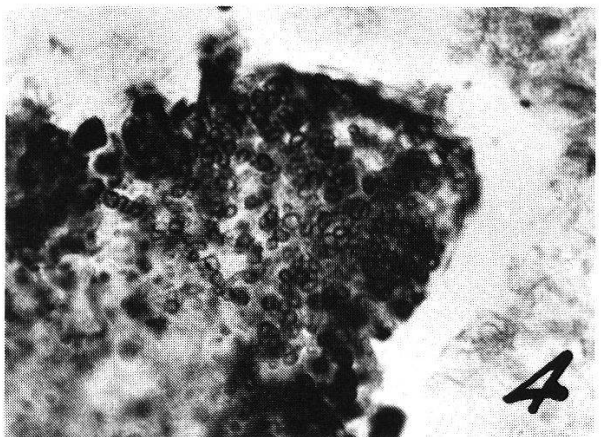
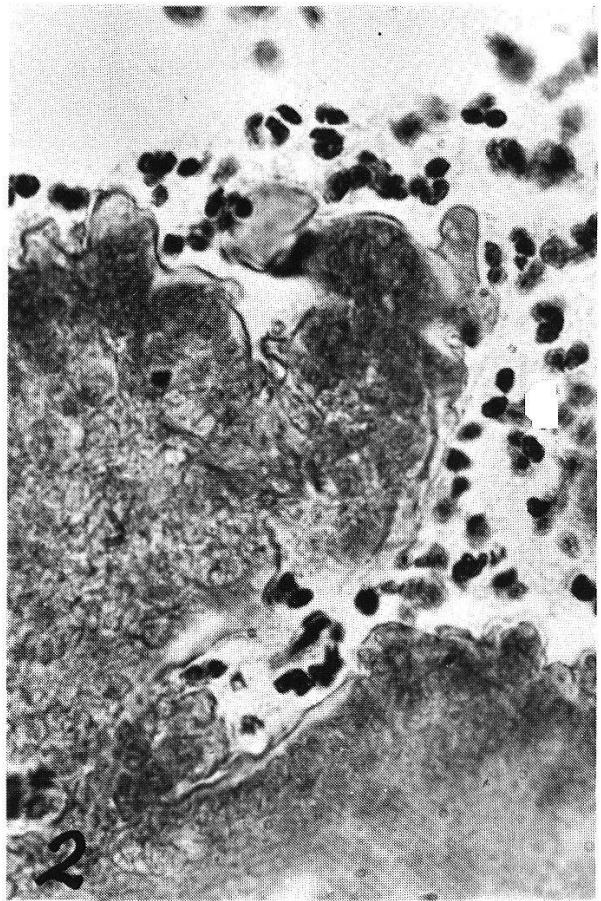
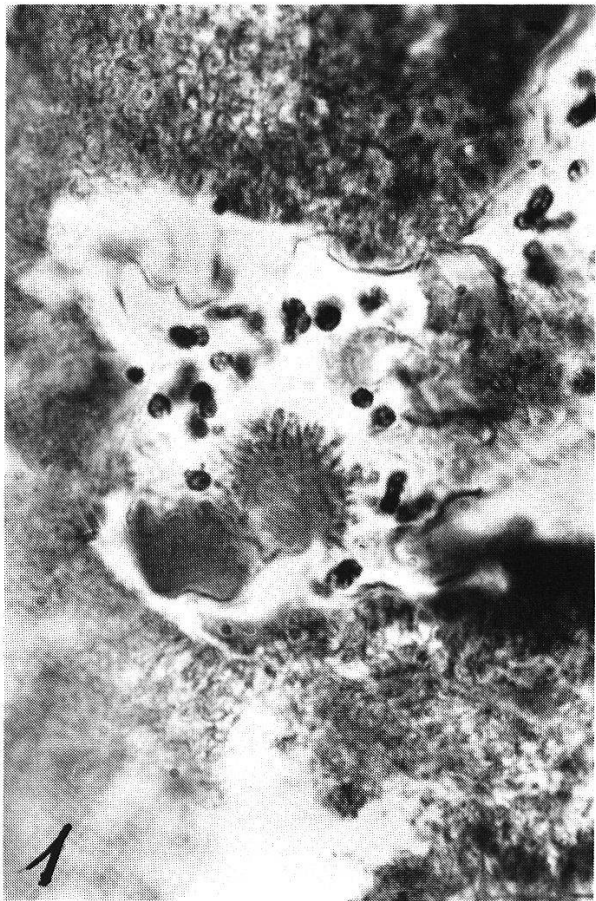Les cultures ne purent être débarrassées de contaminants et l'histopathologie seule (BA. 690) permit de poser le diagnostic de mycétome à *Nocardia* sp. Les grains sont petits (50 à 180  $\mu$ ) nombreux, faiblement éosinophiles, non massués, et peu riches en éléments bactériens de petite taille, gram-positifs. Ils ont été coupés en série, reconstitués et figurés dans une publication antérieure [9].

b) M. 68 a été observé chez une femme de 28 ans habitant Chismaio (bas Giuba). Piquée par épine deux ans auparavant (et dont on a retrouvé un fragment dans la coupe) au troisième doigt de la main droite, un mycétome s'y était développé et des fistules actives livraient un pus sans grains visibles. Ici encore les cultures furent trop souillées pour pouvoir isoler la *Nocardia* responsable dont les filaments étaient fort abondants au sein de rares petits grains (60 à 150  $\mu$ ) auréolés de longues et fines massues fuchsinophiles; les filaments bien ramifiés étaient longs et certains atteignaient 25 à 30  $\mu$  de longueur; dans une gaine anhyste ils étaient formés d'une chaîne de granules fortement gram-positifs. Cette image évoque celle des grains de *Nocardia brasiliensis*.

c) M. 95, malheureusement très autolysé à son arrivée, montrait dans la coupe histologique des grains très irréguliers de 300 à 400  $\mu$ , à coque épaisse, réfringente, prenant fortement la fuchsine et abritant des bactéries cocciformes. Cette morphologie très spéciale et qui à première vue pourrait en imposer pour une botryomycose, s'est révélée dans d'autres cas correspondre aussi à une *Nocardia* non spécifiée.

#### **Mycétome fongique non identifié (Planche 1)**

Le mycétome M. 13 n'a jamais été identifié. Le malade âgé de 45 ans vit à El Bur dans la province du Mudugh. Blessé à la jambe 18 ans auparavant par arme à feu, un mycétome s'était lentement développé sur la blessure, mais n'a jamais atteint le squelette et n'était pas douloureux. Plusieurs fois opéré, la lésion a chaque fois récidivé. Les cultures n'ont donné que des contaminants (*Pullularia* et *Aspergillus*). L'histologie a montré quelques grains muriformes ou fragmentés au sein d'un même abcès, prenant fortement l'hématéine en périphérie de certains bourgeons d'accroissement, mais avec moins d'intensité dans les zones plus anciennes. Ils sont très remarquables par l'enveloppe mince, très réfringente et éosinophile qui les borde et les sépare de la réaction suppurée (Planche 1, Fig. 1.2).



Entre le liseré réfringent et le feutrage fongique existe une zone non colorée dépourvue semble-t-il de champignon mais riche en mucopolysaccharides. Ici et là on note de petits bouquets de massues éosinophiles. Liseré et zone hyaline se colorent de façon intense par la fuchsine de Ziehl. Le gram ne montre aucun filament actinomycosique et seulement de petites granulations au sein d'éléments fongiques, arrondis ou ovoïdes de 2 à 3  $\mu$ , souvent groupés en sortes de petits morula ou en petites chaînettes mais ne donnant qu'exceptionnellement de courts filaments, et qui apparaissent bien par imprégnation argentique (Gomori-Grocott), comme tout différents des agents de mycétomes habituels.

Ce grain très particulier et nouveau reste innominé à défaut de culture. Nous le connaissons du Tchad (Dr. Breaud à Abéché, observation 18 de la thèse J. Laurent [14]; Histologie Paris BL. 2899; ce mycétome entraînait de volumineuses métastases ganglionnaires) et aussi du territoire des Afars et des Issas (Djibouti: deux observations, l'une en 1967: Dr. Discamps, Pharo, 1703/67 = IP. Paris BN. 3326, l'autre en 1976: Dr. Carteron 242 = IP. Paris BP. 2162) concernant finalement le même malade vu à neuf années d'intervalle. Les cultures sont soit restées stériles, soit n'ont pu être pratiquées.

Ce mycétome semble aussi exister au Sénégal: signalé par Rey dans sa thèse [23] p. 147-148, les coupes 9182 B de R. Camain (Paris BA. 1571) montrent des grains assez proches de ceux de M. 13: mais ici encore la culture obtenue par R. Baylet n'a pu être identifiée.

### **Mycétomes non identifiés**

Six fois le mycétome était certain par ses caractères cliniques et radiologiques mais les grains ne purent être mis en évidence.

a) M. 12 – Homme de 45 ans vivant à Vittorio d'Africa (Benadir) et porteur depuis 18 ans d'une tuméfaction du dos du pied, de la taille d'une noix, entouré d'une coque scléreuse à centre «dégénéré» avec des nodules jaunâtres de consistance dure. Histologiquement la structure est celle d'un mycétome mais les coupes ne montrent pas de grains.

b) M. 29 – Somali de 20 ans habitant Bardera (haut Giuba). Après piqûre du pied une tuméfaction de l'arrière-pied se développa radiologiquement avec ostéomyélite du calcanéum et du scaphoïde. Pas de grain dans les coupes.

c) M. 31 – Somali de 40 ans d'El Bur en Mudugh. Huit mois après piqûre par épine de la première phalange du troisième orteil est apparue une réaction inflammatoire très douloureuse avec fistulisation. Des radios montrent des

---

Planche 1. Aspects histologiques d'un mycétome nouveau, innominé, en Somalia. – 1-2: Grain du mycétome M. 13 (histologie BA. 523, IP., Paris) sur coloration de routine à l'hématéine-éosine-safran;  $\times$  800. Feutrage dense d'éléments fongiques, très courts, enveloppé par une coque réfringente, localement massuée. Réaction suppurée sans plasmodes. – 3-5: Idem. L'imprégnation argentique de Gomori-Grocott montre des chaînettes et de petits massifs de petits éléments fongiques ovoïdes ou arrondis.  $\times$  800.



géodes osseuses; on pratique une amputation; à la section de la pièce opératoire apparaissent de nombreux fragments d'épines sans grains visibles. Ceci se confirme à l'examen histologique.

d) M. 38 – Somali de 20 ans habitant Merca sur la côte du Benadir. Après piquûre d'épine il y a six ans, une tuméfaction de la cheville gauche s'est développée avec ostéoporose diffuse du squelette tarsien et du péroné. L'examen histologique ne montre qu'une ostéite subchronique non spécifique sans grain aucun.

e) M. 64 – Homme de 25 ans de Galcaio (Mudugh). Le prélèvement reçu ne montre que des lésions inflammatoires granulomateuses et suppurées sans grains.

f) M. 88 – Femme de 17 ans de Ville Abbruzzi (Benadir), porteuse d'un mycétome du pied gauche mais qui arrive fortement autolysé; on ne retrouve aucun grain et les cultures ne montrent pas de champignon.

### Comparaison avec les pays voisins: les mycétomes en Afrique orientale

Emile Brumpt au cours de ses voyages des années 1901 à 1903 a le premier signalé des mycétomes en Afrique orientale et sa thèse [3] basée sur ses propres observations jointes à celles de son ami Bouffard à Djibouti a fait connaître de ces régions subdésertiques d'Ethiopie et de la Côte des Somalis quatre espèces bien tranchées: deux mycétomes fongiques à grains noirs: *l'Aspergillus bouffardi* Brumpt 1906 dont les grains sont bien voisins de ceux du groupe *Madurella grisea*–*Pyrenochaeta romeroi* et *Madurella mycetomi* Laveran 1902, décrit au Sénégal et reconnu en Afrique orientale dès 1903 (à Iddi sur le Wabbi Scebeli); deux espèces responsables de mycétomes actinomycosiques ont été également reconnues: *Indiella* (devenu *Streptomyces somaliensis* (Brumpt, 1906) décrit de Djibouti et *Discomyces* (devenu *Actinomadura*) *madurae* Vincent 1894 identifié en Ethiopie et à Djibouti.

Au Soudan (République démocratique du Soudan) le travail fondamental de P. Abbott [1] a montré la très grande fréquence des mycétomes dans cette région, peut-être la plus riche du monde à ce point de vue. Il confirmait la grande prédominance de deux espèces reconnues par Brumpt *Madurella mycetomi* et *Streptomyces somaliensis*, la première représentée par 143 cas et la deuxième par 65 sur 213 mycétomes étudiés.

Les successeurs de P. Abbott, J. B. Lynch et I. Moghraby [15], I. Murray et E. S. Maghoub [20], E. S. Maghoub [16, 17, 18] ont permis de dresser pour ce pays une liste des agents des mycétomes présents au Soudan, sans malheureusement en donner les fréquences relatives. C'est ainsi qu'ils signalent:

*Madurella mycetomi* (Abbott, Murray)

*Streptomyces somaliensis* (Abbott, Murray, Maghoub)

*Madurella grisea* (Maghoub 1973)

*Corynespora cassiicola* (Berk. et Curt.) (Wei, 1950; Maghoub, 1969)

*Aspergillus nidulans* (Maghoub, 1971)  
*Curvularia lunata* (Maghoub, 1973)  
*Actinomadura madurae* (Lynch et Moghraby, 1961)  
*Actinomadura pelletieri* (Abbott)  
*Nocardia brasiliensis*  
*Nocardia* sp.

En territoire français des Afars et des Issas (ex-Côte française des Somalis) après les travaux de Brumpt, les recherches menées par l'Institut Pasteur en collaboration avec les chirurgiens et J. Orio [21] à Djibouti ont fait connaître les espèces responsables de 50 mycétomes observés de 1954 à 1962.

<i>S. somaliensis</i> .....	23 (sur 50)
<i>M. mycetomi</i> .....	20
<i>A. madurae</i> .....	4
<i>L. senegalensis</i> .....	1
<i>P. romeroi</i> / <i>M. grisea</i> .....	1
<i>Nocardia</i> sp. ....	1

Une contribution récente a été apportée en 1973 par J. C. Roche [24] sur du matériel reçu au Service d'Anatomie pathologique de l'Ecole d'Application du Service de Santé des Armées au Pharo (Marseille) par les Drs. Brottes, Peloux et Discamps: 20 mycétomes reçus de Djibouti entre 1964 et 1972 se répartissent ainsi:

<i>Madurella mycetomi</i> .....	8 (sur 20)
<i>S. somaliensis</i> .....	8
<i>Nocardia</i> sp. ....	2
<i>L. senegalensis</i> .....	1
Espèce nouvelle (= M. 13) .....	1 (n° 1703/67)

Au Kenya enfin, un travail récent de H. M. Cameron et al. [5] a apporté le bilan histologique de 155 mycétomes reçus à Nairobi en huit ans. On a:

<i>Madurella mycetomi</i> .....	34 (sur 155)
autres grains noirs .....	8
non identifiés .....	11
<i>S. somaliensis</i> .....	54
<i>A. madurae</i> .....	14
<i>A. pelletieri</i> .....	5
<i>Nocardia</i> sp. ....	29

Mais Cameron fait remarquer que la répartition géographique de ces mycétomes n'est pas la même sur l'ensemble du Kenya: les agents de mycétomes de la région nord et nord-est, subdésertiques, sont pratiquement les mêmes que dans les mêmes zones climatiques de Somalia avec *Madurella mycetomi* et *Streptomyces somaliensis*. Au contraire ceux qui ont été rencontrés dans les régions plus méridionales, plus humides et plus proches du Lac Victoria, comportent des mycétomes fongiques à grains noirs et grains blancs et surtout une grande quantité de mycétomes à *Nocardia*.

On retrouve donc là la même variation qui avait été observée en Afrique équatoriale occidentale [10, 11]: les mycétomes des régions sahéliennes voisines

du Tchad comportent surtout des mycétomes à *Madurella mycetomi* et à *Streptomyces somaliensis*, avec un contingent non négligeable de *A. pelletieri*, tandis que ceux du sud, observés dans les régions forestières humides du Sud-Cameroun et du Gabon sont dus à des champignons à grains blancs et surtout à *Nocardia*.

En Somalie les chiffres de mycétomes fongiques à grains blancs et à *Nocardia* sont trop faibles pour tenter des pourcentages par province. Cependant il faut souligner que de tels agents ont été rencontrés dans les pays du Giuba et à la côte (Benadir), alors que les territoires plus désertiques du Mudugh montrent l'association *Madurella mycetomi*–*S. somaliensis*.

Il faut enfin noter que dans toute enquête longtemps poursuivie on finit par rencontrer des espèces jusque là inconnues, telles *Neotestudina rosatii* et ce mycétome encore innominé (M. 13) mais histologiquement reconnu non seulement à Djibouti mais aussi au Tchad et au Sénégal. Ceci montre les avantages mais aussi les limites des diagnostics histologiques à la recherche d'identification précise des agents des mycétomes. Ils n'en fournissent pas moins de solides indices épidémiologiques.

- 1 Abbott P.: Mycetoma in the Sudan. *Trans. roy. Soc. trop. Med. Hyg.* 50, 11 (1956).
- 2 André M., Brumpt V., Destombes P., Segretain G.: Mycétome fongique à grains noirs, aff. *Pyrenochaeta romeroi*, au Cambodge. *Bull. Soc. Path. exot.* 61, 108–112 (1968).
- 3 Brumpt E.: Les mycétomes (Thèse, Paris). *Arch. Parasit.* 10, 489 (1906).
- 4 Brumpt V.: A propos de quatre mycétomes observés à Bobo-Dioulasso (Haute-Volta). *Bull. Soc. Path. exot.* 53, 610–612 (1960).
- 5 Cameron H. M., Gatei D., Brenner A. D.: The deep mycoses in Kenya. I. Mycetoma. *East Afr. med. J.* 50, 382–395 (1973).
- 6 Castagno Margaret: Historical dictionary of Somalia. The Scarecrow Press Inc., Metuchen, N. J. 1975.
- 7 Destombes P., Mariat F., Rosati L., Segretain G.: Quatre vingt quatorze mycétomes en Somalie; note préliminaire. *Bull. Soc. franç. Myc. méd.* II, 30–31 (1966).
- 8 Destombes P., Mariat F., Rosati L., Segretain G.: Les mycétomes en République de Somalie. *C. R. Acad. Sci. (Paris)* 263, 2062–2064 (1966).
- 9 Destombes P., Patou M.: Morphologie des grains de mycétomes à *Nocardia* et *Cephalosporium* reconstitués par la méthode des coupes histologiques sériées. *Bull. Soc. Path. exot.* 57, 393–395 (1964).
- 10 Destombes P., Poirier A., Nazimoff O.: Mycoses profondes reconnues en neuf ans de pratique histologique à l'Institut Pasteur du Cameroun. *Bull. Soc. Path. exot.* 63, 310–315 (1970).
- 11 Destombes P., Ravisse P., Nazimoff O.: Bilan des mycoses profondes établi en vingt années d'histopathologie à l'Institut Pasteur de Brazzaville. *Bull. Soc. Path. exot.* 63, 315–324 (1970).
- 12 Destombes P.: Mycoses osseuses. *Encyclopédie méd. Chir.* 14020 A 10, p. 1–8 (1972).
- 13 Destombes P.: Histopathologie des mycétomes (Anvers 1971). 2nd Int. Coll. Méd. Myc. – Inst. Méd. trop., p. 27–42 (1972).
- 14 Laurent J.: Mycétomes dans l'Est du Tchad. Thèse Médecine Lyon, 153 p. (1974).
- 15 Lynch J. B., Moghraby I.: Mycetoma in the Sudan associated with *Streptomyces madurae*. *Trans. roy. Soc. trop. Med. Hyg.* 55, 446–451 (1961).
- 16 Maghoub El. S.: *Corynespora cassiicola*, a new agent of maduromycetoma. *J. trop. Med. Hyg.* 72, 218–221 (1969).

- 17 Maghoub El. S.: Maduromycetoma caused by *Aspergillus nidulans*. J. trop. Med. Hyg. 74, 60–61 (1971).
- 18 Maghoub El. S.: Mycetomas caused by *Curvularia lunata*, *Madurella grisea*, *Aspergillus nidulans* and *Nocardia brasiliensis* in Sudan. Sabouraudia II, 179–182 (1973).
- 19 Mariat F., Destombes P., Segretain G.: Clinical features, pathology, etiology and epidemiology of mycetomas. Contributions to Microbiology and Immunology 4, 2444/14 (1977).
- 20 Murray I. G, Maghoub El. S.: Experiences in the medical management of mycetomas. C. R. V<sup>e</sup> Congrès Soc. int. Myc. hum. anim. (ISHAM), p. 307–308 (1971).
- 21 Orío J., Destombes P., Mariat F., Segretain G.: Les mycétomes en Côte Française des Somalis – revue de 50 cas observés entre 1954 et 1962. Bull. Soc. Path. exot. 56, 161–173 (1963).
- 22 Peloux Y., Segretain G.: Mycétomes à *Fusarium*. Bull. Soc. franç. Myc. méd. II, 31–32 (1966).
- 23 Rey M.: Les mycétomes dans l'Ouest africain. Thèse Médecine Paris, 276 p. (1961).
- 24 Roche J. C.: Etude histologique des principales variétés de mycétomes. Mém. C. E. S. An. Path., Marseille 1973.
- 25 Rosati L.: Su alcuni casi de Maduromicosi in Somalia con particolare riguardo alle forme ossee radiograficamente apprezzabili. Tesi di specializzazione. Inst. ortopedico G. Pini. – Università degli studi di Milano (1959).
- 26 Rosati L., Destombes P., Segretain G., Nazimoff O., Arcouteil A.: Sur un nouvel agent de Maduromycose isolé en Somalia. Bull. Soc. Path. exot. 54, 1265–1271 (1961).
- 27 Segretain G., Destombes P.: Description d'un nouvel agent de Maduromycose, *Neotestudina rosatii* n. gen., n. sp., isolé en Afrique. C. R. Acad. Sci. (Paris) 253, 2577–2579 (1961).
- 28 Segretain G., Destombes P.: Recherches sur les mycétomes à *Madurella grisea* et *Pyrenochaeta romeroi*. Sabouraudia 7, 51–61 (1969).

