

# Ein spätrömischer Skelettfund aus Oberwinterthur mit dreifach abgehackten Händen

Autor(en): **Langenegger, Elisabeth / Häusler, Martin / Roth, Markus**

Objektyp: **Article**

Zeitschrift: **as. : Archäologie Schweiz : Mitteilungsblatt von Archäologie Schweiz = Archéologie Suisse : bulletin d'Archéologie Suisse = Archeologia Svizzera : bollettino di Archeologia Svizzera**

Band (Jahr): **25 (2002)**

Heft 3

PDF erstellt am: **22.07.2024**

Persistenter Link: <https://doi.org/10.5169/seals-19561>

## **Nutzungsbedingungen**

Die ETH-Bibliothek ist Anbieterin der digitalisierten Zeitschriften. Sie besitzt keine Urheberrechte an den Inhalten der Zeitschriften. Die Rechte liegen in der Regel bei den Herausgebern.

Die auf der Plattform e-periodica veröffentlichten Dokumente stehen für nicht-kommerzielle Zwecke in Lehre und Forschung sowie für die private Nutzung frei zur Verfügung. Einzelne Dateien oder Ausdrucke aus diesem Angebot können zusammen mit diesen Nutzungsbedingungen und den korrekten Herkunftsbezeichnungen weitergegeben werden.

Das Veröffentlichen von Bildern in Print- und Online-Publikationen ist nur mit vorheriger Genehmigung der Rechteinhaber erlaubt. Die systematische Speicherung von Teilen des elektronischen Angebots auf anderen Servern bedarf ebenfalls des schriftlichen Einverständnisses der Rechteinhaber.

## **Haftungsausschluss**

Alle Angaben erfolgen ohne Gewähr für Vollständigkeit oder Richtigkeit. Es wird keine Haftung übernommen für Schäden durch die Verwendung von Informationen aus diesem Online-Angebot oder durch das Fehlen von Informationen. Dies gilt auch für Inhalte Dritter, die über dieses Angebot zugänglich sind.

## a m p u t a t i o n

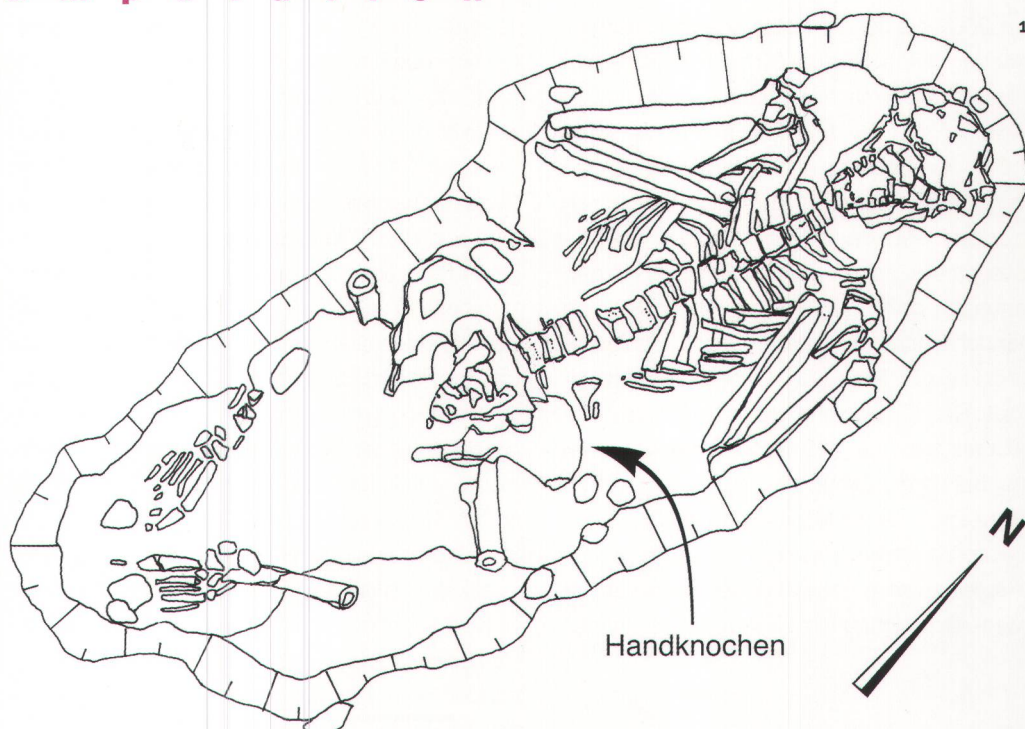


Abb. 1  
Fundsituation des Skelettes aus Grab 319. Man beachte die Position der Arme und Beine. Der Fundort der Handknochen ist mit einem Pfeil markiert. M. 1:10.

*Lieu de découverte du squelette de la tombe 319. On notera la position des bras et des jambes. L'emplacement des os de la main est marqué d'une flèche.*

Giacitura dello scheletro nella tomba 319. Si osservi la posizione di gambe e braccia. Le ossa delle mani sono indicate dalla freccia.

## Ein spätrömischer Skelettfund aus Oberwinterthur mit dreifach abgehackten Händen

— Elisabeth Langenegger, Martin Häusler, Markus Roth

Auf dem Gebiet des römischen Vicus Vitudurum wurde bei einer Notgrabung ein Skelett aus dem 5./6. Jh. n.Chr. mit vor der Brust angezogenen Armen freigelegt, wobei die Mehrzahl der Knochen beider Hände im Beckenbereich lagen. Parallele Schnittflächen im Handwurzelbereich und an den Fingergrundgliedern deuten auf dreifache Amputation beider Hände mit wahrscheinlicher Todesfolge hin.

Wie noch heutzutage in verschiedenen islamischen Ländern, wurden auch in unserer Gegend in der römischen Antike und im Mittelalter drakonische Körperstrafen bei verschiedenen Delikten oder bei Racheakten angewendet. Bekannt sind unter anderem

das Ausstechen der Augen, das Abschneiden von Zunge, Nase, Ohren oder das Abhacken der rechten Hand, z.B. bei Raub oder Diebstahl. Das «handlose Mädchen» und ähnliche Motive im Märchen weisen ebenfalls auf entsprechende Praktiken hin. Unseres Wissens ist aber bisher kein Fall einer derartigen Leibesstrafe durch eine archäologische Grabung dokumentiert worden, zumindest nicht in Mitteleuropa.

### Fundsituation

An der Gebhartstrasse 18-22, im nordöstlichen Bereich des römischen Vicus Vitudurum/Oberwinterthur, führte die Kantonsarchäologie Zürich vom Sep-

**Abb. 2**  
**Vicus Vitudurum/Oberwinterthur.**  
 Verteilung der bisher bekannten spätantiken Körpergräber im Bereich des Nordostquartiers. Die weiteren hier aufgedeckten Strukturen sind noch nicht festgehalten.

**Vicus de Vitudurum/Oberwinterthur.**  
*Répartition des inhumations d'époque romaine tardive connues à ce jour dans le quartier nord-est. Les nouvelles structures découvertes ne sont pas encore reportées.*

**Il vicus romano di Vitudurum/Oberwinterthur.**  
 Distribuzione delle inumazioni tardoantiche nel quartiere nordorientale. Non compaiono le strutture d'insediamento rilevate di recente.

tember 2001 bis Januar 2002 eine grossflächige Notgrabung durch. Das ca. 60 m nördlich der antiken Hauptverkehrsachse liegende Areal war sicher vom Anfang des 1. Jh. bis ans Ende des 2. Jh. n.Chr. überbaut, kam aber in den folgenden Jahrhunderten wieder ausserhalb des eigentlichen Vicus zu liegen. Aus dieser spätrömischen Zeit konnten zwei parallel nebeneinander liegende Körperbestattungen dokumentiert werden. Ihr Abstand zueinander betrug nur gerade 50 cm. Beide Bestattungen waren Nord-Süd ausgerichtet und beigabenlos. Die <sup>14</sup>C-Datierung, die an einem Zahn des Individuums aus Grab 319 vorgenommen werden konnte, datiert die Gräber in die Zeit von Anfang des 5. bis ins erste Viertel des 6. Jh. n.Chr. Die Gräber scheinen in ihrer unmittelbaren Umgebung relativ isoliert zu sein, doch ist dieses Phänomen für Oberwinterthur nicht unüblich (Abb. 2). So kamen

1991/92 an der Römerstrasse 229 vier ebenfalls isoliert wirkende Bestattungen zum Vorschein. Zwei Gräber (Grab 1 und 4) waren West-Ost orientiert, die anderen beiden (Grab 2 und 3) Süd-Nord. Die Beigaben aus Grab 1 – Kamm und Nadelbüchse – weisen die Bestattete wohl als Germanin aus. Möglicherweise befand sich hier im Nordosten von Oberwinterthur ein grösseres Gräberfeld. Auch im Nordwesten der Siedlung befinden sich einzelne Körperbestattungen, die wohl zu einem Gräberfeld gezählt werden dürfen. Da der Vicus in der Spätantike nicht mehr die gleich grosse Ausdehnung hatte wie in den ersten beiden Jahrhunderten seines Bestehens, befanden sich alle drei möglichen Gräberfelder wie in römischer Zeit üblich an den Ausfallstrassen.

Das Skelett aus dem Nachbargrab 307 lag in gestreckter Rückenlage in der Grabgrube. Die rechte Körperhälfte wurde teilweise stark durch den Bau eines Leitungsgrabens aus dem letzten Jahrhundert beeinträchtigt, was den Nachweis irgendwelcher Besonderheiten wie Gewalteinwirkungen verunmöglichte. Deshalb sollen hier nur die Besonderheiten von Grab 319 besprochen werden.

### Grab 319

Das Skelett aus Grab 319 ist beinahe vollständig erhalten. Es lag in einer langovalen Grabgrube, deren Grundfläche rund 145 x 60 cm betrug. Auffallend war die unübliche Stellung mit vor der Brust angezogenen Armen, wobei die Hände nicht am anatomisch korrekten Ort lagen (Abb. 1). So fanden sich die meisten Finger, Mittelhand- und Handwurzelknochen neben und unterhalb der linken Beckenschaukel. Die Bestattung erfolgte in Rückenlage mit angezogenen Beinen. Die Knie waren leicht nach aussen gekippt. Die vollständig erhaltenen Füsse waren mit leicht gegeneinander gedrehten Fussspitzen in einem Abstand von ca. 15 cm auf dem Boden aufgestellt. Vor der Freilegung wurde das Skelett durch einen Bagger beschädigt, der alle hochliegenden Teile, insbesondere beide Knie und das Gesicht, abgetragen hat. Helle Bruchkanten an Ober- und Unterschenkeln weisen auf diese frischen

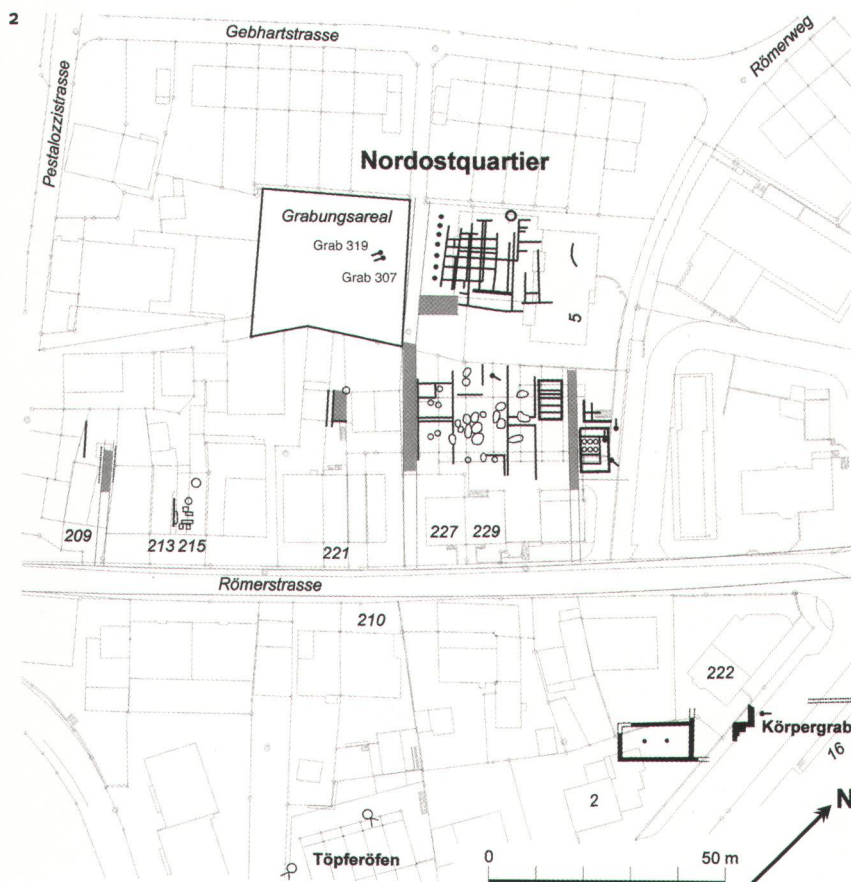


Abb. 3  
Schnittspuren im linken  
Handwurzelbereich. Ansicht von  
palmar-distal.

*Traces de découpe dans la région  
carpienne gauche. Vue palmaire  
distale.*

Tracce di tagli sulle ossa metacar-  
pali sinistre. Situazione palmar-  
distale.



Abb. 4  
Schnittspuren im Bereich der rechten  
Hand. Das Os lunatum weist keine  
Schnittspuren auf. Der Daumen ist  
nicht erhalten. Ansicht von palmar.

*Traces de découpe sur la main  
droite. Seul l'os lunatum en  
est exempt. Le pouce n'est pas  
conservé. Vue palmaire.*

Tracce di tagli sulla mano destra.  
L'os lunatum non presenta tracce  
di recisione. Il pollice non è conser-  
vato. Situazione palmare.

Brüche hin. Der Kopf lag mit dem jetzt fehlenden Gesicht nach oben, der Unterkiefer lag noch im Gelenkverband, die Wirbelsäule gestreckt, die Oberarme wiesen nach aussen und die Unterarme waren angewinkelt, so dass der distale rechte Vorderarm auf dem obersten Brustwirbel und der distale linke Vorderarm auf dem linken Schlüsselbein lag.

Aufgrund aller beobachtbaren Merkmale an Becken und Schädel kann ein männliches Geschlecht angenommen werden. Morphologische Merkmale weisen auf ein Alter von 25 bis 30 Jahren hin. Die Zahnzementanalyse ergab 25 Jahre (plus/minus 1 Jahr). Die Körperhöhe wird aufgrund der Oberarmlänge (Humerus) auf ca. 169 cm geschätzt.

#### Detailbefund linker Arm

Am anatomisch korrekten Ort im Gelenkverband mit dem Unterarm lag als einziger Handwurzelkno-

scharfe Bruchkante des Trapezoids liegt, ist es glatt durchtrennt. Zusätzlich weist es eine zweite parallele Schnittfläche weiter proximal auf. Das Hamatum zeigt ebenfalls eine glatte Schnittfläche senkrecht zur Unterarmachse. Das Pisiforme ist unverletzt. Vorhanden sind ferner die Mittelhandknochen I, II, III und IV, wobei die Strahlen II bis IV distal abgebrochen sind. Die Fingergrundglieder II, III, IV und V sind alle an ihrer Basis, an ungefähr der gleichen Position, zum Teil geradlinig abgebrochen. Vorhanden sind weiter die intakten Fingermitteglieder III, IV und V. An den Unterarmknochen fanden sich keine Hinweise auf Gewalteinwirkung.

#### Detailbefund rechter Arm

Auch hier lag der Handwurzelknochen Os lunatum beim entsprechenden Unterarm, weist aber keine

chen das Os lunatum. Beide Hörner des Os lunatum sind in derselben Ebene, welche senkrecht zur Unterarm-längsachse steht, flach abgestumpft (Abb. 3). Die übrigen Handwurzelknochen (Os trapezoidum, capitatum, hamatum und pisiforme) lagen unter der linken Beckenschaukel. Der proximale Teil des Trapezoids ist unregelmässig abgebrochen, wobei aber noch eine gerade Bruchkante zu erkennen ist, die in einer Ebene senkrecht zur Unterarm-längsachse liegt. Das Capitatum ist in drei Fragmenten erhalten. In derselben Ebene, in der die

Schnittverletzungen auf. Ein zweiter Handwurzelknochen, das Os capitatum, lag unter der linken Beckenschaukel und zeigte wiederum eine glatte Schnittfläche senkrecht zur Unterarm-längsachse (Abb. 4). Ebenfalls unter der linken Beckenschaukel sind die Mittelhandknochen II, III, IV und V gefunden worden. Bei den Fingergrundgliedern II bis IV, welche neben dem linken Becken lagen, ist bei allen die Basis abgebrochen, nur der fünfte Finger ist intakt. Vorhanden sind weiter die intakten Fingermitteglieder IV und V.

Abb. 5  
Rekonstruktion der mutmasslich drei parallelen Hiebe auf die linke Hand. Ansicht von palmar.

*Reconstitution des trois coups sur la main gauche, assésés parallèlement. Vue palmaire.*

Ricostruzione delle tre probabili troncature della mano sinistra. Situazione palmare.

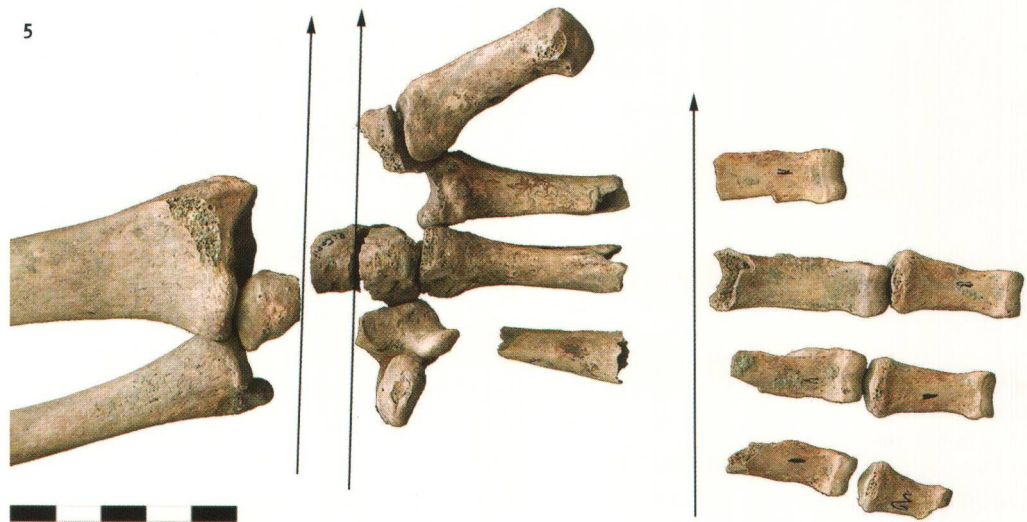


Abb. 6.

Rekonstruktion der Hiebe auf die rechte Hand. Der dritte, proximalste Hieb kann nur in Analogie mit der linken Hand vermutet werden. Der umgekehrte Kleinfinger dürfte während der Gewalteinwirkung gebeugt gewesen sein (hier entsprechend zusammengesetzt). Der Daumen fehlt. Blick von palmar-radial.

*Reconstitution des coups portés à la main droite. Le troisième coup, le plus rapproché, ne peut être supposé que par analogie avec la main gauche. L'auriculaire, intact, devait être volontairement replié pendant la mutilation (les phalanges sont en connexion anatomique). Le pouce manque. Vue palmaire radiale.*

Ricostruzione delle troncature della mano destra. Il terzo taglio, il più prossimale, è ricostruito in analogia alla mano sinistra. Il mignolo è rimasto illeso perché contratto al momento dell'esecuzione della pena (le falangi sono ricomposte in posizione anatomica). Il pollice manca. Situazione palmare-radiale.

### Interpretation

Die beiden parallelen Schnittstellen durch den linken Handwurzelbereich und jene durch die Finger der linken Hand, die Schnittstelle im rechten Handwurzelbereich und die Bruchstellen an der Basis der Fingergrundglieder können am ehesten als dreifache vollständige Durchtrennung von Handgelenk, Vorhand und Fingergrundgliedern auf beiden Seiten mit einem Instrument gedeutet werden (Abb. 5). An den Fingerknochen fanden sich Hinweise auf eine Kombination von subtotaler Abtrennung und Abbrechen (scharfe/halbscharfe Gewalteinwirkung), welche von der Handfläche zum Handrücken hin erfolgt sein dürfte. Aufgrund der Läsionsflächen, die durch eine postmortale Erosion zusätzlich verändert worden sein dürften, kann nicht sicher zwischen scharfer und halbscharfer Gewalteinwirkung unterschieden werden.

Dafür, dass das Abhacken der Hände zu Lebzeiten und nicht erst nach dem Tod passiert ist, spricht, dass der kleine Finger der rechten Hand keine Verletzung aufweist. Dies könnte dahingehend interpretiert werden, dass dieser Finger beim mutmasslichen Hieb aktiv gebeugt war und deshalb nicht amputiert wurde (Abb. 6). Eigenartigerweise fehlen alle Endglieder der Hände, währenddessen sie bei den Füßen vollständig erhalten sind.

Die wahrscheinlich dreifache beidseitige Durchtrennung zuerst der Finger, dann im Bereich der distalen Handwurzel und schliesslich nochmals einen Zentimeter weiter proximal könnte auf eine Foltermethode hindeuten.

Aufgrund der Fundsituation kann geschlossen werden, dass mindestens ein Teil der Hände in die Grabgrube kam, bevor der Körper dort platziert wurde. Die Hände können nicht in der Stellung, in welcher das Skelett gefunden wurde, abgehakt worden sein, sonst müssten Schnittspuren auch an den darunter liegenden Rippen zu sehen sein.

Die Haltung des Mannes mit angezogenen Beinen und angewinkelten Armen erinnert stark an eine «Schmerzstellung». Bei Schmerzen in den Extremitäten werden diese reflexartig angezogen. Da die unteren Extremitäten intakt erscheinen, könnte die Beinhaltung mit angezogenen Knien eventuell auch durch Schmerzen, bzw. Verletzungen in der Unterleibsregion verursacht worden sein, wobei dies aber reine Spekulation bleiben muss. Ohne Gegenmassnahmen wie Abbinden der Amputationsstümpfe kann der Tod innert wenigen Minuten nach Abhacken der Hände durch Verbluten eingetreten sein, besonders wenn die Arterien dabei zerfetzt worden sind. Doch kann es auch bis zu einigen Stunden dauern, bis das Opfer verblutet ist. Grundsätzlich muss das Abhacken der Hände aber nicht zwingend zum Tod führen. Theoretisch könnte der Mann deshalb



## Glossar

- Distal.** Rumpffern (hier: schulterfern)  
**Proximal.** Rumpfnah (hier: schulternah)  
**Palmar.** Auf die Handfläche bezogen  
**Radial.** Seite des Radius (Speiche) bzw. des Daumens

**Daten zur <sup>14</sup>C-Datierung.** UZ4736/ETH 25364; 1605±50 bp (δ C13); 419-528 cal. AD (σ1).

## Dank

Für das kritische Durchlesen und für wertvolle Hinweise möchten wir Christian Lanz, Arbeitsgruppe Paläopathologie Zürich, herzlich danken.

Publiziert mit Unterstützung der Kantonsarchäologie Zürich.

auch lebendigen Leibes begraben worden sein. Wahrscheinlicher ist aber, dass er zur Zeit der Todesstarre bestattet wurde, was die Rückenlage mit angezogenen, senkrecht stehenden Knien und angewinkelten Armen erklären würde.

## Folgerung

Die beidseits abgehackten Hände, links mit sicher drei Schnittlinien und rechts mit mindestens zwei, weisen auf eine Handlung durch Dritte hin. In diesem Zusammenhang denken wir an eine Verstümmelung durch Folter, Strafe oder Rache, wobei der Tod als Folge der Verletzung eingetreten sein dürfte. |

## Bibliographie

- B. Beier, Der nicht natürliche Tod und andere rechtsmedizinische Sachverhalte in den deutschen Volksmärchen unter besonderer Berücksichtigung der Kinder- und Hausmärchen der Brüder Grimm. Dissertation, Medizinische Fakultät Charité, Humboldt-Universität, Berlin 1998. <http://dochoost.rz.hu-berlin.de/dissertationen/medizin/beier-barbara/HTML/beier.html>  
 R. Windler, Spätromische Gräber aus Oberwinterthur. JbSGUF 78, 1995, 181-185.

## Résumé

**A** l'occasion d'une fouille de sauvetage, un squelette de la fin de l'époque romaine ou du haut Moyen Age (5<sup>e</sup>-6<sup>e</sup> s. apr. J.-C.) a été découvert dans le vicus romain de Vitudurum, à Oberwinterthur. Il s'agit d'un homme de 25 à 30 ans inhumé en position dorsale, avec les jambes ramenées vers le corps. Les bras étaient repliés à la hauteur de la poitrine. La majorité des os des mains se trouvait cependant dans la région du bassin. Des traces de découpe parallèles à la hauteur des os du carpe et sur les doigts indiquent que les doigts des deux mains ont été tranchés à trois reprises à la hache. L'auriculaire droit intact laisse penser qu'il a été replié volontairement, ce qui suppose que cette mutilation est survenue du vivant de l'individu, dans le cadre d'une torture, d'un châtiement corporel ou d'une vengeance particulièrement cruelle. La mort est probablement consécutive à ces blessures. |

## Riassunto

**Da** uno scavo d'emergenza, compiuto nell'area del vicus romano di Vitudurum a Oberwinterthur, è emerso uno scheletro risalente al periodo tardoromano o altomedievale (V/VI sec. d.C.). Si tratta della salma di un uomo di 25-30 anni, deposta sulla schiena e con le gambe flesse. Le braccia erano ripiegate sul petto, mentre buona parte delle ossa delle mani si trovava nella zona del bacino. Tracce di troncature parallele sulle ossa metacarpali e sulle falangi indicano la recisione in tre tappe di ambedue le mani. Il mignolo intatto della mano destra induce a credere che sia stato intenzionalmente piegato e che la mutilazione sia avvenuta mentre l'individuo era ancora in vita. Potrebbe trattarsi della testimonianza di una pratica di tortura particolarmente crudele, di una punizione corporale o di un atto di vendetta. Le gravi ferite sono probabilmente all'origine del decesso. |