

Biberist/Spitalhof, Anthropologische Bearbeitung der Skelettreste aus den Grabungen 1986-1989

Autor(en): **Kaufmann, Bruno / Hillenbrand-Unmüsig, Christine**

Objektyp: **Article**

Zeitschrift: **Archäologie und Denkmalpflege im Kanton Solothurn**

Band (Jahr): **3 (1998)**

PDF erstellt am: **25.07.2024**

Persistenter Link: <https://doi.org/10.5169/seals-844182>

Nutzungsbedingungen

Die ETH-Bibliothek ist Anbieterin der digitalisierten Zeitschriften. Sie besitzt keine Urheberrechte an den Inhalten der Zeitschriften. Die Rechte liegen in der Regel bei den Herausgebern. Die auf der Plattform e-periodica veröffentlichten Dokumente stehen für nicht-kommerzielle Zwecke in Lehre und Forschung sowie für die private Nutzung frei zur Verfügung. Einzelne Dateien oder Ausdrucke aus diesem Angebot können zusammen mit diesen Nutzungsbedingungen und den korrekten Herkunftsbezeichnungen weitergegeben werden. Das Veröffentlichen von Bildern in Print- und Online-Publikationen ist nur mit vorheriger Genehmigung der Rechteinhaber erlaubt. Die systematische Speicherung von Teilen des elektronischen Angebots auf anderen Servern bedarf ebenfalls des schriftlichen Einverständnisses der Rechteinhaber.

Haftungsausschluss

Alle Angaben erfolgen ohne Gewähr für Vollständigkeit oder Richtigkeit. Es wird keine Haftung übernommen für Schäden durch die Verwendung von Informationen aus diesem Online-Angebot oder durch das Fehlen von Informationen. Dies gilt auch für Inhalte Dritter, die über dieses Angebot zugänglich sind.

Biberist / Spitalhof, Anthropologische Bearbeitung der Skelettreste aus den Grabungen 1986–1989

Bruno Kaufmann (Auswertung), Christine Hillenbrand-Unmüssig (Katalog)

Die anthropologische Untersuchung der Skelettreste von Biberist/Spitalhof brachte trotz des extrem schlechten Erhaltungszustandes einige überraschende Resultate. In demographischer Hinsicht unterscheidet sich die Bevölkerung von Biberist/Spitalhof deutlich von anderen, zeitgleichen Funden. Im metrischen Bereich fiel eine grosse Variationsbreite auf, die für eine heterogene, sowohl aus romanischen wie germanischen Elementen zusammengesetzte Bevölkerung spricht. An den Skeletten liessen sich zahlreiche pathologische Verände-

rungen ablesen, die auf harte körperliche Arbeit und schlechte Ernährung hinweisen. So waren besonders arthrotische Erkrankungen an der Halswirbelsäule feststellbar. Ferner liessen sich Eisenmangelanämien nachweisen. An einem Kleinkind war eine Schädelrepanation vorgenommen worden; allerdings überlebte es diese nicht lange. Ein Mann schliesslich erlitt eine Kinnverletzung, die vermutlich auf einen Kinnhaken zurückgehen dürfte!

1. Vorwort

Die vorliegende Bearbeitung befasst sich mit den Bestattungen von Biberist SO, Spitalhof, die von 1986–1989 unter der örtlichen Grabungsleitung von Caty Schucany freigelegt worden sind. Die Ausgräberin wie auch der Bearbeiter des archäologischen Materials, Beat Horrisberger, erstellten eine ausführliche Dokumentation, die sie uns freundlicherweise vollumfänglich zur Verfügung stellten.

Der benachbarte Hohberg stellt eine bedeutende Fundstelle dar für die schweizerische Anthropologie; haben doch W. His und L. Rütimyer anhand der dort gefundenen Schädel den «Hohberg-Typus» definiert. Nach ihrer Beschreibung in den «Crania helvetica» (1864) kennzeichnet dieser Typus einen langen, schmalen und hohen Hirnschädel mit harmonisch angefügtem (ebenfalls hochschmalen) Gesichtsschädel. In Deutschland wird dieser Typus als «Reihengräbertypus» angeführt; eine Bezeichnung, die sich inzwischen auch in der Schweiz durchgesetzt hat. Nach einer ersten, mittelgrossen Fundserie in den Jahren 1844 und 1904 dauerte es einige Jahrzehnte, bis neue Funde ans Tageslicht kamen. Diese Bestattungen vom «Spitalhof» in

der Gemeinde Biberist sind insofern von Interesse, weil sie im Areal eines römischen Gutshofes lagen und somit zu den früheren nachrömischen Siedlern gezählt werden dürfen. Damit erhebt sich die Frage nach ihrer bevölkerungsmässigen Zugehörigkeit. Sind es noch Romanen oder schon frühe Germanen, und welche Beziehungen bestehen zwischen ihnen und den Bestattungen auf dem Hohberg?

2. Material und Methodik

Material (Tabelle 1)

Zur Auswertung standen insgesamt 20 Skelette zur Verfügung. Die Informationen der 11 aus alten Grabungen (1844, 1904) auf dem Hohberg stammenden Skelette wurden nur für Vergleichszwecke zugezogen; die Daten und Angaben dazu – ausschliesslich Schädelwerte – entnahm ich dabei der Dissertation von E. Hug (1938). Die Skelette werden in der anthropologischen Sammlung des Kantons Solothurn unter den Inventarnummern A 606–A 625 aufbewahrt. Eine erste Information über das neue Skelettmaterial gibt Tabelle 1.

Zwei Streufunde (Inv. Nr. 14/9/1555, unterer Milchkörper, und Inv. Nr. 14/9/1640, Kieferkörper) konnten keiner Bestattung eindeutig genug zugeordnet werden. In Anbetracht der jeweils nur kleinen Knochenfragmente werden sie nicht weiter beurteilt.

Datierung der Funde

Anhand der archäologischen Funde dürfen die Bestattungen vom Spitalhof ins Frühmittelalter eingeordnet werden. Eine Ausnahme bildet nur das Säuglingsskelett 18 (A 625), das in die römische Zeitepoche zu stellen ist und deshalb hier nicht weiter besprochen wird.

Methodik

Die Skelettreste wurden von uns gewaschen, zusammengesetzt und metrisch und morphologisch begutachtet. Für die Alters- und Geschlechtsbestimmung hielten wir uns an die Angaben der «Empfehlungen» (Schwidetzky 1979). Dabei berücksichtigten wir die einschränkenden Befunde von Langenscheidt (1985) und Masset (1982). Die Berechnung der Körperhöhe erfolgte anhand der Tabellen von Breitinger (1937) für Männer und Bach

Inv.-Nr.	Jahr	Grab	Geschlecht	Alter	KH	Bemerkungen
A606	1986	1	Frau	50–	162	Skelettmaterial (neu) stark angekohlt
A607	1986	2	Frau?	50–	157	
A608	1987	3	Mann?	25–35	164	
A609	1987	4	indet.	erw.	156	Schädel dickwandig
A610	1987	5	Mann?	50–	162	durchgehender Überaugenbogen?
A611	1987	6	indet.	6–7	95	Schlüsselbeine eigenartig geformt
A612	1987	7	Mann?	15	120	
A613	1987	8	indet.	7–8	85	
A614	1987	9A	indet.	4–5	–	linkes Scheitelbein trepaniert
A615	1987	9B	indet.	52	157	Arthrose, verheilte Bruch
A616	1987	10	indet.	2–3	70	
A617	1987	11	indet.	7	97	
A618	1987	12	indet.	7	–	
A619	1987	13A	Frau	57	162	linke Schädelhälfte mit verheilte Verletzung
A620	1987	13B	indet.	4–5	85	
A621	1988	14	Mann?	45–	171	
A622	1988	15	Mann	58	171	verheilte Kinnverletzung
A623	1988	16	indet.	40–	–	
A624	1989	17	Frau	70–	155	Schädel dickwandig
A625	1989	18	indet.	neonat	–	römerzeitliche Bestattung
Inv.-Nr.	Inventarnummer der anthropologischen Sammlung des Kantons Solothurn					
Jahr	Fundjahr					
Geschlecht	indet. = nicht bestimmbar					
KH	Körperhöhe in Zentimetern					

Tabelle 1: Übersicht über die Bestattungen der Grabungen 1986–1989.

(1965) für Frauen. Überprüft wurden die Befunde anhand der Grabzeichnungen; bei der teilweisen sehr schlechten Erhaltung der Skelette durften wir auf die von den Ausgräbern in situ abgenommenen Längensmassen zurückgreifen. Die metrische Auswertung geschah nach den Vorschriften von Martin-Saller (1957) beziehungsweise Martin/Knussmann (1988); bei der Auswahl der nichtmetrischen Befunde hielt ich mich an die noch nicht publizierte Vorlage der «Arbeitsgruppe Anatomische Varianten» der deutschsprachigen Anthropologen. Die statistischen Berechnungen erfolgten nach dem Statistikprogramm der IAG sowie nach der verbesserten Version von WinSTAT. Auf eine Publikation der Individualdaten wurde verzichtet; bei Bedarf können sie im Anthropologischen Forschungsinstitut abgerufen werden.

Für die Bestimmung der Pathologika stand uns die umfassende Vergleichssammlung unseres Institutes zur Verfügung, die neben eigenen Sammlungspräparaten vor allem auf Schenkungen von S. Scheidegger (1903–1989) und E. Hug (1911–1991) aufgebaut ist. Die Röntgenaufnahmen auf dem institutseigenen Gerät (Seifert Eresco 120) verdanken wir Martin Schneider. Auf systematische histologische Untersuchungen wurde verzichtet, da die ausserordentlich zeitaufwendigen Arbeiten die Fertigstellung des Manuskriptes zu stark verzögert hätten.

3. Demographische Befunde

Die geringe Anzahl der Skelette bei vermutlich gleichzeitig relativ langer Bestattungszeit lässt den Aussagewert der demographischen Befunde deutlich vermindern. Die Er-

gebnisse sind somit nur bedingt aussagekräftig. Als Grundlage für die Interpretation dient Tabelle 2.

Die Altersverteilung

Nichterwachsene

8 Kinder und Jugendliche stehen 11 erwachsenen Personen gegenüber, was einem Verhältnis von 42% zu 58% entspricht und somit demographisch ein extrem schlechtes Verhältnis darstellt. Gerade im Frühmittelalter können wir andernorts eine Kindersterblichkeit von deutlich unter 30% feststellen; generell würde ich sogar für die Nordwestschweiz sowie für den Kanton Freiburg für diesen Zeitabschnitt mit 20–25% rechnen. Auffallend ist weiterhin, dass wir in der Altersstufe der Kinder (Infans II, 7.–14. Lebensjahr) ebenso viele Verstorbene vorfinden wie im Kleinkindesalter (Infans I, Geburt bis 6. Lebensjahr). Normalerweise sterben mehr als zwei Drittel aller Kinder im Alter unter 3 Jahren; bei den Bestattungen im Spitalhof liegt die Hauptsterbezeit der Kinder aber im Alter zwischen 4 und 7 Jahren. Wir stellen somit fest, dass die Kindersterblichkeit nicht nur wesentlich zu hoch ist, sondern der Tod auch in einem Alter eintritt, das normalerweise als unkritisch angesehen werden darf.

Erwachsene

Auch bei den Erwachsenen stimmen die demographischen Daten nicht mit den mir bekannten zeitgleichen Vergleichsserien über-

Altersstufe	Spanne	Männer	Frauen	indet.	Total
Infans I	*–6	–	–	3	3
Infans II	7–14	–	–	4	4
Juvenilis	15–20	1	–	–	1
Adult	21–40	1	–	–	1
Matur	41–60	3	3	2	8
Senil	61–†	–	1	–	1
Erwachsen	21–†	–	–	1	1
Total		5	4	10	19

Tabelle 2: Alters- und Geschlechtsverteilung

ein. Die adulte Phase (20.–40. Lebensjahr) ist nur durch einen Mann belegt – Tote in diesem Lebensabschnitt sind aber generell relativ selten und vorwiegend weiblich, meist bedingt durch Schwangerschaften und Geburten. Aus der frühmature Phase (40.–50. Lebensjahr) liegt die Bestattung eines Mannes und möglicherweise die einer Person unbekanntes Geschlechts vor; diese kann aber auch zu einem späteren Zeitpunkt verstorben sein. Ganz anders sehen die Verhältnisse im spätmaturen Abschnitt (50.–60. Lebensjahr) aus; dieser ist durch 8 Personen – je 3 Männer und Frauen und 2 Personen unbekanntes Geschlechts – belegt. Sicher älter (über 70 Jahre alt) wurde nur eine Frau; von einer weiteren Person wissen wir, dass sie zwar erwachsen wurde, können ihr Sterbealter aber nicht festlegen.

Wenn wir die Befunde kurz zusammenfassen, finden wir für die Bevölkerung von Biberist/Spitalhof zwei kritische Phasen: Die Kinder starben zwischen dem 4. und 7. Lebensjahr; wer diese Schwelle überschritten hatte, konnte mit etwa 50 weiteren Lebensjahren rechnen! In dieser Hinsicht scheinen mir die Altersbefunde von Biberist/Spitalhof doch einmalig zu sein.

Wenn wir schliesslich die Bestattungen dem Sterbealter nach kartieren (Abb. 1), stellen wir fest, dass alle Kinder zur Gräbergruppe II gehören. Als einzige Erwachsene befinden sich in diesem Areal die beiden Doppelbestattungen 9A/9B und 13A/13B. Dies weist meiner Ansicht nach darauf hin, dass es sich um bewusst angelegte Doppelbestattungen handelt. Im Falle von Grab 9 wurde die erwachsene Person nachträglich zur Kinderbestattung gelegt; im Falle von Grab 13 scheint die Bestattung der beiden Toten etwa gleichzeitig erfolgt zu sein. Das Kindergrab 9A muss somit oberflächlich gekennzeichnet gewesen sein.

Geschlechtsverteilung

Dass nur gerade 9 von 19 Individuen (47%) geschlechtlich bestimmbar sind, liegt einerseits am hohen Kinderanteil, andererseits an der äusserst schlechten Erhaltung der Gebeine.

Mittlere Lebenserwartung	N	Jahre
eines Neugeborenen	19	30,3
eines Erwachsenen (total)	10	50,9
eines zwanzigjährigen Mannes	4	46,3
einer zwanzigjährigen Frau	4	56,8

Tabelle 3: Mittlere Lebenserwartung.

Mittlere Körperhöhe	N	Variation	Mittel
mittlere Körperhöhe eines Mannes	5	162–171	167,0
mittlere Körperhöhe einer Frau	4	155–162	159,0
mittlere Körperhöhe eines Erwachsenen	10	155–171	161,7

Tabelle 4: Mittlere Körperhöhe der Bestatteten, in Zentimetern.

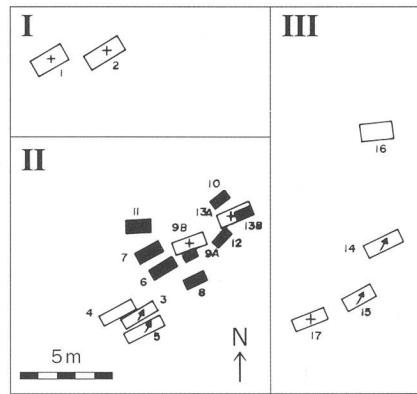


Abb. 1 Biberist/Spitalhof. Altersstufen/Geschlecht:

- = Kind
- = erwachsen
- = Mann
- ⊕ = Frau

ne. Erschwerend kommt der Umstand hinzu, dass sich diese wenigen Bestattungen noch auf zwei unterschiedliche Bevölkerungssubstrate verteilen: auf autochthone Romanen und zugewanderte Germanen. Das Problem liegt darin, dass männliche Romanen und Germaninnen sich in der Ausbildung der Robustizitätsmerkmale am Skelett weitgehend überschneiden. Eine Trennung der beiden Gruppen ist bei schlecht erhaltenen Skeletten äusserst schwierig. Wenn wir trotzdem etwa das erwartete Geschlechterverhältnis finden – ein leichter Männerüberschuss –, so dürfte dies in erster Linie dem Zufall zuzuschreiben sein. Für eine bestimmte, geschlechtsabhängige Belegung des Friedhofes gibt es keine Anzeichen.

Mittlere Lebenserwartung (Tabelle 3)

Die oben geschilderte Sonderverteilung der Lebensalter führt mit 30,3 Jahren zu einer deutlich zu hohen mittleren Lebenserwartung für Neugeborene; dies trotz des hohen Kinderanteils! Die mittlere Lebenserwartung der 4 erwachsenen Männer liegt dagegen mit 46,3 Jahren vermutlich etwa 2–4 Jahre tiefer als die Norm im Frühmittelalter; während die

4 Frauen mit 56,8 Jahren vermutlich rund 10 Jahre älter geworden sind als ihre zeitgleichen Geschlechtsgenossinnen. Ebenfalls – aber nur leicht – zu hoch ist die mittlere Lebenserwartung aller 10 Erwachsener; sie beträgt rein rechnerisch etwa 50,9 Jahre.

Überlebensordnung

Auffallend ist, dass alle Frauen ein Lebensalter von mindestens 50 Jahren erreicht haben und ihre mittlere Lebenserwartung somit deutlich über jener der Männer liegt. Eine Frau erreichte mit über 70 Jahren die höchste Lebensspanne, was aber durchaus den allgemeinen Befunden entspricht. Es macht den Anschein, als ob die Frauen von Biberist/Spitalhof trotz harter körperlicher Arbeit die Mühen der Geburten problemlos überstanden und das Leben zumindest physisch besser als die Männer bewältigt hätten.

Die Männer vom Spitalhof bieten bezüglich ihres individuellen Überlebens genau das Bild, das wir eigentlich bei den Frauen erwartet hätten: Ein Jüngling starb im Alter von etwa 15 Jahren, ein weiterer Mann wurde zwischen dem 25. und 30. Lebensjahr vom Tode ereilt; ein weiterer starb mit 45 Jahren und je einer erreichte das 50. beziehungsweise 58. Lebensjahr. Wir finden somit das erstaunliche Bild, dass die Frauen ein relativ hohes Lebensalter erreichten und dann in kurzen Abständen starben, während die Männer in fast gleichmässigen Altersabständen schon von jung an vom Tode weggerafft worden sind.

4. Metrische Befunde

Wie schon bemerkt, befand sich das Skelettmaterial in einem extrem schlechten, vor allem sehr zerstückelten Zustand, so dass nur sehr wenige Messungen vorgenommen werden konnten. Um die Bevölkerung trotzdem besser erfassen zu können, versuchten wir – notfalls auch rein morphologisch – wenn immer möglich am Schädel den Längenbreitenindex und die Kalottenhöhe festzustellen. Beim postkranialen Skelett richteten wir unser Augenmerk auf die grösste Länge der Langknochen zur Erfassung der Körperproportionen und die Abplattung der proximalen Femur- und Tibiaschäfte, die uns bei der Durchsicht der Gebeine für einen Teil der Bestattungen als besonders typisch aufgefallen waren. Die wichtigsten metrischen Daten und Berechnungen sind in den Tabellen 4–6 aufgelistet.

Körperhöhe (Tabelle 4)

Wie schon bei der Altersverteilung, so stimmen auch die Verhältnisse der Körperhöhen nicht ganz mit den Befunden der gleichzeitig lebenden Nachbarbevölkerungen überein.

Die Masszahlen von Tabelle 4 beruhen auf den Berechnungen anhand der langen Röhrenknochen und entsprechen jeweils etwa der Körperhöhe mit 20 Jahren. Die Ergebnisse der Körperhöhenmessungen im Grabe geben teilweise bis zu 10 Zentimeter tiefere Werte! Die Bevölkerung muss als eher kleingewachsen angesehen werden; so liegen beispielsweise die entsprechenden Werte für germanische Männer etwa bei 171 Zentimetern (Basel-Kleinhüningen), die für Romanen bei 168 Zentimetern (Basel-Münsterplatz, Freiburger Gräberfelder). Germanische Frauen erreichen in der Regel 164 Zentimeter, Romaninnen 160–162 Zentimeter. Der Körperhöhe nach liegen die Bestattungen von Biberist somit an der Untergrenze der romanischen Bevölkerung. Auch die Kinderbestattungen zeichnen sich durch eine allgemein sehr geringe Körperhöhe aus, wenn wir das Zahnalter als Grundlage nehmen.

Als Ursache dieses relativen «Kleinwuchses» sehe ich vor allem eine einseitige Ernährung bei gleichzeitig harter körperlicher Arbeit an (siehe unten 6. Paläopathologische Befunde). In Anbetracht der unnatürlichen Bevölkerungszusammensetzung stellt sich aber auch die Frage, ob wir hier nicht die Vertreter einer wie auch immer ausgewählten «Randgruppe» vor uns haben.

Der Längenbreitenindex (Tabelle 5)

Von 10 Individuen konnte der Längenbreitenindex gemessen werden. Er ist insofern von Wichtigkeit, weil ihm eine bestimmte Trennfähigkeit zwischen vorwiegend rundschädelligen (also brachycranen) Romanen und eher langschädelligen (also dolichocranen) Germanen zukommt. Es fällt auf, dass in der Gräbergruppe II mehrere dolichocrane Bestattungen liegen, in der Gräbergruppe III aber nur 2 mesocrane Schädel vorhanden sind. Von den Doppelbestattungen finden wir in Grab 9 zwei dolichocrane Schädel, während sich in Grab 13 gerade die beiden Extreme finden: ein hyperbrachycraner (also sehr runder) Erwachsenerschädel und der hyperdolichocrane (extrem lang-schmale) Kinderschädel.

Die Schädelkapazität (Tabelle 5)

Im Gegensatz zum Längenbreitenindex ist die Grösse der Kapazität von allen drei Schädeldimensionen abhängig. Sie stellt kein Mass für die individuelle Intelligenz dar, aber sie erlaubt eine Aussage über den Ausbau des Gehirnes und somit im weitesten Sinne auch über den Evolutionsstand.

Von den 19 Bestattungen ermöglichten nur gerade ein Viertel aller Funde eine Aussage. Trotzdem waren alle Kategorien vertreten,

Grab	Geschl.	Alter	M1	M8	LB1	M20	Kap.
1	Frau	50–	(190)	(140)	73.7	–	–
2	Frau?	50–	163	135	82.8	(107)	1220
3	Mann?	30	–	–	–	–	–
4	indet.	erw.	–	–	(bra*)	–	–
5	Mann?	50–	(200–)	(145)	(72.5)	–	–
6	indet.	6	–	–	–	–	–
7	Mann?	15	–	–	–	–	–
8	indet.	7	–	–	–	–	–
9A	indet.	4	–	–	(dol**)	–	–
9B	indet.	52	188	139	73.4	104	1325
10	indet.	2	–	–	–	–	–
11	indet.	7	–	–	–	–	–
12	indet.	7	–	–	–	–	–
13A	Frau	57	167	146	87.4	107	1280
13B	indet.	4	(200)	(135)	67.5	–	–
14	Mann?	45	–	–	–	–	–
15	Mann	58	(180)	(142)	78.9	(99)	1260
16	indet.	40–	–	–	–	–	–
17	Frau	70–	(180)	(142)	78.9	(112)	1384

* brachycran, breitschädlig (LB1 über 80.0) ** dolichocran, langschädlig (LB1 unter 75.0)

Tabelle 5: Metrische Daten und Berechnungen, Schädel.

wenn auch mit nur je einem Schädel. Die relativ kleinste Kapazität besass demnach der Mann aus Grab 15; eine mittelgrosse bis knapp grosse (euencephale) Kapazität wiesen die Schädel 2, 13A und 9B auf; grossvolumig (aristocrane) war nur Bestattung 17.

Metrische Befunde am postkranialen Skelett (Tabelle 6)

Am postkranialen Skelett waren bei der ersten Durchsicht bei verschiedenen Skeletten die sehr starke Abplattung des oberen Femurschaftes sowie eine sehr starke Breitenreduktion der oberen Tibienhälften aufgefallen. Um sie auch objektiv zu fassen, wurden die entsprechenden Indices berechnet.

Femur, Index platymericus

Eine sehr starke Abflachung des Femurquerschnittes, verbunden mit einer leichten Längsrinne am innern (dorsomedialen) Rand des Schaftes, war bei den Skeletten 6, 8, 9A+B, 12, 13A, etwas weniger deutlich auch bei den Individuen 14 und 17, aufgefallen. Eine metrische Überprüfung der Befunde ergab, dass ein Grossteil der Femora sehr stark oder stark abgeplattet waren (13 von 16), drei befanden sich im diesbezüglich üblichen Rahmen (Gräber 5, 11 und 14), während die Kinderbestattung 13B, die sich ja auch sonst deutlich von den Übrigen unterscheidet, auch hier als einzige einen runden Querschnitt aufwies.

Querschnittsindex der Tibiamitte

Auch bei der Tibia fiel in Einzelfällen die sehr starke seitliche Abplattung des Schaftes auf; die metrischen Untersuchungen ergaben dann aber eher das Gegenteil. Nur 2 Schäfte waren stark abgeplattet (Bestattungen 5 und 8); der überwiegende Teil aller Tibien (8 von 10) zeigte dagegen einen eher breiten Schaft (als Grenze gilt der Wert 75.0); drei Kleinkinder (Gräber 9A, 12 und 13B) lagen sogar an und über der Obergrenze (89.9) der normalen Variationsbreite.

Tibia, Index cnemicus

Der Index cnemicus gibt die Abplattung des Schaftes in Höhe des Foramen nutritivum an; die normale Variationsbreite liegt dabei etwa zwischen 50 und 75. Von den 11 untersuchten Tibien liegen aber nur 5 in diesem Bereich, während 6 deutlich darüber liegen und in Einzelfällen eine sehr breite Dorsalseite aufweisen, sodass sogar Werte um 100 erreicht werden können. Damit dürften die breiten Dorsalflächen der Tibien als Eigenheit der Bevölkerung von Biberist/Spitalhof angesehen werden.

5. Nichtmetrische Befunde

Die nichtmetrischen Befunde werden vor allem erhoben, weil sie recht gute Hinweise auf Verwandtschaften – im weitesten Sinne – sowie auf die Einheitlichkeit der Bevölkerung geben. Ihre Aussagekraft ist erfahrungs-

Grab	Geschl.	Alter	Femur F 9	F10	Index plat.	Tibia T8	T9	Quer. index	Tibia T8A	T9A	Index cnem.
1	Frau	50–	–	–	–	–	–	–	–	–	–
2	Frau?	50–	(28)	(21)	(75.0)	25	19	76.0	26	20	76.9
3	Mann?	30	32	24	75.0	28	22	78.6	–	25	–
4	indet.	erw.	–	–	–	–	–	–	–	–	–
5	Mann?	50–	25	22	88.0	26	19	73.1	29	20	69.0
6	indet.	6	19	14	73.7	–	–	–	17	17	100.0
7	Mann?	15	23	16	69.6	20	16	80.0	25	19	76.0
8	indet.	7	20	16	80.0	15	11	73.3	16	12	75.0
9A	indet.	4	21	13	61.9	21	11	91.7	15	14	93.3
9B	indet.	52	33	21	63.2	25	19	76.0	29	21	72.4
10	indet.	2	14	11	78.6	–	–	–	–	–	–
11	indet.	7	21	18	85.7	–	–	–	–	–	–
12	indet.	7	18	14	77.8	14	12	85.7	15	15	100.0
13A	Frau	57	29	23	79.3	–	–	–	31	24	75.0
13B	indet.	4	13	13	100.0	11	10	90.9	14	13	92.9
14	Mann?	45	34	29	85.3	–	–	–	37	25	67.6
15	Mann	58	31	25	80.6	–	–	–	–	–	–
16	indet.	40–	–	–	–	25	20	80.0	–	–	–
17	Frau	70–	30	22	73.3	–	–	–	–	–	–

Tabelle 6: Metrische Daten und Indices, Skelett.

gemäss grösser als die der metrischen Daten; zu beachten ist allerdings, dass sich die Art und Weise der Vererbung der Merkmale bisher nicht nachweisen liess.

Morphognostische Befunde am Schädel

Im Gegensatz zu den metrischen Daten vergleichen wir bei den morphognostischen Befunden nicht lineare, sondern zwei- und dreidimensionale Gebilde und Organe (z. B. Augenform, Kinnform); der Nachteil dieser Methode besteht darin, dass die Erhebung beziehungsweise Aufschlüsselung der Merkmale immer abhängig bleibt vom Bearbeiter. Es ist daher wichtig, dass die Befunde eines Fundplatzes immer von derselben Person aufgenommen werden; von Vorteil ist es auch, wenn in jedem Institut möglichst immer der gleiche Bearbeiter diese Morphognostika wie auch die anatomischen Varianten aufnimmt.

Die Schädelform war in der Aufsicht bei 6 Personen zu beobachten, 5 davon hatten einen spheroiden Umriss; nur die Bestattung 9B war ovoid. Weiterhin auffällig waren die nicht der Norm entsprechenden Verwachsungen der Schädelnähte bei Grab 15, die Ausbildung eines abstehenden Hinterhauptes (Chignon) bei den Bestattungen 9B und 13A – was in Kombination mit einem dolichocranen Schädel als ein Anzeichen für germanisches Bevölkerungsstrat gilt –, der bombenförmige Hinterhauptumriss von Bestattung 15 und die Ausbildung einer kräftigen

Linea nuchae suprema bei den Gräbern 13A und 17. Dickwandige Schädelknochen – in der Regel ein Zeichen für Romanen – konnten bei den Toten aus den Gräbern 13A und 17 festgestellt werden. Zwei Merkmale fielen an den Kiefern auf: eine alveoläre Prognathie am Kiefer 9B und ein gerade nach unten weisender Kieferwinkel bei Bestattung 13B.

Wenn wir die Schädel anhand der Zahl der abweichenden Merkmale vergleichen, fallen uns die Bestattungen 9B mit sechs, 13A mit fünf, die Nummern 15 und 17 mit je 2 Merkmalen auf. Besonders erstaunlich ist, dass jeweils die beiden Erwachsenen aus den Doppelgräbern die auffälligsten Merkmale zeigen.

Anatomische Varianten

Anatomische Varianten des Schädels

Wie bei den Morphognostika werden auch hier in der Regel nur jene Merkmale erwähnt, die sich von der Mehrzahl der Befunde unterscheiden. So wurde am Stirnbein von Bestattung 9A eine unverschlossene Stirnnaht gefunden; normalerweise ist diese spätestens im 3. Lebensjahr verwachsen. Die Foramina am Scheitelbein sind in der Schweiz normalerweise beidseitig ausgebildet; hier waren sie in zwei Fällen nicht vorhanden (Bestattungen 9B und 17); in zwei weiteren lagen sie nur auf einer Seite vor (13A und 15). Bei allen vier beobachtbaren Hinterhauptsbeinen war die Sutura mendosa teilweise ausgebil-

det; sie kommt sonst in der Schweiz nur sehr selten vor. Weitere seltene Merkmale waren eine Lambdanah ohne Schaltknochen (Grab 17), ein geteilter Canalis hypoglossi bei den Bestattungen 2 und 13A sowie die Ausbildung einer Sutura mastoideosquamosa am Schädel 9B.

Im Oberkiefer fiel auf, dass bei allen 7 Schädeln die Sutura incisiva noch sichtbar und der vordere Prämolare (P 1) immer zweiwurzelig war. Im Oberkiefer der Bestattung 7 waren die Weisheitszähne (M 3) nicht angelegt oder zumindest nicht durchgebrochen. Nur ein unterer vorderer Praemolar (P 1, Grab 9B) war zweiwurzelig; die restlichen vier besaßen alle nur eine Wurzel.

Anatomische Varianten des postkranialen Skelettes

Dem schlechten Erhaltungszustand nachstanden pro Merkmal leider nur wenige Bestattungen zur Verfügung, was den Wert der Aussagen vermindert. Trotzdem finden sich auch an den Skelettknochen immer wieder auffällige Merkmale. So ist am Schulterblatt von Grab 17 ein Ligament in der Gelenkpfanne ausgebildet. Am Oberarmbein von Bestattung 13A liegt beidseitig ein Foramen vor; noch erstaunlicher ist an diesem Knochen, dass bei allen Individuen sowohl die Fossa M. teres maior (n = 5) als auch die Fossa M. pectoralis maior (n = 5) ausgebildet ist. Von 12 Oberschenkeln liegt mindestens das obere Schaftdrittel vor; bei zwei Individuen

Merkmale am Skelett	Romanen	Germanen (Alamannen)
Längenbreitenindex	(meso-) bis brachycran	dolichocran (selten mesocran)
Wandstärke der Schädelknochen	Männer: mittel (4–7 mm) oder dick (8–12 mm) Frauen: dünn (3–5 mm) oder sehr dick (8–16 mm)	Männer mittel (4–7 mm) Frauen immer dünn (3–5 mm)
Geschlechtsdimorphismus	ca. 90% eindeutig ca. 5–10% uneinheitlich: Schädel- und Beckenmerkmale immer eindeutig, aber konträr. Entscheidend ist die Geschlechtsbestimmung am Becken	immer eindeutig
Chignonbildung am Hinterhaupt	selten bis nie	recht häufig
Körperhöhe	Männer um 168 cm Frauen um 160–162 cm	Männer um 171 cm Frauen um 162–165 cm

Tabelle 7: Kriterien zur Unterscheidung von Romanen und Germanen in der deutschsprachigen Schweiz.

Merkmale	Romanen	Germanen
Längenbreitenindex	2, 4, 13A	1, 5, 9A+B, 13B
Wandstärken	4, 9B, 14, 17	1, 5, 15
Chignon		9B, 13A
Körperhöhe	5, 17	1, 13A, 14, 15

Tabelle 8: Zuweisung der Bestattungen von Biberist/Spitalhof anhand der Skelettmerkmale zu den beiden Grundbevölkerungen.

(9B und 13A) ist der Trochanter maior beidseitig, bei drei weiteren nur einseitig angelegt (Bestattungen 3, 9A, 14). Ebenfalls sehr häufig ist die Ausprägung der Fossa M. solei an der Tibia: Bei sechs Personen war sie angelegt (immer beidseitig), bei drei Bestattungen fehlte sie. Diese Fossa M. solei ist sonst an schweizerischen Skeletten nur sehr selten ausgebildet.

Wie bei den funktionellen Merkmalen fallen somit auch bei den anatomischen Varianten vor allem die beiden Erwachsenen (9B und 13A) aus den Doppelbestattungen sowie das Individuum 17 durch die Zahl ihrer Varianten aus dem üblichen Rahmen. Eine weitergehende Interpretation scheint mir aber nicht möglich zu sein.

Einheitlichkeit der Bevölkerung

(Tabellen 7 und 8)

Da nur wenige und zudem nicht gut gesicherte metrische Befunde vorliegen, beruhen die Aussagen zu diesem Kapitel fast ausschliesslich auf der Analyse der nichtmetrischen Erhebungen sowie auf visuellen, also stark beobachterabhängigen Grundlagen. Trotzdem scheinen mir einige Ergebnisse recht klar zu sein.

Romanen und Germanen (Abb. 2)

Die Trennung dieser beiden Hauptkomponenten der schweizerischen Bevölkerung wird von der Völkerwanderungszeit an nötig. Einzelne frühere Germaneneinfälle im 3.

Jahrhundert dürften zwar zur Zerstörung von Dörfern und Höfen geführt und auch auf beiden Seiten Menschenleben gefordert haben. Eine anthropologisch feststellbare Veränderung in der Bevölkerungszusammensetzung dürfte aber erst die allmähliche Landnahme durch die Alamannen – und gelegentlich auch durch andere germanische Stämme wie etwa die Franken – vom mittleren 6. Jahrhundert an bewirkt haben.

Anthropologisch ist die Unterscheidung beider Hauptkomponenten recht schwierig und nicht immer mit der gleichen Sicherheit vorzunehmen. Als Grundlage dienen Skelettmerkmale. Nur beim Vorliegen von Skelettserien ist eine Trennung mit relativ grosser Wahrscheinlichkeit möglich; Diagnosen an Einzelskeletten sind jeweils mit Vorsicht zu betrachten. Die wichtigsten Unterscheidungsmerkmale sind in Tabelle 7 aufgelistet. Bei der Beurteilung der Skelettmerkmale (Tabelle 8) fallen die Bestattungen 2, 4 und 17 in den romanischen, die Bestattungen 1, 9A, 13B und 15 in den germanischen Einflussbereich. Mischmerkmale zeigen die Bestattungen 5, 9B, 13A und 14.

Wir kommen zum Schluss, dass eine romanische Grundbevölkerung vorliegt, die aber schon deutliche Anzeichen einer Vermischung mit germanischen Einflüssen zeigt. Dafür spricht am eindeutigsten die starke Variationsbreite des Längenbreitenindex von «hyperdolichocran» (Grab 13B) zu «hyperbrachycran» (Grab 13A), aber auch die

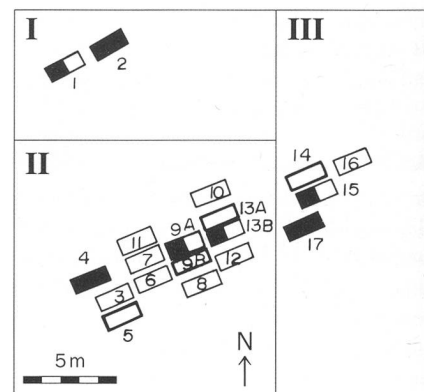


Abb. 2 Biberist/Spitalhof. Romanen und Germanen:

- = eher Romane
- = eher Germane
- = gemischt

mir nur bei «Germanen» bekannte s-förmig geschwungene Oberschuppe des Hinterhauptbeines (Gräber 5 und 9A); dieser s-förmige Querschnitt ist auch bei der Frauenbestattung 12 von Biberist/Hohberg erkennbar. Besonders deutlich wird die Merkmalsvermischung auch bei den beiden Doppelbestattungen, wo wir jeweils bei beiden Bestattungen deutliche Differenzen zwischen «Mutter» und «Kind» feststellen können, wobei diese «rassische» Verschiedenheit bei Grab 13 deutlicher zutage tritt als bei Grab 9.

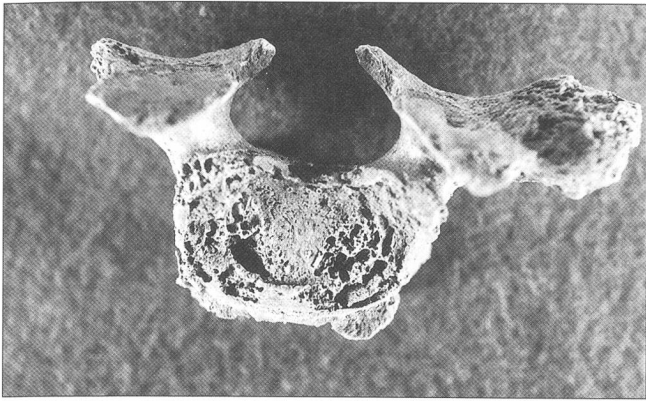


Abb. 3 Biberist/Spitalhof, Grab 9B. Halswirbel mit leichter Spondylose und Osteochondrose.

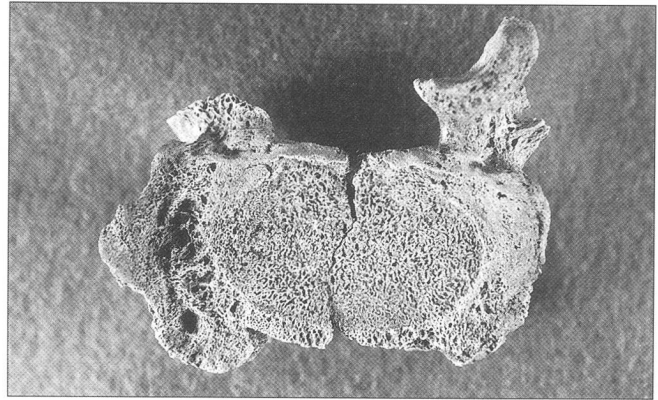


Abb. 4 Biberist/Spitalhof, Grab 9B. Vierter Lendenwirbel mit mittelstarker bis starker Spondylose.

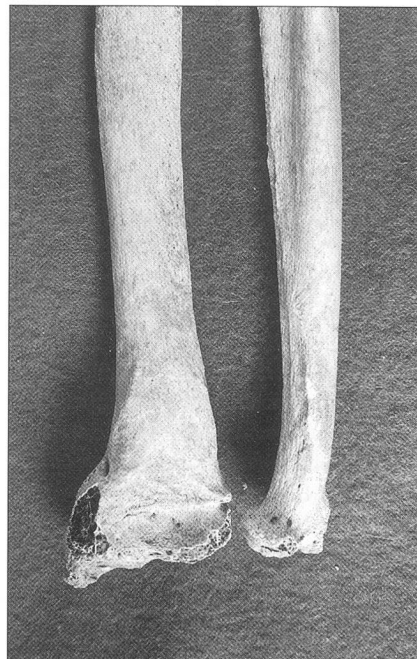
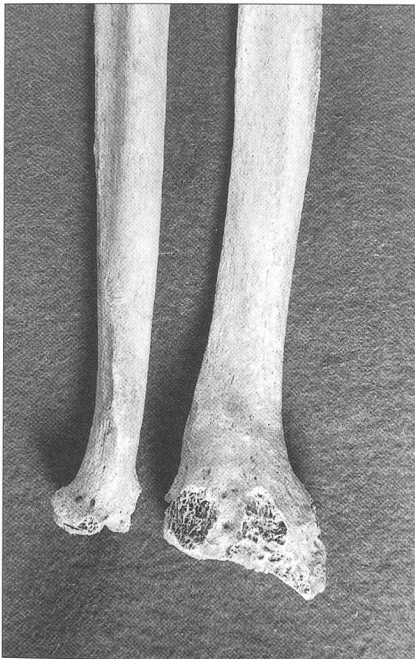
Abb. 5 Biberist/Spitalhof, Grab 9B. Rechter Unterarm mit gut verheilter Fraktur, Dorsalansicht (links), Volaransicht (rechts).

6. Paläopathologische Befunde

Trotz der geringen Skelettzahl weist die Bevölkerung von Biberist/Spitalhof zahlreiche pathologische Befunde auf, die äusserst interessante Rückschlüsse auf die Bevölkerung und ihre Lebensumstände erlauben. Sowohl bezüglich der Zahl als auch bezüglich ihrer Natur liegen diese krankhaften Befunde weit über der Norm der zeitgleichen Skelettserien.

Artefakte

Als Artefakte bezeichnet man Veränderungen am Skelett, die äusserlich nur schwierig von den eigentlichen pathologischen Befunden zu unterscheiden sind, die aber keine krankhafte Ursache haben, sondern durch äusserliche, nach dem Tode erfolgte Beeinflussungen entstanden sind. Als eines der typischsten Artefakte gilt der sogenannte «Schne-

ckenfrass» an der Knochenoberfläche, der bei unsorgfältiger Beurteilung gerne mit Gefässeindrücken verwechselt wird. Diese Veränderungen sind in unserem Material an den Gräbern 2 und 16 erkennbar. Als weitere Artefakte konnten bei den Bestattungen 5 und 7 am Unterkiefer beziehungsweise an verschiedenen Röhrenknochenschäften Biss- oder Nagespuren beobachtet werden. Diese Nagespuren werden heute eher dahin gedeutet, dass sie dem Schärfen der Schneidezähne und nicht zum Nahrungserwerb dienten. Dem Zahnabstand nach dürfte es sich um kleine Nagetiere (Mäuse) gehandelt haben.

Degenerative Prozesse

Arthrosen (Abb. 3 und 4)

Arthrosen sind degenerative Erscheinungen an den Gelenken und sind teils genetisch, grösstenteils aber durch starke Belastungen

der Gelenke bedingt. In Biberist stellen wir arthrotisch befallene Gelenke vor allem an den Halswirbeln fest: Grab 1, zweiter Halswirbel (übrige Wirbel auch mit Spondylose), und Gräber 5, 9B, 13A und 15 (an allen vorhandenen Wirbeln, vorwiegend wieder an den Halswirbeln). Weiterhin befallen sind die Unterkiefergelenke (Gräber 1, dext. und 9B beidseitig). Nicht belegt ist die Arthrose an den Langknochen; dies kann wohl darauf zurückgeführt werden, dass die entsprechenden Gelenke nicht erhalten sind. Dagegen zeigt ein Mittelhand- oder Mittelfussknochen aus Grab 14 deutliche Anzeichen dieser Krankheit. Bei Grab 9B sind auf der linken Körperseite auch das Hüftbein und das Kreuzbein verschmolzen; Ursache dürfte auch hier ein arthrotischer Prozess sein.

Osteochondrosis imperfecta

An übrigen pathologischen Befunden der Wirbelsäule liegt bei den Gräbern 9B (oberste zwei Halswirbel) und 13A (untere Halswirbelsäule) ein Osteochondrosis imperfecta, also ein nicht vollständiger Ersatz des Knorpels durch Knochenmasse vor.

Allgemeine Knochenverletzungen, Frakturen und Infrakte (Abb. 5)

Frakturen konnten gelegentlich festgestellt werden. Bei Grab 9B scheint das distale rechte Radiusgelenk alt gebrochen und relativ gut verheilt zu sein; eine Bruchlinie ist jedenfalls auf dem Röntgenbild nicht mehr erkennbar. Es scheint davon auch die entsprechende Elle betroffen zu sein; sie weist jedenfalls am distalen Ende eine sonst nicht übliche Abknickung auf. Erstaunlich ist allerdings, dass das entsprechende linke Radiusgelenk ebenfalls verändert ist; es wäre somit auch ein genetischer Defekt an dieser Stelle möglich.

Ein Handwurzelknochen aus Grab 13A weist Anzeichen eines verheilten Knochenrisses (Infrakt) auf; die ungenügende Erhaltung des Knochens lässt aber keine weiteren Befunde zu. Auch auf der Röntgenaufnahme wird das Unfallbild nicht deutlicher. Ursache dürfte wie beim Befund aus Grab 9B ein Unfall sein.

Eine Verletzung in der Pterionengegend (vordere Schläfenregion) lässt sich bei Grab 13A auf der linken Schädelhälfte nachweisen; der Knochen ist in der betroffenen Gegend deutlich verstärkt, was sich auch auf dem Röntgenbild nachweisen lässt. Als Ursache kommt auch hier am ehesten eine Verletzung in Frage.

Infektionskrankheiten

Die schlechte Erhaltung der Knochenoberflächen erschwert generell eine Diagnose von Infektionskrankheiten, die sich sowieso nur schwer nachweisen lassen. Trotzdem sind an zahlreichen Skeletten Anzeichen einer chronischen Periostitis (Knochenhautentzündung) erkennbar; betroffen sind immer nur die Langknochen des Beinskelettes (Gräber 3, 5, 9B, 10 und 12). Da sich diese chronische Periostitis von römischer Zeit an in zahlreichen Gräberfeldern nachweisen lässt, besteht der Verdacht, dass es sich hier um eine – noch relativ harmlose – Art von Syphilis handelt. Diese Interpretation wird allerdings nicht von allen Pathologen geteilt.

Stress und allgemeine Wachstumsstörungen

Cribr

Störungen bei der Knochenbildung lassen sich am Schädel verschiedener Individuen belegen. Als «Cribra orbitalia», siebartige Lochbildungen im Dach der Augenhöhle, sind sie bei den Bestattungen 5 und 9A, als «Cribra parietalia» bei Grab 6 nachgewiesen. Als Ursache wird allgemein eine falsche oder ungenügende Ernährung angesehen, wobei sich besonders der Eisenmangel als wichtigste Ursache anbietet.

Harris-Linien (Tabelle 9)

Infolge des schlechten Erhaltungszustandes der Skelette entschlossen wir uns, alle langen Röhrenknochen zu röntgen und auf Harris-Linien zu untersuchen. Diese Linien, im Röntgenbild als horizontale Verdichtungen erkennbar, sind Anzeichen für Entwicklungsstörungen und lassen meist auch den Zeitpunkt ihrer Entstehung schätzen.

Von den 15 Individuen, die auf Harris-Linien untersuchbar waren, wiesen 6 mindestens eine solche Linie auf, also 40% aller Bestattungen. Da bisher kaum systematische Untersuchungen über diese Harris-Linien vor-

Grab	Geschl.	Alter	Harris-Linien, Ort und Entstehungszeit
1	Frau	50–	Kein Material
2	Frau?	50–	Metatarsus, relat. zentral: 5.–10. Lebensjahr
3	Mann?	30	Tibia dist.: 3 Streifen; ca. 15.–18. Lebensjahr
4	indet.	erw.	Kein Material
5	Mann?	50–	Keine Befunde
6	indet.	6	Keine Befunde
7	Mann?	15	Keine Befunde
8	indet.	7	Keine Befunde
9A	indet.	4	Femur, dist./3 und Schaftende: 2. und 4.–5. Lebensjahr Tibia prox. und dist. Schaft: 3,5.–4,5. Lebensjahr
9B	indet.	52	Tibia prox.: 15.–18. Lebensjahr
10	indet.	2	Kein Material
11	indet.	7	Kein Material
12	indet.	7	Femora d+s, dist. Schaft: 6,5.–7. Lebensjahr, Tibia d+s, prox. und dist. Schaft: 5,5–6. und 6,5–7. Lebensjahr
13A	Frau	57	Keine Befunde
13B	indet.	4	Femur dist.: 4.–5. Lebensjahr / Tibia prox.: 3,5 und 4.–5. Lebensjahr
14	Mann?	45	Keine Befunde
15	Mann	58	Keine Befunde
16	indet.	40–	Keine Befunde
17	Frau	70–	Keine Befunde

Tabelle 9: Lokalisation und Entstehungszeit der Harris-Linien am Beinskelett.

liegen, kann ich die Häufigkeit nicht exakt beurteilen; sie scheint mir aber doch sehr hoch zu sein.

Wenn wir die Befunde richtig interpretieren, finden wir bei den Kindern fast immer etwa ein halbes Jahr vor dem Tod eine Anhäufung dieser Linien; wir dürfen somit von einer Erkrankung ausgehen, die in kurzer Zeit zum Tode geführt hat. Bei den Erwachsenen fällt auf, dass die Streifenbildung und somit auch die Stresssituation in der Regel zwischen dem 15. und dem 18. Lebensjahr eingetreten ist; eine Ausnahme davon bildet die Frau aus Grab 2, die im Alter zwischen 5 und 10 Jahren eine Stressperiode erlitten hat.

Stomatologische Ergebnisse zur Stressbeurteilung

Ausser den Harris-Linien geben auch Defekte in der Schmelzbildung Auskunft über Stresssituationen während der Wachstumsperiode; sie scheinen sogar noch besser zu beurteilen zu sein als die Linien. Wir haben beide Verfahren unabhängig voneinander angewendet, um festzustellen, ob ihre Ergebnisse gleichgerichtet sind oder nicht.

Schmelzdefekte in Form von Querstreifen, Rillen- und Schmelzhöckerbildungen wurden bei ebenfalls sechs Individuen ange- troffen, doch stimmen nur drei davon mit den Bestattungen mit Harris-Linien überein (Gräber 2, 3 und 13B), während drei weitere (Gräber 7, 8 und 11) nur Schmelzdefekte aufwiesen. Auffallend ist bei den Schmelz-

defekten, dass vorwiegend obere und untere Eckzähne davon betroffen sind, deren Kronen zwischen dem 3. und 4. (untere Eckzähne) beziehungsweise dem 4. und 5. Lebensjahr (obere Eckzähne) gebildet werden.

Wir haben uns natürlich nach den Ursachen gefragt und dabei auch an den Zeitpunkt der Entwöhnung gedacht; es wäre dies allerdings ein sehr später Zeitpunkt. Üblicherweise wird als Zeitpunkt der Entwöhnung bei Populationen, die nur wenige Kinder wollten, das 3. Lebensjahr angegeben. Wir könnten uns aber im Falle der Bewohner von Biberist/Spitalhof auch einen späteren Zeitpunkt vorstellen, da allen Anzeichen nach die Nahrungsversorgung dieser Leute äusserst ungenügend oder zumindest sehr einseitig war. Aufgefallen ist mir dabei, dass die Bestattungsgruppe III von der Stresssituation nicht betroffen war.

Wenn wir die Bestattungen mit Cribrabildungen, Harris-Linien und Schmelzdefekten zusammenzählen, kommen wir auf insgesamt 11 Bestattungen (2, 3, 5, 6, 7, 8, 9 A+B, 11, 12 und 13B) mit Stressanzeichen; das heisst, dass mehr als die Hälfte aller Personen in ihrer Jugend eine Zeit mit Nahrungs- oder gesundheitsbedingten Problemen zu kämpfen hatten. Dieser Anteil dürfte auch für das Frühmittelalter überdurchschnittlich hoch sein und die Bevölkerung von Biberist/Spitalhof einen Extremfall darstellen.

Grab	Geschl.	Alter	Karies	Parodontose	Abkauung	Zahnstein	Zystenbildungen
1	Frau	50–	–	–	3	–	–
2	Frau?	50–	1–2	1	2–3	–	–
3	Mann?	30	1–2	2–3	2	–	–
4	indet.	erw.	–	1	3	–	M inf
5	Mann?	50–	2–3	1–2	3	–	–
6	indet.	6	1*	–	1*	–	–
7	Mann?	15	–	–	–	1	–
8	indet.	7	–	–	3*	–	–
9A	indet.	4	–	–	–	–	–
9B	indet.	52	2–3	2–3	2–3	2–3	P1 sup d+s/M 1+2 inf sin
10	indet.	2	1*	–	–	–	–
11	indet.	7	2–3*	–	–	–	–
12	indet.	7	–	–	–	–	–
13A	Frau	57	1–2	2	3	2	M1 sup d/M2 inf d
13B	indet.	4	1*	–	–	–	–
14	Mann?	45	–	–	–	–	–
15	Mann	58	3	–	3	–	–
16	indet.	40–	3	–	3	–	–
17	Frau	70–	3	–	3	–	–

* Befunde des Milchgebisses.

Tabelle 10: Pathologische Befunde (ausser Stress) an Zähnen und Kiefern.

Knochenneubildungen

Ein gutartiges, kompaktes Osteom wurde auf dem rechten Scheitelbein der Bestattung 9B gefunden; es dürfte der betroffenen Person keinerlei Belästigungen oder Schmerzen bereitet haben.

Stomatologische Befunde

(ohne Stressbildungen; Tabelle 10)

Die Beurteilung der Zähne von Biberist/Spitalhof ist nicht sehr einfach, da die Korrosion auch diese Hartgebilde betroffen hat und weitgehend nur isolierte Einzelzähne vorliegen, deren Position im Kiefer nicht immer eindeutig bestimmt werden konnte. Trotzdem erlauben die erhaltenen Gebissreste die Aussage, dass der Gesundheitszustand der Zähne und Kiefer äusserst ungenügend war. Nähere Informationen gibt Tabelle 10.

Karies

Anhand einer gründlichen Nachuntersuchung der Gebisse darf festgehalten werden, dass restlos alle untersuchbaren Individuen Kariesschäden aufwiesen; dies gilt auch für das Milchgebiss. Die Morbidität lag somit bei 100%. Auffallend war, dass auch das Frontgebiss, das sonst meist kariesfrei ist, stark betroffen war und dass die Kauflächenkaries wesentlich stärker vertreten war als sonst üblich und der Kontaktpunktkaries nur geringfügig nachstand. Beide Befunde sind sonst bei Erwachsenen selten.

Parodontose

Die Parodontose war nur bei wenigen Individuen untersuchbar; die Ergebnisse liegen etwa im erwarteten Rahmen.

Abkauungsgrad

Der Abkauungsgrad der Zähne war überdurchschnittlich hoch; als Ursache kommt am ehesten eine harte, vorwiegend pflanzliche Nahrung (Brot, Brei, Mus) in Frage.

Zahnsteinbildung

Die Zahnsteinbeläge liessen sich nur schlecht nachweisen, da die Korrosion der Oberfläche auch ihnen geschadet hat. Da die wenigen besser erhaltenen Gebisse aber deutliche Beläge zeigen, dürfen wir wohl allgemein mit einer starken Zahnsteinbildung rechnen.

Zysten

Der Nachweis von Zysten ist in unserem Material nur insoweit aussagekräftig, als ihre Existenz bei den relativ gut erhaltenen Kieferabschnitten gesichert ist. Es ist allerdings fraglich, ob man die Befunde interpolieren darf, da in unserem Falle dies zu einer äusserst grossen Zystenanzahl führen würde.

Übrige Gebissbefunde

Am Skelettmaterial von Grab 7 wurde an einem unteren M2 eine Schmelzzunge gefunden; an je einem Molaren der Bestattungen 13A und 15 je eine Schmelzperle. Beide Befunde sind in der Schweiz eher selten.

Auffällig gebaut war der Kiefer von Grab 11. Im Oberkiefer fiel vor allem ein sehr hoher Gaumen auf; das Gebiss war grosszählig, was wohl auch die Ursache für den hohen Gaumen wie auch für den Zahnengstand im Frontgebiss darstellt. In Grab 17 war der einzige erhaltene dritte Molar (Weisheitszahn) sehr klein und zapfenförmig; es war aber der einzige mikrodonte Zahn in diesem Gebiss.

Eingriffe des Menschen

Trepanation (Abb. 6)

Eine künstliche Schädelöffnung wurde auf dem linken Scheitelbein der Kinderbestattung 9A festgestellt. Es handelt sich um eine etwa rechteckige Öffnung von 60×35 mm. Begonnen wurde die Trepanation mit zwei kreisrunden Löchern von je 6 mm Durchmesser im mediofazialen Areal. Allem Anschein nach wurde die Operation nicht oder nur sehr kurze Zeit überlebt.

Gewalteinwirkung (Abb. 7)

Das Kinn der Bestattung 15 wurde durch einen kräftigen Schlag von unten her stark gestaucht; durch die Wucht des Schlages wurden auch die Zähne und die Kiefergelenke stark in Mitleidenschaft gezogen. Der Betroffene war vermutlich längere Zeit nicht in der Lage, feste Nahrung einzunehmen. Wir denken bei dieser Verletzung vor allem an einen sogenannten «Kinnhaken», also an einen Schlag mit der Faust von unten her. Ein

Unfall scheint weniger wahrscheinlich, weil der Mensch bei einem Sturz den Kopf reflexartig einzieht und die Kinngenge dadurch geschützt ist.

7. Zusammenfassung

Während der Grabungen 1986 bis 1989 auf der Flur «Spitalhof» in der Gemeinde Biberist kamen Skelettreste von mindestens 20 Personen ans Tageslicht; zeitlich können sie ins Frühmittelalter eingegliedert werden. Ein Neugeborenes war vermutlich römisch.

Trotz des extrem schlechten Erhaltungszustandes konnten einige demographische Daten erhoben werden. 4 Frauen, 5 Männer und 3 weitere Erwachsene stehen 8 Kindern gegenüber. Die mittlere Lebenserwartung war sowohl bei den Neugeborenen als auch bei den 20-Jährigen überdurchschnittlich hoch; doch unterscheidet sich die Bevölkerung von allen andern mir bekannten zeitgleichen Funden deutlich:

- Die Kindersterblichkeit bestand vor allem zwischen dem 4. und 7. Lebensjahr (normal: zwischen Geburt und 3. Jahr).
- Die Männer erreichten beinahe 10 Lebensjahre weniger als die Frauen; sie starben zudem in regelmässigen Zeitabständen (normal: «schubweise» Todeshäufigkeiten ab dem 45. Lebensjahr).
- Die Frauen wurden wesentlich älter als die Männer und erreichten alle das 50. Lebensjahr; sie starben dann aber meist innerhalb eines kurzen Zeitabschnittes (normal: regelmässige Todesfälle ab dem 18. Lebensjahr, mit zwei Schwerpunkten um 20 und 40).
- Bezüglich der Körperhöhe waren sie eher kleingewachsen. Ursache dürfte eine ungenügende oder falsche Ernährung gewesen sein.

Im metrischen Bereich fiel beim Schädel vor allem die sehr grosse Variationsbreite von hyperdolichocranen bis zu hyperbrachycranen Schädeln auf; die Bevölkerung war somit sehr heterogen und bestand sowohl aus eher romanischen wie auch aus eher germanischen und aus gemischten Bevölkerungselementen. Beim postkranialen Skelett war vor allem die teilweise extrem starke Abplattung des Femurschaftes wie auch eine extreme Formenvielfalt bei den Tibienquerschnitten erkennbar; beide stellen eine Eigenheit der Biberister Leute dar.

Auch bei den nichtmetrischen Befunden war eine grosse Variabilität der Merkmale erkennbar; aber sowohl bei den funktionellen Merkmalen wie auch bei den anatomischen Varianten fielen die Bestattungen 9B, 13A und 17 deutlich aus dem Rahmen.

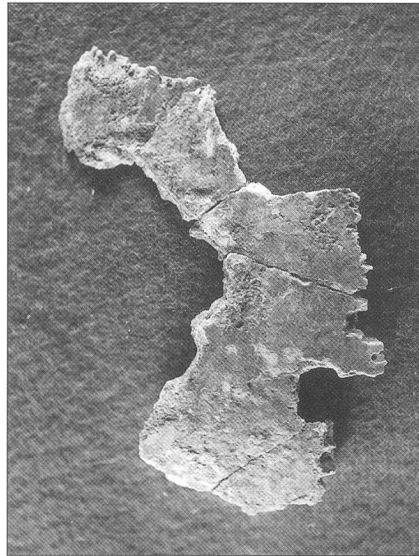


Abb. 6 Biberist/Spitalhof, Grab 9A. Linkes Scheitelbein mit Trepanation, Ansicht von aussen.

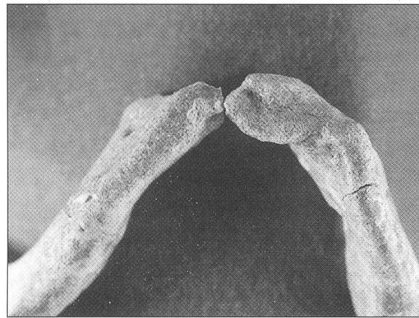


Abb. 7 Biberist/Spitalhof, Grab 15. Unterkiefer mit verheilter Kinnverletzung, Ansicht von unten.

Trotz des allgemein schlechten Erhaltungszustandes liessen sich an den Skeletten vom Spitalhof zahlreiche pathologische Veränderungen ablesen, die grösstenteils auf harte körperliche Arbeit bei gleichzeitig schlechter beziehungsweise ungenügender Ernährung hinwiesen. So waren besonders arthrotische Erkrankungen an der Halswirbelsäule feststellbar; während Knochenbrüche eher selten waren. Zahlreiche Skelette wiesen Anzeichen einer chronischen Knochenhautentzündung auf, deren Ursachen man – unter Vorbehalten – einer sich gemässigt auswirkenden Syphilis zusprechen möchte.

Ein starkes Augenmerk wurde auf die Stressbelastung gelegt; anhand der Cribra liessen sich Eisenmangelanämien nachweisen; anhand der Harris-Linien und der Schmelzdefekte konnten allgemeine Erkrankungen im Kindesalter festgestellt werden. Dabei wurde deutlich, dass die Kinder in der Regel rund ein halbes Jahr vor ihrem Tode erkrankten.

Allgemein sehr schlecht war auch der Gesundheitszustand der Zähne; besonders die Karies wirkte schon vom Kleinkindesalter an und verschonte auch die Schneide- und Eckzähne nicht. Die Parodontose und die Zahn-

steinbildung waren etwas seltener, hingegen ist die Zystenzahl überdurchschnittlich hoch. An Einflüssen des Menschen liessen sich bei einem Kind eine Schädeltrepanation nachweisen; die Operation wurde aber nur kurze Zeit überlebt. Eine erwachsene Person wies ein stark gestörtes Kinn auf; die Ursache dürfte am ehesten bei einer Schlagverletzung liegen.

Katalog der Gräber 1–18 (1986–1989)

Bemerkungen zu den Bestimmungen:

- Alter:** in Jahren angegeben
–50: unter 50 Jahre alt
50+: über 50 Jahre alt.
- Geschlecht:** + Werte bezeichnen männliches, – Werte weibliches Geschlecht. Je höher der Wert und je Grösser die Anzahl der Merkmale, desto sicherer ist die Bestimmung.
- Körpergrösse:** Berechnung anhand der Längen von Humerus/Radius/Femur/Tibia. Diese Reihenfolge wird immer eingehalten; fehlende Werte werden durch Striche gekennzeichnet: zum Beispiel 173/---/174/177 cm: hier fehlt der Wert, der aus dem Radius errechnet wird.

A 606) Grab 1

Kurzbeschreibung: Bestattung einer über 50-jährigen Frau von ca. 162 cm Körperhöhe.

Erhaltung:

- Schädel: Fragmente des Gehirnschädels (besonders Hinterhaupt und Basis) sowie von Maxilla und Mandibula.
- Maxilla (P2 sin.–P1 dext.): 5 Zähne sind intravital ausgefallen. Von C dext. ist nur noch die Wurzel vorhanden.
- Mandibula (I1 sin.–M2 dext.): 7 Zähne sind intravital. 1 Zahn ist postmortal ausgefallen.
- Isoliert vorliegende Zähne: 1 I, 1 Wurzel indet.
- Ansonsten: starker Abkautungsgrad.
- Postkraniales Skelett: Es sind Fragmente von einigen Wirbeln, Rippen sowie aller Langknochen vorhanden.

Bestimmungen:

- Alter: Abrasion: 50+ Jahre;
- Geschlecht: Schädel: –2,0, n = 2: eher weiblich?
- Körperhöhe: berechnet: weiblich 165 cm, männlich 170 cm; Grabzeichnung: 162 cm.

Besonderheiten:

- z.T. stark verbrannt bzw. angekohlt (beim Brand der Baubaracke);
- Skelett stark fragmentiert, besonders die Langknochen;
- Crista occipitalis: hoch und schmal ausgebildet (gratartig).

Pathologica:

- Arthrose (besonders das rechte Unterkiefergelenk und einige Halswirbel: z.B. Dens axis eburniert);
- Schmorl'sche Knötchen, z.T. Spondylosis deformans.

A 607) Grab 2

Kurzbeschreibung: Bestattung einer älteren (über 50-jährigen), eher weiblichen Person von ca. 157 cm Körperhöhe.

Erhaltung:

- Schädel: fragmentiertes Cranium.
- Maxillafragmente: Die beiden Prämolaren sin. sind intravital ausgefallen. Von der rechten Maxillalhälfte ist ein festsitzender Zahn vorhanden, die beiden Prämolaren sind intravital, der erste Molar ist postmortal ausgefallen.
- Mandibula (P1 sin.–C dext.): Alle Zähne sind vorhanden.
- Isoliert vorliegende Zähne: 2 P, 1 C.
- Ansonsten: geringe bis mittlere Karies (aber starke Kontaktpunktkaries im unteren Frontgebiss), geringe Parodontose, mittlerer bis starker Abkautungsgrad.
- Postkraniales Skelett: Es sind Fragmente der Claviculae und einer Scapula vorhanden. Die oberen Extremitäten werden durch Humerus; die unteren durch Femora, Tibiae, Fibulae sowie Tarsalia, Metatarsalia und Phalangen belegt.

Bestimmungen:

- Alter: erwachsen, älter (Schädelnähte noch offen, aber starker Abkautungsgrad der Zähne und Pacchionische Grübchen im Schädelinnern);
- Geschlecht: eher weiblich (äusserst graziles Skelett);

– Körperhöhe: berechnet: 158/---/157/151 cm; Grabzeichnung: ca. 150 cm.

Besonderheiten:

- z.T. korrodiert, z.T. «Schneckenfrass»?
- Schädel: postmortal leicht verzogen, äusserst dünnwandig; vermutlich brachycran;
- postkraniales Skelett: relativ grazil.

Pathologica:

- oberer Eckzahn mit Querstreifen;
- Mt 1: Caput z.T. eburniert; z.T. leichte Knochenneubildung (Gelenk für Sesambein?).

A 608) Grab 3

Kurzbeschreibung: Bestattung eines etwa 25–35-jährigen, 164 cm grossen, eher männlichen Individuums.

Erhaltung:

- Schädel: Es liegen einige Fragmente des Gehirnschädels vor, vorwiegend vom Hinterhaupt.
- Mandibula (C-M2 sin.): 2 Zähne sind vorhanden. 1 Zahn ist intravital, 2 Zähne sind postmortal ausgefallen.
- Isoliert vorliegende Zähne: 2 I, 1 C, 3 P, 2 Wurzeln indet.
- Ansonsten: geringe bis mittlere Karies, mittlere bis starke Parodontose, mittlerer Abkautungsgrad.
- Postkraniales Skelett: Es sind Fragmente von Wirbeln sowie des Os coxae vorhanden. Die oberen Extremitäten werden durch Humeri, Radius, Ulna sowie Carpalia, Metacarpalia und Phalangen; die unteren durch Femora, Tibiae, Fibulae sowie Tarsalia und Metatarsalia belegt.

Bestimmungen:

- Alter: Abrasion M1: 25–35 Jahre;
- Geschlecht: eher männlich (Bau des Hüftbeines, massige Knochen);
- Körperhöhe: berechnet: 164 cm (männlich); Grabzeichnung: ca. 155 cm.

Besonderheiten:

- z.T. schlechter Erhaltungszustand;
- z.T. stark fragmentiert.

Pathologica:

- Zähne teilweise mit Rillenbildungen und anderen Schmelzdefekten (bes. unterer Eckzahn);
- leichte Periostitis an den Beinknochen.

A 609) Grab 4

Kurzbeschreibung: Bestattung eines erwachsenen, geschlechtlich nicht bestimmbar Individuums von ca. 156 cm Körperhöhe.

Erhaltung:

- Schädel: Es sind Fragmente des Gehirnschädels vorhanden.
- Maxillafragment (I1–P1 dext.): Alle Zähne sind postmortal ausgefallen.
- Mandibulafragment (C–M1 dext.): 3 Zähne sind vorhanden, 1 Zahn ist intravital ausgefallen.
- Isoliert vorliegende Zähne: 1 I, 1 C, 3 P, 1 M, 2 Wurzeln indet.
- Ansonsten: geringe Parodontose, starker Abkautungsgrad.
- Zysten: Mandibula: im Molarenbereich?
- Postkraniales Skelett: Es sind eine Vielzahl an Fragmenten und kleinsten Knochensplittern belegt, v.a. die Langknochen. Lokalisierbar ist aber nur ein dünn- bis mittelstarkes Femurschaftfragment.

Bestimmungen:

- Alter: erwachsen, nicht näher bestimmbar;
- Geschlecht: indet. (die grosse Wandstärke des Schädels deutet auf eine Frau hin);
- Körperhöhe: berechnet (Femur): 156 cm; Grabzeichnung: 145 cm.

Besonderheiten:

- sehr schlechter Erhaltungszustand;
- z.T. stark fragmentiert;
- Schädel sehr dickwandig (im Bereich der Coronahaut 12 mm).

A 610) Grab 5

Kurzbeschreibung: Bestattung einer über 50-jährigen, eher männlichen Person von 162 cm Körperhöhe.

Erhaltung:

- Schädel: rechte Hälfte des Gehirnschädels; Basis unvollständig.
- Maxilla (I2–M1 dext.): 2 festsitzende Zähne. 1 Zahn ist intravital ausgefallen, von I2 ist nur noch die Wurzel vorhanden. Über C kann keine Aussage gemacht werden.

Mandibula (M3 sin.–M3 dext.): 8 festsitzende Zähne. 5 Zähne sind intravital, 3 postmortal ausgefallen. Isoliert vorliegende Zähne: 1 I, 1 M sup., 1 Wurzel indet.

Ansonsten: mittlere bis starke Karies, geringe bis mittlere Parodontose, starker Abkautungsgrad.

- Postkraniales Skelett: Es sind Fragmente von Halswirbeln, Rippen sowie von Scapula und des Os coxae vorhanden. Die oberen Extremitäten werden durch Humeri und Ulna; die unteren durch Femora, Tibiae, Fibulae sowie Patella, Tarsalia, Metatarsalia und eine Phalange belegt.

Bestimmungen:

- Alter: Gebiss: Abrasion: 50+ Jahre;
- Geschlecht: Schädel: + 0,3; n = 10. Eher männlich (starke Muskelansätze, Knochen sonst aber dünnwandig);
- Körperhöhe: berechnet: 162 cm (162/162/ 165/162); Grabzeichnung: 153 cm.

Besonderheiten:

- Schädel und Skelett stark fragmentiert;
- Schädel eher dünnwandig, aber Überaugenbogen vermutlich durchgehend;
- betontes Kinn;
- rechter aufsteigender Unterkieferast mit Nagespuren;
- z.T. verknöcherte Sehnenansätze.

Pathologica:

- leichte Arthrose (besonders Wirbel);
- Cribra orbitalia sin.
- Femora und Tibien mit Längsrillen; vermutlich chronische Periostitis.

A 611) Grab 6

Kurzbeschreibung: Bestattung eines etwa 6–7-jährigen Kindes; Körperhöhe um 95 cm.

Erhaltung:

- Schädel: Es sind Fragmente des Gehirnschädels sowie der Basis vorhanden.
- Mandibula (I2 sin.–M1 dext.): Die beiden Milchmolaren sowie 3 Zähne des Dauergebisses sind vorhanden. 2 Zähne befinden sich im Durchbruch.
- Isoliert vorliegende Zähne: 1 I, 1 C, 2 M.
- Ansonsten (Milchgebiss): geringer Abkautungsgrad. Leichte Kontaktpunktkaries.

- Postkraniales Skelett: Es sind Fragmente einiger Wirbel, Rippen, der Claviculae, Scapulae und des Os coxae vorhanden. Die oberen Extremitäten werden durch Humeri, Radii, Ulnae sowie Metacarpalia und Phalangen; die unteren durch Femora, Tibiae und Fibulae belegt.

Bestimmungen:

- Alter: Gebiss: ca. 5–6 Jahre; Langknochen: 7–8 Jahre;
- Geschlecht: indet;
- Körperhöhe: Grabzeichnung: 95 cm.

Besonderheiten:

- einzelne Schädelfragmente: cribröse Struktur;
- Gebiss: alte Durchbruchfolge;
- beide Schlüsselbeine mit eigenartigem Bau des lateralen Endes.

A 612) Grab 7

Kurzbeschreibung: Bestattung eines etwa 15-jährigen, eher männlichen Individuums mit einer Körperhöhe von ca. 120 cm.

Erhaltung:

- Schädel: Es sind Fragmente des Gehirnschädels sowie von der Maxilla (C, M1–M3 dext.) und Mandibula (M3–C sin. + P2–M2 dext.) vorhanden.
- Isoliert vorliegende Zähne: 5 I, 3 C, 3 P.
- Ansonsten: geringe Zahnsteinbildung.
- Postkraniales Skelett: Es liegen Fragmente von Wirbeln, Rippen, Scapulae und des Os coxae vor. Die oberen Extremitäten werden durch Humeri, Radii, Ulnae sowie Phalangen; die unteren durch Femora, Tibiae, Fibulae sowie ein Tarsale und eine Phalange belegt.

Bestimmungen:

- Alter: Gebiss, Femur- und Tibialänge: ca. 15 Jahre;
- Geschlecht: eher männlich: Inc. ischiadica maior extrem eng; kein Sulcus praeauricularis;
- Körperhöhe: Grabzeichnung: ca. 120 cm.

Besonderheiten:

- z.T. stark fragmentiert;
- M2 inf. sin.: Schmelzzunge; Kauflächen der Zähne teilweise verändert, Kronen braunfärbt;
- Langknochen mit Nagespuren.

Pathologica:

– Zähne teilweise mit Rillenbildungen, Schmelzdefekten und andern Mineralisierungsfehlern.

A 613) Grab 8

Kurzbeschreibung: Bestattung eines etwa 7–8-jährigen Kindes; Körperhöhe 80–85 cm.

Erhaltung:

– Schädel: Es liegen Bruchstücke des Gehirnschädels vor.
Mandibulafragment (P1–M2 sin.): Es sind die beiden Prämolaren sowie M1 und die Krone von M2 vorhanden.
Isoliert vorliegende Zähne: 1 i, 1 p, 1 I, 2 P, 3 M.
Ansonsten (Milchgebiss): starker Abkautungsgrad.
– Postkraniales Skelett: Es sind Fragmente von Wirbeln, Rippen, Scapula und des Os coxae vorhanden. Die oberen Extremitäten werden durch Humeri, Radius, Ulnae sowie Phalangen; die unteren durch Femur, Tibiae und Fibulae belegt.

Bestimmungen:

– Alter: Gebiss und Langknochen: ca. 7–8 Jahre;
– Geschlecht: indet;
– Körperhöhe: Grabzeichnung: 80–85 cm.

Besonderheiten:

– stark fragmentiert;
– Zähne: z. T. Rillenbildung.

A 614) Grab 9A

Kurzbeschreibung: Bestattung eines etwa 4–5-jährigen Kindes.

Erhaltung:

– Schädel: Es liegen nur Bruchstücke des Gehirnschädels vor.
– Postkraniales Skelett: Es sind das Os coxae sowie Fragmente der oberen und unteren Extremitäten vorhanden.

Bestimmungen:

– Alter: Langknochen: Tibia ca. 4–5 Jahre;
– Geschlecht: indet. (Schädelbau eher weiblich, Becken eher männlich);
– Körperhöhe: –

Besonderheiten:

– Schädel: (hyper-)dolichocran, LBI ca. 68;
– Sutura metopica;
– proximale Femurschäfte extrem abgeflacht.

Pathologica:

– leichte Cribra orbitalia;
– Schädel: z.T. cribröse Struktur (vgl. Os parietale, Os frontale);
– auf dem linken Scheitelbein ist eine Trepanation erkennbar; Grösse ca. 60×35 mm. Die Öffnung wurde offensichtlich mit Hilfe von 2 kreisrunden Löchern gemacht (Durchmesser je 6 mm), die den frontomedialen Ausgangspunkt der Trepanation bilden. Die meisten Ränder sind von einer Schicht von Kalzitkristallen bedeckt, so dass eventuelle Verheilungsspuren nicht erkennbar sind. Das Kind dürfte die Schädelöffnung nur sehr kurze Zeit überlebt haben.

A 615) Grab 9B

Kurzbeschreibung: Bestattung eines etwa 52-jährigen, nicht näher bestimmbar Individuums von etwa 157 cm Körperhöhe.

Erhaltung:

– Schädel: Cranium.
Maxilla (M1 sin.–M3 dext.): 8 festsitzende Zähne. 2 Zähne sind intravital, 1 Zahn ist postmortal ausgefallen. Von P1 sin. ist nur noch die Wurzel vorhanden. Über P2 kann keine Aussage gemacht werden. Mandibula (M3 sin.–M3 dext.): 8 festsitzende Zähne. 6 Zähne sind intravital, 1 Zahn ist postmortal ausgefallen. Von M1 sin. ist nur noch die Wurzel vorhanden.
Isoliert vorliegende Zähne: M1 sup.
Ansonsten: mittlere bis starke Karies, mittlere bis starke Parodontose, mittlere bis starke Zahnsteinbildung, mittlerer bis starker Abkautungsgrad.
– Zysten: P1 sup. dext.; P1 sup. sin.(?); M1, M2 inf. sin.
– Postkraniales Skelett: Es sind zahlreiche Wirbel, Rippen, die Claviculae, Sternum, Scapulae und das Os coxae vorhanden. Die oberen Extremitäten werden durch Humeri, Radii, Ulnae sowie Carpalia, Metacarpalia und Phalangen; die unteren durch Femora, Tibiae, Fibulae, eine Patella sowie Tarsalia, Metatarsalia belegt.

Bestimmungen:

– Alter: 1/3–4/3/3; ca. 52 Jahre;
– Geschlecht: Schädel: –0.3, n = 12;
Becken: –0.3, n = 6: indet.
– Körperhöhe: berechnet: ca. 157 cm; Grabzeichnung: ca. 145 cm.

Besonderheiten:

– schwaches Chignon!
– Schaltknochen; im Übergangsbereich Os parietale/Os occipitale: im Bereich der Schaltknochen z.T. leichte Vertiefungen;
– Os parietale dext. mit Osteom: kleine rundliche Verdickung (Durchmesser ca. 7 mm);
– M2 sup. dext.: extrem starker Abkautungsgrad (Wurzel bis zur Hälfte abgeschliffen);
– Zungenbeinkörper erhalten;
– postkraniales Skelett: grazil (Geschlecht: Tendenz: eher weiblich);
– C2: Processus spinosum partitum;
– Ulnae: starke Ausbildung der Crista;
– z.T. verknöcherte Sehnenansätze;
– Femurschäfte sehr stark abgeplattet.

Pathologica:

– Arthrose, besonders im UK und im Wirbelsäulenbereich;
– Atlas/Epistropheus: vermutlich Anzeichen einer Osteochondrosis imperfecta;
– Radius dext.: verheilte Fraktur im distalen Bereich; Hand in Mitleidenschaft gezogen (Arthrose);
– Radius sin.: distales Gelenk: intravital verändert?
– Wirbel: Schmorl'sche Knötchen, Spondylosis deformans, Dens axis: Arthrose mit Knochenneubildung;
– linkes Hüftbein: Iliosacralgelenk verwachsen;
– Beinskelet mit Längsrillen: leichte chronische Periostitis.

A 616) Grab 10

Kurzbeschreibung: Bestattung eines etwa 2–3-jährigen Kindes; Körperhöhe um 70 cm.

Erhaltung:

– Schädel: Es sind Fragmente des Gehirnschädels sowie der Mandibula vorhanden.
Isoliert vorliegende Zähne: 2 i, 1 c, 5 p sowie Kronen von 2 M1, 1 I inf. Milchmolaren mit beginnender Kontaktpunktaries.
– Postkraniales Skelett: Es sind nur wenige Fragmente von Wirbeln, Rippen, einem Schulterblatt sowie der oberen und unteren Extremitäten vorhanden.

Bestimmungen:

– Alter: Gebiss und Langknochen: ca. 2–3 Jahre;
– Geschlecht: indet.
– Körperhöhe: Grabzeichnung: ca. 70 cm.

Besonderheiten:

– nur wenige Bestattungsreste vorhanden; z.T. stark fragmentiert;
– distaler Femurschaft mit eigenartigen Längsrillen.

A 617) Grab 11

Kurzbeschreibung: Bestattung eines etwa 7-jährigen Kindes von 97 cm Körperhöhe.

Erhaltung:

– Schädel: Fragmente des Gehirnschädels, der Basis sowie von Maxilla und Mandibula; nicht zusammensetzbar.
Maxilla (P1–I2 sin.): I2 befindet sich im Durchbruch. Starke Kontaktpunktaries an Milch- und Dauerzähnen im Ober- und Unterkiefer.
Mandibula (M2 sin.–I1 dext. + P1–M2 dext.): I2 sin. sowie M2 dext. befinden sich im Durchbruch.
Isoliert vorliegende Zähne: 3 m, 4 I, 1 C, 3 P, 4 M.
– Postkraniales Skelett: Es liegen Fragmente von Wirbeln, Rippen, Schlüsselbeinen, Scapulae und des Os coxae vor. Die Extremitäten werden durch eine Vielzahl an Fragmenten und kleinsten Knochensplittern belegt.

Bestimmungen:

– Alter: Gebiss: 6–7 Jahre; Röhrenknochen: 7–8 Jahre;
– Geschlecht: indet.
– Körperhöhe: Grabzeichnung: 95–100 cm.

Besonderheiten:

– stark fragmentiert;
– Gebiss: sehr tiefer Gaumen, alte Durchbruchfolge, Zahnengstand im Oberkieferfrontgebiss, Individuum grosszählig.

Pathologica:

– Zähne: z.T. leichte Schmelzdefekte (vgl. Krone des Caninus), z.T. Rillenbildung;

– Wirbelbogen mit abnormem Bau (aber Fragmente zu klein für genauere Deutung).

A 618) Grab 12

Kurzbeschreibung: Bestattung eines etwa 7-jährigen Kindes.

Erhaltung:

– Schädel: nur Hirnschädelfragmente vorhanden.
– Postkraniales Skelett: Es sind lediglich Fragmente von Femora, Tibia, Fibulae sowie von Metatarsalia vorhanden.

Bestimmungen:

– Alter: Langknochen: Femur 7–8, Tibia 6–7 Jahre;
– Geschlecht: indet.
– Körperhöhe: nicht bestimmbar.

Besonderheiten:

– z.T. fragmentiert.

Pathologica:

– Langknochen teilweise mit Längsstreifen; vermutlich leichte Periostitis.

A 619) Grab 13A

Kurzbeschreibung: Bestattung einer etwa 57-jährigen Frau von ca. 162 cm Körperhöhe.

Erhaltung:

– Schädel: Cranium.
Maxilla (M1 sin.–M3 dext.): 8 festsitzende Zähne. 2 Zähne sind intravital, 2 postmortal ausgefallen. Von M1 dext. ist nur noch ein Wurzelrest vorhanden. Mandibula (M3 sin.–M3 dext.): 3 festsitzende Zähne. 6 Zähne sind intravital, 3 postmortal ausgefallen. Isoliert vorliegende Zähne: 5 I.
Ansonsten: geringe bis mittlere Karies, mittlere Parodontose, mittlere Zahnsteinbildung, starker Abkautungsgrad.
Zysten: M1 sup. dext., M2 inf. dext.
– Postkraniales Skelett: relativ vollständig vorhanden (Störungen v.a. im Bereich der Hände und Füße).

Bestimmungen:

– Alter: 4/(3)/3/4; ca. 57 Jahre;
– Geschlecht: Schädel: –0.9, n = 12
Becken: –1.2, n = 6: d.h. weiblich;
– Körperhöhe: berechnet: ca. 162 cm (162/161/---/---);
Grabzeichnung: 152 cm.

Besonderheiten:

– Schädel: postmortal (u. intravital?) leicht verzogen;
– Schädel im Bereich der Pterionsvarietät: Eindellung, im Schädelinnern Verstärkung der Knochen;
– Schaltknochen, besonders in der Lambdanaht;
– leichtes Chignon;
– M3 inf. dext.: Schmelzperle (lingual);
– postkraniales Skelett: grazil;
– z.T. starke Muskelansatzmarken;
– z.T. verknöcherte Sehnenansätze.
Pathologica:
– Arthrose (z.B. Brustwirbel, Tuberculum articulare, UK-Gelenk);
– untere Halswirbel mit Anzeichen einer Osteochondrose;
– Handwurzel: 1 Handwurzelknochen mit verheiltem Riss (Infrakt), allgemein verstärkte Blutversorgung (Vaskularisation); das Handwurzelgelenk selbst zeigt aber keine weiteren pathologischen Anzeichen.

A 620) Grab 13B

Kurzbeschreibung: Bestattung eines etwa 4–5-jährigen Kindes; Körperhöhe um 85 cm.

Erhaltung:

– Schädel: Hirnschädel mit unvollständiger Basis, Mandibula: 3 Milchmolaren, 1 Caninus sowie Kronen der beiden M1.
Isoliert vorliegende Zähne: 1 i, 1 c, Krone I inf.
Ansonsten (Milchgebiss): geringe Karies.
– Postkraniales Skelett: Es sind Fragmente von Wirbeln, Rippen, Claviculae, Scapulae und des Os coxae vorhanden. Die oberen Extremitäten werden durch Humeri, Radii, Ulnae; die unteren durch Femora, Tibiae und Fibulae belegt.

Bestimmungen:

– Alter: Gebiss: 3–4 Jahre; Langknochen (4/5–6/5/3 Jahre): ca. 4–5 Jahre;
– Geschlecht: indet.
– Körperhöhe: Grabzeichnung: um 85 cm.

Besonderheiten:

– Schädel meso- bis brachycran;
– c inf. dext: Schmelzdefekt;
– UK-Körper: v.a. im Frontbereich z.T. siebartige Struktur.

A 621) Grab 14

Kurzbeschreibung: Bestattung eines älteren, erwachsenen, eher männlichen Individuums von etwa 171 cm Körperhöhe.

Erhaltung:

- Schädel: Es sind lediglich Fragmente des Os parietale und des Os occipitale vorhanden.
- Postkraniales Skelett: Es liegen Fragmente von Rippen, Scapula und des Os coxae vor. Die oberen Extremitäten werden durch ein Carapale und eine Phalange, die unteren durch Femora, Tibiae, Fibulae sowie eine Patella belegt.

Bestimmungen:

- Alter: erwachsen, älter, nicht näher bestimmbar (Sagittal- und Lambdanahat teilweise im Verwachsen, über 45 Jahre alt);
- Geschlecht: eher männlich (Knochenbau teilweise sehr massiv, Muskelmarken stark);
- Körperhöhe: berechnet (Femur): ca. 170–172 cm; Grabzeichnung: ca. 170 cm.

Besonderheiten:

- z.T. stark fragmentiert;
- z.T. korrodiert;
- verknöcherte Sehnenansätze;
- starke Muskellansatzmarken.

Pathologica:

- Caputfragment eines MC/MT: leicht eburniert (Arthrose).

A 622) Grab 15

Kurzbeschreibung: Bestattung eines etwa 58-jährigen Mannes von 171 cm Körperhöhe.

Erhaltung:

- Schädel: Gehirnschädel mit unvollständiger Basis, postmortal leicht verzogen, sowie der Mandibula. Mandibula (M3–C sin. + P2–M3 dext.): 7 Zähne sind intravital, 3 postmortal ausgefallen. Isoliert vorliegende Zähne: 5 I, 2 C, 8 P, 1 Wurzel indet. Starke Veränderungen im Kieferbereich nach Verletzung im Unterkiefer.
- Ansonsten: starke Karies, starker Abkaugegrad.
- Postkraniales Skelett: Es sind Fragmente von Wirbeln, Rippen, der Claviculae und Scapula vorhanden. Die oberen Extremitäten werden durch Humeri, Radius, Ulnae sowie ein Metacarpale; die unteren durch Femora, Tibia und Fibulae belegt.

Bestimmungen:

- Alter: Schädelnähte und Gebiss: 58 + Jahre.
- Geschlecht: Schädel: + 1,3, n = 7: d.h. männlich.
- Körperhöhe: berechnet (Femur): 170–172 cm; Grabzeichnung: 161 cm.

Besonderheiten:

- z.T. stark fragmentiert und korrodiert;
- Schädel brachycran (LBI 83.1);
- Schaltknochen;
- Linea nuchae stark betont;
- aberranter Nahtverschluss;
- 1 M sup.: Schmelzperle.
- Ulna/Radius: starke Ausbildung der Crista.

Pathologica:

- Mandibula: ehem. Fraktur im Kinnbereich (vermutlich Schlag von unten auf das Kinn: «Kinnhaken»);
- Arthrose, besonders der Halswirbel (z. B. Dens axis: eburniert).

A 623) Grab 16

Kurzbeschreibung: Bestattung eines über 40-jährigen, nicht näher bestimmbar Individuums.

Erhaltung:

- Schädel: isoliert vorliegende Zähne: 4 I, 1 C, 3 P, 1 M, 1 Wurzel indet.
- Ansonsten: starke Karies, starker Abkaugegrad.
- Postkraniales Skelett: Es sind Fragmente von Rippen sowie der unteren Extremitäten vorhanden.

Bestimmungen:

- Alter: anhand der Zahnabrasion über 40 Jahre;
- Geschlecht: indet. (Femurfragmente dickwandig-kraftig, Tibiawerte eher mittel);
- Körperhöhe: Grabzeichnung: höchstens 150 cm, aber keine verlässlichen Befunde.

Besonderheiten:

- sehr schlechter Erhaltungszustand;
- Knochen stark fragmentiert, korrodiert (teilweise mit «Schneckenfrass»).

A 624) Grab 17

Kurzbeschreibung: Bestattung einer über 70-jährigen Frau; Körpergröße ca. 155 cm.

Erhaltung:

- Schädel: fragmentiertes Cranium; Bruchstücke von Maxilla und Mandibula (I2 sin.–P1 dext.): 5 Zähne sind intravital ausgefallen.
- Isoliert vorliegende Zähne: 1 I, 1 P, 3 M, 1 Wurzel indet.
- Ansonsten: starke Karies, starker Abkaugegrad.
- Postkraniales Skelett: Es liegen Fragmente von Wirbeln, der Claviculae, Scapula und des Os coxae vor. Die oberen Extremitäten werden durch Humeri, Radius, Ulna sowie Carpalia, Metacarpalia und Phalangen; die unteren durch Femora, Tibiae, Fibulae, Patellae, Tarsalia, Metatarsalia und Phalangen belegt.

Bestimmungen:

- Alter: Schädelnähte weitgehend verstrichen: ca. 70 Jahre;
- Geschlecht: Schädel: –1,3, n = 5: d.h. weiblich;
- Körperhöhe: berechnet (Radius): ca. 155 cm; Grabzeichnung: ca. 143 cm.

Besonderheiten:

- z.T. fragmentiert, korrodiert;
- Schädel postmortal verzogen, nur teilweise zusammensetzbar;
- Schädelnähte verstrichen (auch Sut. mastoidsquamosa, Sut. squamosa);
- Schädel dickwandig (7/9/2 mm), aber sehr leicht; möglicherweise pathologisch verändert;
- I inf: Abrasion bis auf ca. Wurzelmitte übergreifend; M3 sup.? mikrodont;
- postkraniales Skelett: relativ grazil;
- Langknochen: dünnwandig;
- Radius/Ulna: starke Ausbildung der Crista;
- z.T. verknöcherte Sehnenansätze.

A 625) Grab 18

Kurzbeschreibung: Bestattung eines Säuglings (vermutlich Neugeborenes).

Erhaltung:

- Schädel: Fragmente des Schädels sowie der Maxilla und Mandibula.
- Des weiteren liegen Kronen von 5 i und 3 m vor.
- Postkraniales Skelett: Es sind einige Wirbel, Rippen, die Scapulae und Teile des Os coxae vorhanden. Die Extremitäten sind relativ vollständig (Fehlen der Hände und Füße; mit Ausnahme einiger Metacarpalia/Metatarsalia und Phalangen).

Bestimmungen:

- Alter: Gebiss: Geburt +/- 2 Monate;
- Geschlecht: indet.
- Körperhöhe: –

Besonderheiten:

- z.T. fragmentiert.

Literatur

- Bach, H. (1965) Zur Berechnung der Körperhöhe weiblicher Skelette. *Anthropologischer Anzeiger* 69, 12–21.
- Breitinger, E. (1937) Zur Berechnung der Körperhöhe aus den langen Gliedmassenknochen. *Anthropologischer Anzeiger* 14, 249–274.
- His, W., und Rüttmeyer, L. (1864) *Crania helvetica*. Basel und Genf.
- Hug, E. (1938) Die Schädel der frühmittelalterlichen Gräber aus dem solothurnischen Aaregebiet in ihrer Stellung zur Reihengräberbevölkerung Mitteleuropas. *Zeitschrift für Morphologie und Anthropologie* 38, 360–528.
- Langenscheidt, F., (1985) Methodenkritische Untersuchungen zur Paläodemographie am Beispiel zweier fränkischer Gräberfelder. *Materialien zur Bevölkerungswissenschaft* Bd 2. Wiesbaden.
- Martin, R., und Saller, H. (1957) *Lehrbuch der Anthropologie*. München.
- Martin, R., und Knussmann, R. (1988) *Anthropologie. Handbuch der vergleichenden Biologie des Menschen*. Stuttgart, New York.
- Masset, C. (1982) *Estimation de l'âge au décès par les sutures crâniennes*. Paris.
- Schoch, E. (1904) Die Schädelammlung des Solothurner Museums. *Mitteilungen der Naturforschenden Gesellschaft Solothurn* 14, 3–31.
- Schwidetzky, I. (1979) Empfehlungen für die Alters- und Geschlechtsdiagnose am Skelett. *Homo* 30, Anhang.

