

Corps no 4

Objektyp: **Chapter**

Zeitschrift: **Bulletin de la Société Vaudoise des Sciences Naturelles**

Band (Jahr): **39 (1903)**

Heft 146

PDF erstellt am: **30.06.2024**

Nutzungsbedingungen

Die ETH-Bibliothek ist Anbieterin der digitalisierten Zeitschriften. Sie besitzt keine Urheberrechte an den Inhalten der Zeitschriften. Die Rechte liegen in der Regel bei den Herausgebern.

Die auf der Plattform e-periodica veröffentlichten Dokumente stehen für nicht-kommerzielle Zwecke in Lehre und Forschung sowie für die private Nutzung frei zur Verfügung. Einzelne Dateien oder Ausdrucke aus diesem Angebot können zusammen mit diesen Nutzungsbedingungen und den korrekten Herkunftsbezeichnungen weitergegeben werden.

Das Veröffentlichen von Bildern in Print- und Online-Publikationen ist nur mit vorheriger Genehmigung der Rechteinhaber erlaubt. Die systematische Speicherung von Teilen des elektronischen Angebots auf anderen Servern bedarf ebenfalls des schriftlichen Einverständnisses der Rechteinhaber.

Haftungsausschluss

Alle Angaben erfolgen ohne Gewähr für Vollständigkeit oder Richtigkeit. Es wird keine Haftung übernommen für Schäden durch die Verwendung von Informationen aus diesem Online-Angebot oder durch das Fehlen von Informationen. Dies gilt auch für Inhalte Dritter, die über dieses Angebot zugänglich sind.

CORPS N° 4. ♂.

(Fouilles de 1881.)

N° 28 778 du Musée d'Anthropologie et d'Archéologie préhistoriques.

A la limite extrême de la propriété Barbey, à Chamblandes, A. Morel-Fatio a mis à découvert, en 1881, une tombe dont le couvercle plus soigneusement aplani que les autres avait empêché l'infiltration des terres¹.

Là reposait le squelette intact d'un homme, le crâne placé sur le côté gauche, les vertèbres rangées encore le long de la paroi nord, les côtes en place, les fémurs et les tibias repliés et se confondant presque avec les os du bras.

Le crâne.

Cette pièce est excessivement bien conservée, toutes les mesures du crâne et de la face ont pu être prises. Comme il est complet et que l'on possède le squelette de l'individu dont il fait partie à peu près intact, il présente une très grande importance. La mandibule, elle aussi, est absolument intacte.

Le crâne a appartenu à un sujet masculin, adulte, mais jeune encore, car toutes les sutures sont ouvertes, et les dents de sagesse font défaut à la mâchoire inférieure, ainsi qu'au maxillaire supérieur gauche.

Par sa forme générale, ce crâne *dolichocéphale* (mésocéphale) — l'indice céphalique atteint 75,34 — paraît se rattacher à ceux que l'on est convenu de désigner depuis Hamy² sous le nom de *dolichocéphales néolithiques* et que M. Georges Hervé classe dans son *type de Genay*. Beaucoup de ses caractères se rapprochent en effet de ceux de

¹ A. Morel-Fatio, *Sépultures des populations lacustres, Chamblandes, près Pully, Suisse* « Matériaux pour l'histoire de l'homme » Tome 17, p. 67.

² *Bulletin de la Société d'anthropologie de Paris*. 1869, page 91.

la grande race dolichocéphale et blonde du nord de l'Europe, généralement connue sous les noms de race kimrique, germanique ou kymro-germanique.

Norma facialis (fig. 20). — La vue de face montre un front bien développé, ne s'élargissant que faiblement en montant, les crêtes temporales du frontal étant, en général, peu divergentes; les deux diamètres frontal minimum et stéphanique ne présentent pas une très grande différence de longueur. Les arcades sourcilières sont peu développées, mais constituent cependant une glabelle légèrement proéminente, la saillie correspond au n° 1 de la nomenclature de Broca; elles sont plus développées du côté interne (médian) que du côté externe; les bosses frontales sont bien

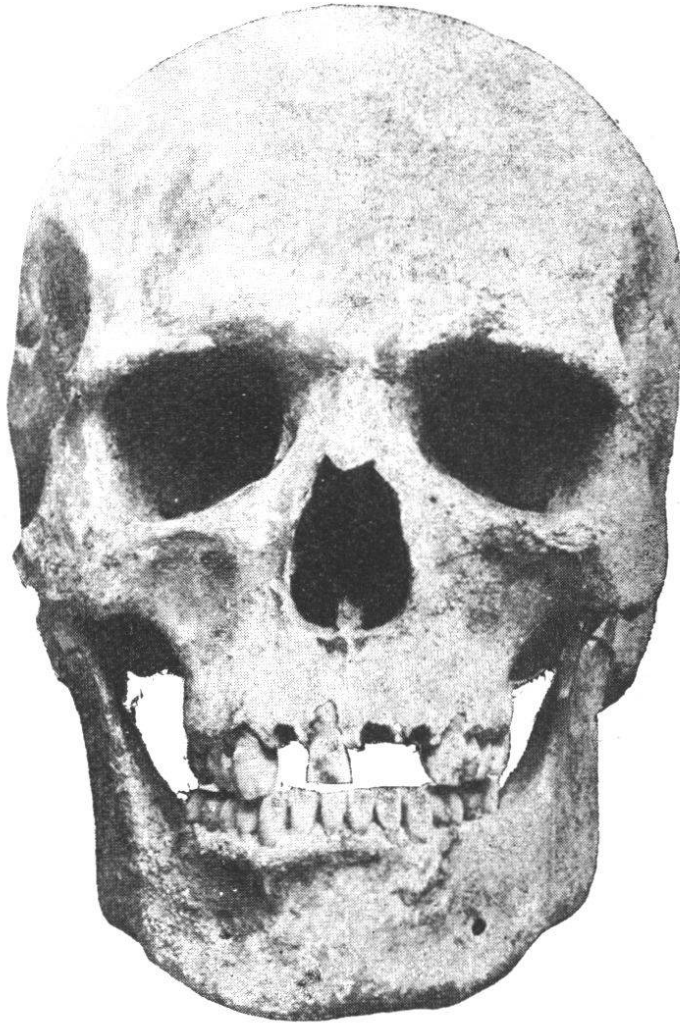

Fig. 20. — Crâne masculin n° 4. *Norma facialis*.

marquées. Dans cette vue, le contour du crâne présente une courbe régulière, très faiblement ogivale.

Les bords sus-orbitaires sont minces, tranchants, pourvus de deux échancrures sus-orbitaires; les orbites sont profondes, rectangulaires, fortement microsèmes (indice 76,32), transversalement dirigées. La racine du nez, légèrement enfoncée, est étroite, l'espace interorbitaire large, les os nasaux sont projetés en avant et s'adossent suivant un angle

aigu. L'ouverture nasale, haute et étroite, indique un nez leptorhinien (indice 45,09).

La face, quoique haute, est cependant très élargie, grâce au fort développement des os jugaux. L'arcade alvéolaire est régulièrement développée; sauf la deuxième incisive et la troisième molaire droites et les deux incisives gauches, toutes les dents existent et sont en parfait état de conservation, l'usure est presque nulle. L'absence des dents qui manquent est certainement posthume, car les alvéoles sont largement ouverts et ne présentent aucune trace de cicatrisation.

Norma lateralis (fig. 21). — La vue de profil montre un crâne légèrement prognathe; l'épine nasale est saillante

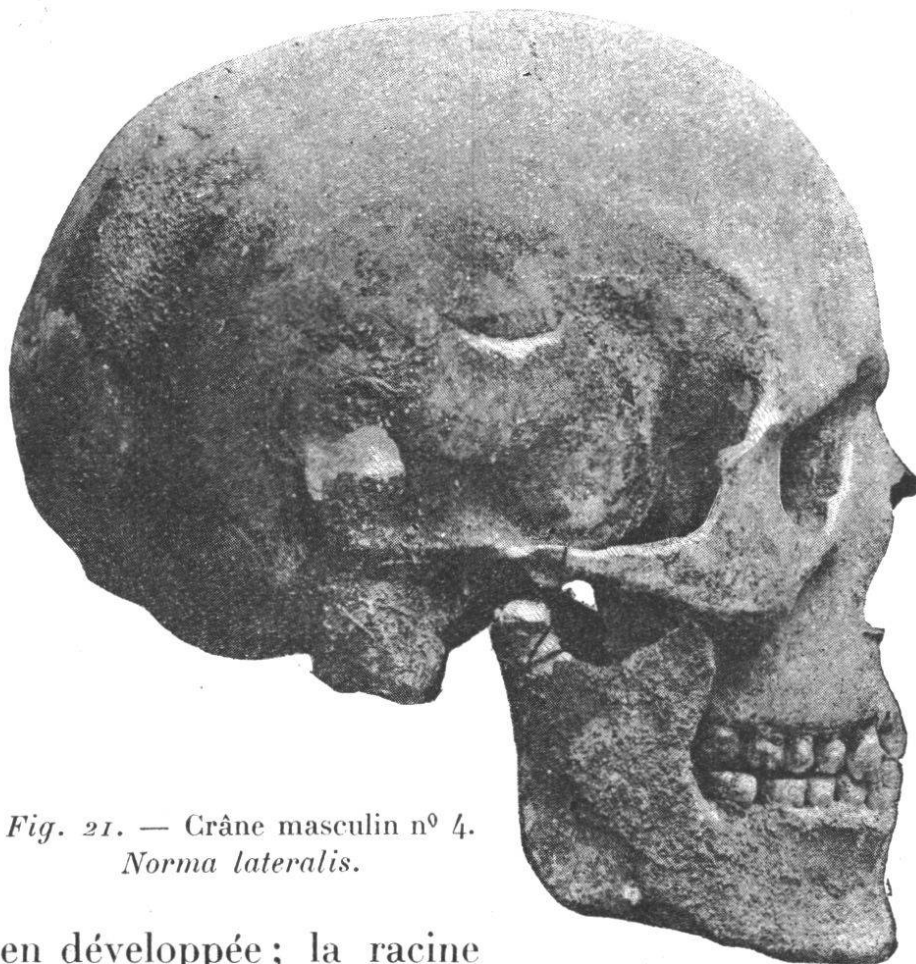


Fig. 21. — Crâne masculin n^o 4.
Norma lateralis.

et bien développée; la racine du nez est faiblement déprimée; la saillie iniaque existe et correspond au n^o 2 de la table de Broca.

La courbe antéro-postérieure de la voûte crânienne s'élève un peu obliquement à partir de la glabelle pour

s'incurver régulièrement du métopion jusqu'au bregma. A partir de ce point la courbe s'incline doucement jusqu'au milieu de la suture sagittale pour descendre ensuite brusquement et obliquement jusqu'au lambda. Sans former de chignon dans la région sus-occipitale, la courbe se continue jusqu'à l'inion, après quoi elle se dirige en bas et en avant, en formant une faible convexité, assez forte cependant pour empêcher les condyles de l'occipital de reposer sur un plan horizontal.

Les apophyses mastoïdes sont bien développées; il en est de même des arcades zygomatiques et des fosses temporales; les lignes musculaires temporales ne sont pas très élevées et le ptérion est normal.



Fig. 22. — Crâne masculin n° 4. *Norma verticalis*.

Norma verticalis (fig. 22). — Vu d'en haut, le crâne présente une forme ellipsoïde dont l'extrémité antérieure est un peu plus rétrécie que l'extrémité postérieure. Les bosses pariétales sont bien développées et les bosses frontales nettement distinctes. Les arcades zygomatiques sont faiblement apparentes (phénozyges).

Norma posterioralis (fig. 23). — La vue postérieure

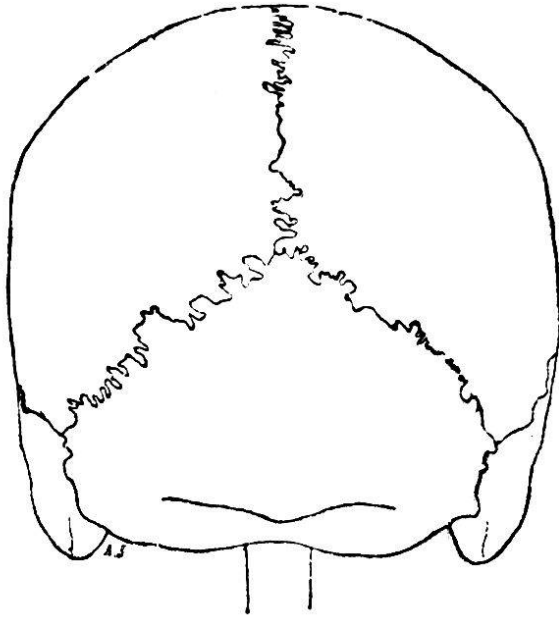


Fig. 23. — Crâne masculin n° 4.
Norma posterioralis.

permet de prendre connaissance de l'élévation assez grande de la voûte du crâne. La saillie des bosses cérébrales de l'occipital est bien marquée; cet os présente un très fort développement transversal à l'union de ses régions cérébrale et cérébelleuse. Les lignes courbes occipitales supérieures et inférieures sont nettement accusées. L'inion et

la crête occipitale externe sont bien marqués.

Norma basalis. — Le trou de l'occipital a la forme d'un rhombe et présente de très grandes dimensions; les condyles de l'occipital sont gros; la voûte palatine est profonde, parabolique, régulièrement développée; la vue inférieure montre encore un aplatissement assez marqué de la base du crâne.

Sutures craniennes. — La *suture métopique* est entièrement fermée; la *suture sagittale* est complètement ouverte, aussi bien sur la face interne que sur la face externe du crâne; elle est fort complexe et paraît répondre au n° 4 de la nomenclature de Broca; au niveau de l'obéliion cette suture se simplifie sur une longueur de 20 mm.

La *suture lambdoïde* présente les mêmes caractères que

la suture sagittale ; comme cette dernière, elle est parfaitement conservée sur les deux faces de la boîte osseuse.

Tandis que les deux sutures précédentes sont relativement compliquées, la *suture coronale* l'est excessivement peu ; c'est à peine si elle présente quelques dentelures sur ses parties latérales, un peu au-dessus du stephanion ; partout ailleurs, sous le rapport du degré de complication de la suture, elle rappelle le n^o 2 du tableau de Broca ; mais, au point de vue de son degré de conservation, elle est encore, comme les sutures précédentes, ouverte dans sa totalité sur la face endocranienne aussi bien que sur l'exocrâne. La *suture écailleuse*, qui est une des dernières à s'ossifier, est aussi bien conservée ; il en est de même des sutures qui constituent le ptériorion. Enfin, il existe un gros os wormien à l'astériorion droit.

Le fait que toutes les sutures sont absolument ouvertes nous prouve bien, comme l'absence de trois dents de sagesse qui n'ont pas encore fait irruption, que le squelette de Chamblandes est celui d'un jeune individu. Du reste, nous constaterons en étudiant les os des membres que souvent les épiphyses sont incomplètement soudées à la diaphyse.

Mandibule. — Le maxillaire inférieur, comme le crâne, est excessivement bien conservé ; il ne lui manque aucune partie et toutes les dents sont intactes. Il présente une très forte ossature bien que les lignes d'insertion musculaire soient peu marquées ; sa branche horizontale est haute, large et épaisse ; le point mentonnier est proéminent, la ligne symphysaire concave, faiblement dessinée ; le menton est large. La branche montante est large, l'échancrure sigmoïde présente de grandes dimensions. L'angle goniale, arrondi à son sommet, est obtus. L'arcade dentaire est hyperbolique. Les apophyses géni, plutôt petites, sont placées l'une à côté de l'autre. Les dents sont normales et ne présentent rien de particulier.

Capacité crânienne. — La capacité crânienne, calculée d'après la méthode de l'indice cubique, est de 1592^{cm³}; elle est donc relativement grande. Le crâne étant en bon état, cette capacité a été mesurée aussi avec du plomb de chasse n° 8, d'après le procédé régularisé de Broca; une série d'expériences nous a donné un chiffre moyen de 1582^{cm³}, les variations n'ayant jamais excédé 5^{cm³}. Ce chiffre, on le voit, est voisin de celui obtenu par la méthode de l'indice cubique de M. Manouvrier.

En multipliant le chiffre de 1582^{cm³} par la fraction 0,87, nous arrivons au chiffre de 1376 grammes, comme représentant le poids probable de l'encéphale chez l'homme n° 4 de Chamblandes. Nous voyons ainsi que le développement du cerveau était bien en rapport avec celui de la boîte osseuse qui le renfermait.

Rayons et angles auriculaires.

Rayon maxillaire	102 mm.
» nasal	102
» sus-orbitaire	110
» bregmatique	126
» lambdoïdien	112
» iniaque	80
» opisthique	35
Angle facial	39°
» sous-cérébral	7
» frontal cérébral	57
» » total	64
» pariétal	55
» occipital cérébral	38
» » cérébelleux	32
» » total	70
» crânien total	182

Le tronc.

Colonne vertébrale. — La colonne vertébrale est à peu près intacte, mais ne présente rien de particulier, si ce n'est peut-être un léger aplatissement de la moitié inférieure de la région lombaire. Les vertèbres elles-mêmes ne présentent aucun caractère intéressant; il n'y a pas de traces d'apophyses styloïdes sur les vertèbres lombaires ou sur les fausses dorsales; toutes les vertèbres de la région cervicale présentent la bifidité de l'apophyse épineuse.

Le sacrum est normal et bien développé, sa largeur maxima atteint 111 mm. Il faut toutefois remarquer que les deux premières vertèbres ne sont pas encore soudées entre elles et avec la troisième. La région coccygienne fait défaut.

Thorax. — Le *sternum* est complet; il mesure 137 mm, dont 48 pour le présternum. Le mésosternum se trouve encore composé de deux pièces nettement séparées, l'une supérieure, mesurant 59 mm. de long, l'autre, l'inférieure, qui mesure 30 mm. seulement. Le manubrium a une largeur maxima de 50 mm., la première pièce du mésosternum 38 mm. et la deuxième 30 mm.

Les *côtes* sont, en général, en assez bon état, mais ne présentent aucun caractère spécial; l'indice thoracique ne peut être facilement calculé, mais le thorax était normalement développé.

*Les membres.***Squelette du membre supérieur.**

Le squelette du membre supérieur est représenté par les deux omoplates, les deux clavicules, les deux humérus, les deux cubitus et les deux radius. Le squelette de la main est incomplet.

La *ceinture scapulaire* est à peu près intacte : seule, la partie inférieure de l'omoplate droite fait défaut.

Omoplates, — Les deux omoplates paraissent avoir été robustes et ont donné insertion à des muscles vigoureux.

Les bords des omoplates n'étant pas absolument entiers, les mensurations exactes de ces os n'ont pas pu être faites.

Clavicules. — Les deux clavicules sont en parfait état et légèrement aplaties dans le sens antéro-postérieur ; les empreintes musculaires sont bien accusées, surtout sur la clavicule droite. Elles mesurent :

	Gauche	Droite
Longueur totale	137 mm.	130 mm.
Diamètre vertical mesuré à sa partie		
moyenne	13 »	15 »
Diamètre antéro-postérieur.	9 »	10 »

Humérus. — Les deux humérus sont excessivement bien conservés ; les empreintes musculaires sont bien développées ; il faut noter aussi une légère incurvation du quart supérieur de l'os, la saillie et l'étendue assez grandes du V deltoïdien et l'aplatissement de la face postéro-interne de l'os. La perforation olécranienne existe sur les deux humérus, mais elle est beaucoup plus grande sur l'humérus gauche que sur l'humérus droit. Les épiphyses supérieures sont incomplètement soudées aux diaphyses.

Cubitus. — Le cubitus droit est brisé à son extrémité inférieure, mais le gauche est intact ; le cubitus droit présente deux légères courbures : une courbure *latérale* occupant le tiers inférieur de l'os et une courbure *antéro-postérieure*, concave en avant ; cette dernière est beaucoup moins développée sur le cubitus gauche. Celui-ci mesure :

Longueur.	mm.
	250
Hauteur du bec de l'olécrane au plan horizontal	44
» du sommet de l'apophyse coronoïde	48
» de la cavité sigmoïde	35

Radius. — Le radius gauche est complet; il mesure 224 mm., l'extrémité inférieure du radius droit fait défaut.

Squelette du membre inférieur.

Bassin. — Le bassin est à peu près intact, aussi va-t-il nous permettre de prendre quelques mensurations intéressantes ¹ :

	mm.
Largeur maxima du bassin	269
Hauteur maxima du bassin	205
Largeur biiliaque	246
Largeur biiliaque inférieure	197
Largeur sous-cotyloïdienne	116
Diamètre sacro-pubien	93
Diamètre sacro-sous-pubien	106
Diamètre transverse maximum du détroit	120
Diamètre oblique du détroit	112
Diamètre sacro-pubien inférieur	98
Largeur biischiatique	82
Largeur maxima du sacrum	111
Hauteur de la face antérieure ou pelvienne du sacrum	108
Flèche de l'arc formé par la concavité du sacrum .	24
Hauteur articulaire de la symphyse pubienne . .	37

Ces mensurations nous ont donné les rapports suivants :

Indices.

Indice général du bassin ou indice pelvien . . .	131,22
Rapport de la hauteur maxima à la largeur maxima = 100	76,21
Rapport de la largeur sous-cotyloïdienne à la largeur maxima = 100	43,12
Indice du détroit supérieur	77,5
Rapport de la flèche à la hauteur du sacrum = 100	22,22

¹ Voir l'appendice.

L'ossature du bassin est puissante et robuste, les lignes courbes et autres empreintes des muscles fessiers, grand dorsal et des muscles postérieurs de la cuisse étant excessivement bien développées et nettement accusées. Les tubérosités iliaque et ischiatique, qui donnent insertion aux muscles sacro-lombaire, grand fessier et grand dorsal, ainsi qu'aux muscles demi-membraneux, biceps, demi-tendineux, grand adducteur et carré crural sont aussi particulièrement développées.

Fémurs. — Les deux fémurs sont absolument intacts, trapus, c'est-à-dire à la fois longs et épais, fortement incurvés d'avant en arrière, constituant ainsi une forte courbure à concavité postérieure dont la longueur de la flèche varie suivant l'endroit où elle est mesurée entre 30 et 34 mm.

La tête des fémurs est régulièrement arrondie ; le grand et le petit trochanter, volumineux, portent de nombreuses rugosités qui démontrent la vigueur des muscles auxquels ils donnaient insertion.

Le *troisième trochanter* existe sur les deux fémurs, mais il est beaucoup plus développé sur le fémur droit. La *fosse hypotrochantérienne* fait défaut.

Sur chaque fémur l'épiphyse inférieure n'est pas encore complètement soudée à la diaphyse.

Tibias. — Les deux tibias sont en parfait état et fortement platycnémiques ; les têtes d'articulation supérieures légèrement rétroversées.

Péronés. — Les deux péronés, cannelés, sont intacts ; ils mesurent tous deux 345 mm. de long.

Rotules. — La rotule droite fait défaut ; la rotule gauche mesure :

	mm
Diamètre transversal	45
Hauteur maximum	45
Épaisseur de la base	24
Largeur de la facette interne	20
» » » externe	28

Calcaneum.

Les deux calcaneums existent et sont bien conservés. Les mesures que nous avons prises sur chacun d'eux sont les suivantes ¹ :

	Gauche.	Droit.
Longueur maximum T.	74	75
» du talon t	50	53
Largeur du calcaneum, partie moyenne .	32	38
Rapport t à T = 100	67,57	70,67
Les os du pied, en mauvais état, n'ont pas été étudiés.		

Taille.

La taille du squelette n° 4 peut être calculée au moyen des deux humérus, du radius et du cubitus gauche, des deux fémurs, des deux tibias et des deux péronés :

Humérus gauche, longueur 305 mm.	+ 2 = 1 m. 595	Taille cadavre.
1 m. 595	— 20 = 1 m. 575	» vivant.
» droit, longueur 310 mm.	+ 2 = 1 m. 620	» cadavre.
1 m. 620	— 20 = 1 m. 600	» vivant.
Cubitus gauche, » 250 mm.	+ 2 = 1 m. 641	» cadavre.
1 m. 641	— 20 = 1 m. 621	» vivant.
Radius » » 224 mm.	+ 2 = 1 m. 607	» cadavre.
1 m. 607	— 20 = 1 m. 587	» vivant.
Fémur » » 417 mm.	+ 2 = 1 m. 615	» cadavre.
1 m. 615	— 20 = 1 m. 595	» vivant.
» droit, » 414 mm.	+ 2 = 1 m. 605	» cadavre.
1 m. 605	— 20 = 1 m. 585	» vivant.
Tibia gauche, » 356 mm.	+ 2 = 1 m. 646	» cadavre.
1 m. 646	— 20 = 1 m. 626	» vivant.
» droit, » 356 mm.	+ 2 = 1 m. 646	» cadavre.
1 m. 646	— 20 = 1 m. 626	» vivant.
Péroné gauche, » 345 mm.	+ 2 = 1 m. 631	» cadavre.
1 m. 631	— 20 = 1 m. 611	» vivant.
» droit, » 345 mm.	+ 2 = 1 m. 631	» cadavre.
1 m. 631	— 20 = 1 m. 611	» vivant.

Taille moyenne sur le vivant = 1^m604.

¹ Voir l'appendice.