

# Corps no 6

Objektyp: **Chapter**

Zeitschrift: **Bulletin de la Société Vaudoise des Sciences Naturelles**

Band (Jahr): **39 (1903)**

Heft 146

PDF erstellt am: **09.08.2024**

## **Nutzungsbedingungen**

Die ETH-Bibliothek ist Anbieterin der digitalisierten Zeitschriften. Sie besitzt keine Urheberrechte an den Inhalten der Zeitschriften. Die Rechte liegen in der Regel bei den Herausgebern.

Die auf der Plattform e-periodica veröffentlichten Dokumente stehen für nicht-kommerzielle Zwecke in Lehre und Forschung sowie für die private Nutzung frei zur Verfügung. Einzelne Dateien oder Ausdrucke aus diesem Angebot können zusammen mit diesen Nutzungsbedingungen und den korrekten Herkunftsbezeichnungen weitergegeben werden.

Das Veröffentlichen von Bildern in Print- und Online-Publikationen ist nur mit vorheriger Genehmigung der Rechteinhaber erlaubt. Die systematische Speicherung von Teilen des elektronischen Angebots auf anderen Servern bedarf ebenfalls des schriftlichen Einverständnisses der Rechteinhaber.

## **Haftungsausschluss**

Alle Angaben erfolgen ohne Gewähr für Vollständigkeit oder Richtigkeit. Es wird keine Haftung übernommen für Schäden durch die Verwendung von Informationen aus diesem Online-Angebot oder durch das Fehlen von Informationen. Dies gilt auch für Inhalte Dritter, die über dieses Angebot zugänglich sind.

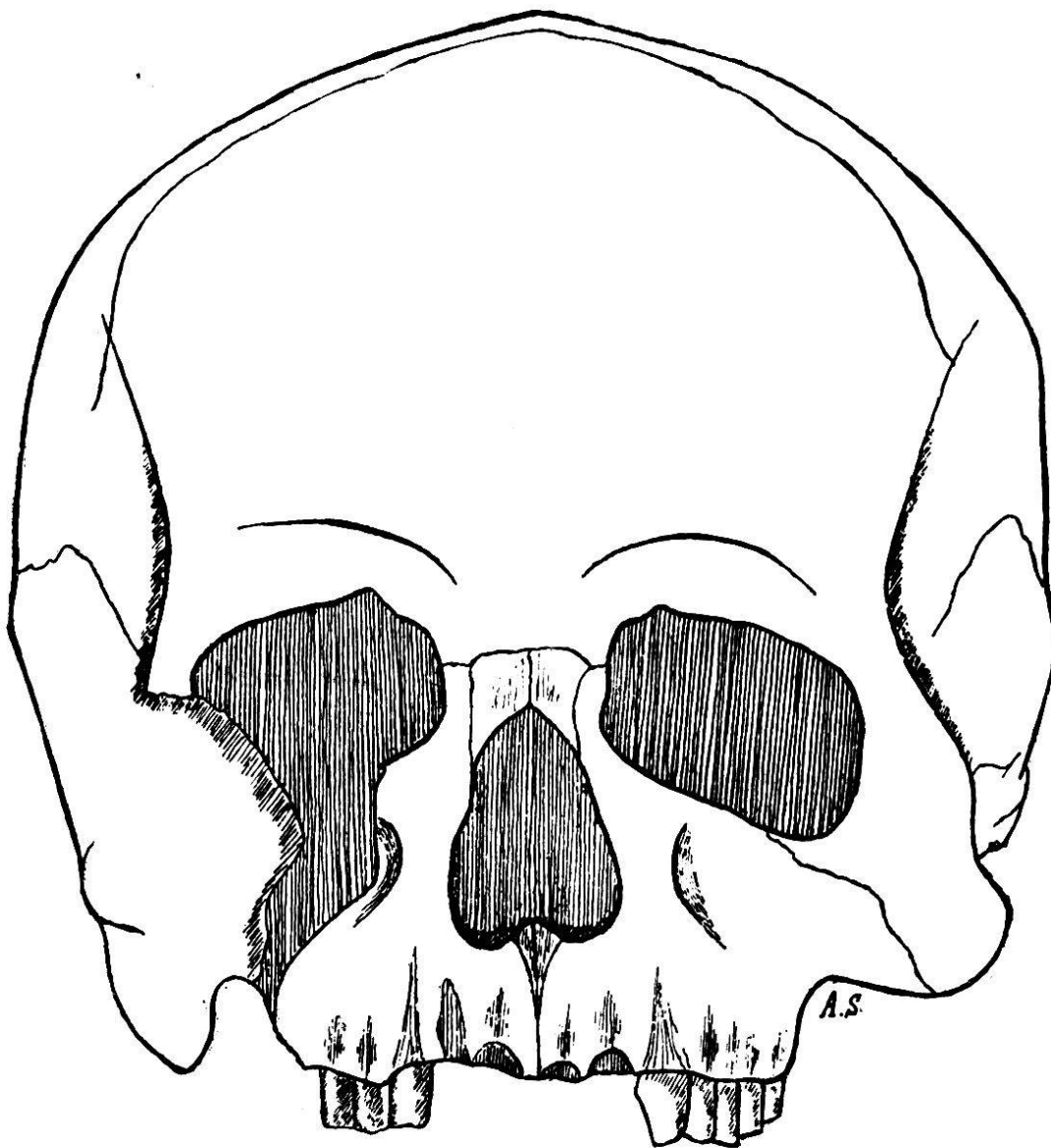
occipitale. Le crâne est en partie recouvert d'une couche calcaire, dure et passablement épaisse.

CORPS N° 6. ♂.

Fouilles de 1901.

*Le crâne.*

Le crâne de ce squelette est celui d'un jeune individu : les dents de sagesse font défaut et les sutures crâniennes sont ouvertes (n° 4 de la nomenclature de Broca); l'indice céphalique sous-dolichocéphale est de 76,98.



*Fig. 24. — Crâne masculin n° 6. Norma facialis.*

*Norma facialis* (fig. 24). — Le frontal est étroit à sa région inférieure, plutôt bas ; son indice est de 85,09. Les bosses frontales sont bien marquées, les arcades sourcilières peu développées ; l'espace interorbitaire est large, le nez court et large, platyrhinien, indice nasal = 60. Les orbites présentent un axe transversal fortement oblique en

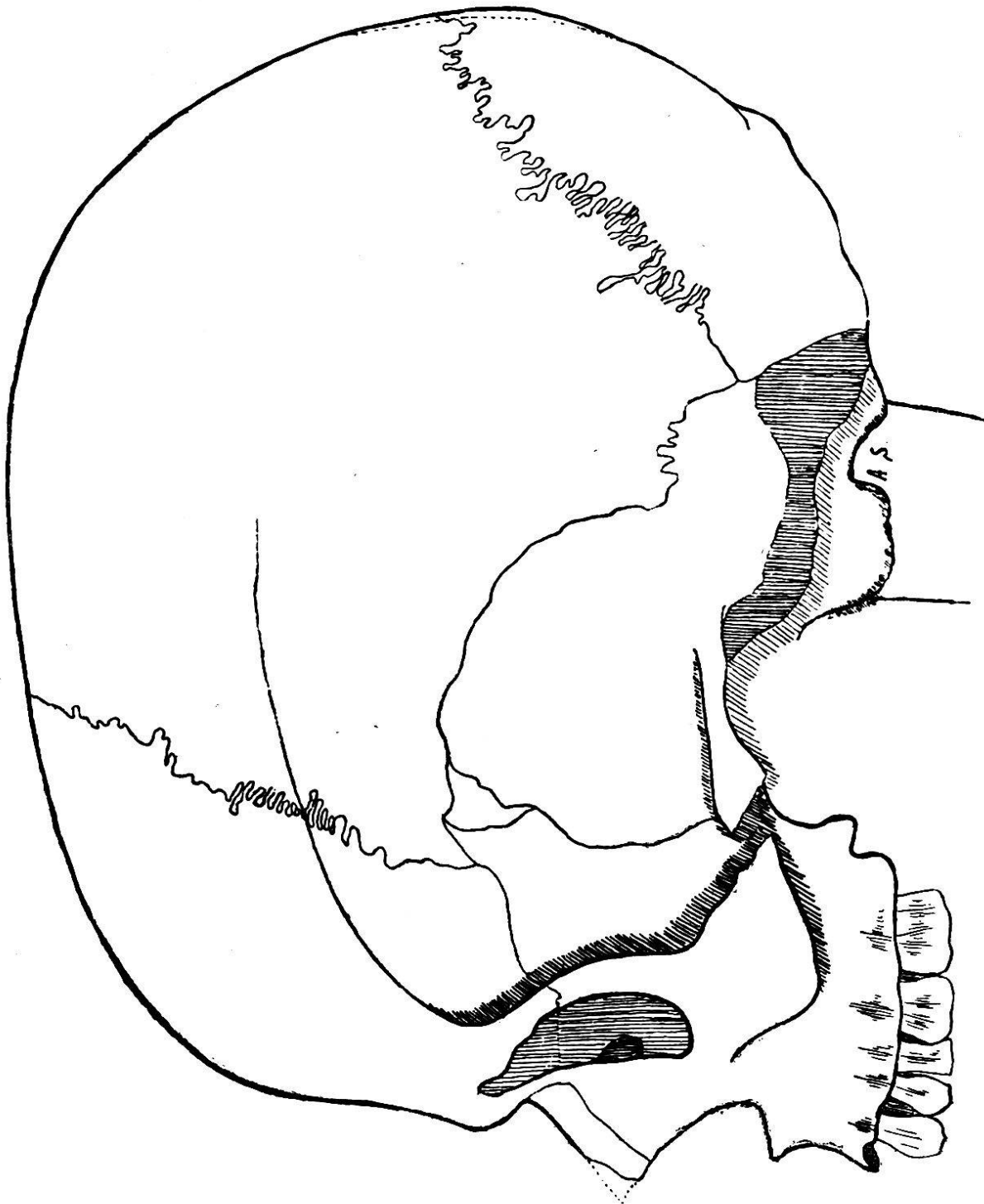


Fig. 25. — Crâne masculin n° 6. *Norma lateralis*.

bas et en dehors ; elles sont basses, rectangulaires et fortement microsèmes avec un indice de 71,79.

La face est basse et large, chamaeprosope : indice facial I = 59,68 ; indice facial II = 45,97. Les fosses canines sont bien marquées, profondes.

*Norma lateralis* (fig. 25). — Cette vue fait voir une face légèrement prognathe ; l'épine nasale et la glabelle correspondent au n° 2 de la nomenclature de Broca. La racine du nez est fortement déprimée ; la courbe antéro-postérieure du crâne s'élève à peu près verticalement de l'ophryon au métopion puis s'incurve régulièrement du métopion au bregma ; du bregma à l'opisthion la courbe est absolument régulière, sauf dans la région de l'inion qui est peu accentué (n° 1 de Broca). Il n'y a pas de saillie occipitale ; il existe un os wormien au ptérion gauche (os épiptérygium). Les fosses temporales sont profondes et l'apophyse mastoïde droite volumineuse.

*Norma verticalis*. — Les bosses pariétales sont passablement accusées et le crâne présente un contour pentagonal caractéristique. Les arcades zygomatiques sont faiblement visibles.

*Norma occipitalis*. — Le crâne est élevé et son contour tend à la forme pentagonale.

La voûte palatine est profonde ; indice palatin = 52,64.

*Sutures craniennes*. — Toute trace de *suture métopique* a disparu ; par contre, toutes les autres sutures craniennes sont ouvertes. La *suture coronale* est relativement simple, tandis que les *sutures sagittale et lambdoïde* plus compliquées correspondent au n° 4 de la nomenclature de Broca.

*Mandibule*. — Le maxillaire inférieur est assez bien conservé, sauf la région supérieure de la branche montante gauche qui est brisée. Les saillies musculaires sont bien développées ; les apophyses géni sont petites ; le menton est saillant. La troisième molaire droite, la deuxième et la troisième molaires gauches ne sont pas encore développées,

ce qui nous permettrait de fixer l'âge du squelette entre 14 et 16 ans, si d'autres caractères ne s'y opposaient. Toutes les autres dents sont intactes et bien développées ; leur usure est externe, oblique de haut en bas et de dehors en dedans.

*Capacité cranienne.* — Calculée d'après la méthode de l'indice cubique, la capacité cranienne serait de 1508 cm<sup>3</sup> ; le poids du cerveau de 1292 grammes.

*Rayons et angles auriculaires.*

Rayon maxillaire . . . . .	100 mm.
» nasal . . . . .	94
» sus-orbitaire . . . . .	105
» bregmatique . . . . .	119
» lambdoïdien . . . . .	105
» iniaque . . . . .	71
» opisthiaque . . . . .	36
Angle facial . . . . .	34°
» sous-cérébral . . . . .	11
» frontal cérébral . . . . .	48
» » total . . . . .	59
» pariétal . . . . .	67
» occipital cérébral . . . . .	38
» » cérébelleux . . . . .	37
» » total . . . . .	75
» cérébral total . . . . .	190

*Le tronc.*

*Colonne vertébrale.* — La colonne vertébrale est à peu près complète ; elle ne présente pas de caractère particulier, si ce n'est que les vertèbres paraissent avoir été nécrosées dans la région dorsale. Pas d'apophyses styloïdes.

Le *sacrum* est bien développé ; sa largeur maxima est de 114 mm. ; la hauteur de sa face antérieure atteint 110 mm. Les vertèbres sacrées sont incomplètement soudées entre elles. La région coccygienne fait défaut.

*Thorax.* — Le *sternum* est incomplet, les sternèbres

ne sont pas complètement soudées entre elles, et les côtes, en bon état, sont toutes présentes.

*Les membres.*

**Squelette du membre supérieur.**

*Omoplates.* — Les omoplates en mauvais état ne peuvent être utilement mesurées.

*Clavicules.* — Les deux clavicules sont intactes et mesurent :

	Gauche.	Droite.
Longueur totale. . . . .	138 mm.	144 mm.
Diamètre vertical mesuré à sa partie moyenne . . . . .	8	9
Diamètre antéro-postérieur me- suré à sa partie moyenne . . . . .	11	12

La clavicule droite est plus forte que la clavicule gauche ; il en est de même pour tout le squelette du bras.

*Humérus.* — Les deux humérus sont entiers ; sur l'humérus droit, la gouttière bicipitale est beaucoup plus accentuée que sur l'humérus gauche ; l'incurvation supérieure est très développée ; la gouttière radiale, le V deltoïdien et la dépression sous-delhoïdienne, sont fortement accusés. Les fosses olécranienne et coronoïde sont profondes sur les deux humérus, mais il n'y a pas de perforation olécranienne.

*Cubitus.* — L'incurvation antéro-postérieure du cubitus n'est pas très sensible sur le cubitus gauche, tandis qu'elle est accentuée sur le cubitus droit.

	Gauche.	Droit.
Longueur . . . . .	255 mm.	254 mm.
Hauteur du bec de l'olécrâne au plan horizontal . . . . .	31	35
Hauteur du sommet de l'apo- physe coronoïde . . . . .	35	40
Hauteur de la cavité sigmoïde . . . . .	22	25

*Radius.* — Les deux radius sont entiers ; le radius gauche est légèrement plus court que le radius droit. Leur

longueur respective est de 226 à 233 mm. Les os du carpe, du métacarpe et des doigts, sont en bon état, mais leur étude ne présente rien de particulier à noter.

#### Squelette du membre inférieur.

*Bassin.* — Le bassin est en bon état ; son ossature est robuste ; les lignes courbes et empreintes des muscles sont bien développées ; ses dimensions, plutôt restreintes, sont celles d'un jeune individu :

Largeur maxima du bassin . . . . .	256 mm.
Hauteur maxima du bassin . . . . .	202
Largeur biiliaque . . . . .	209
Largeur biiliaque inférieure . . . . .	171
Largeur sous-cotyloïdienne . . . . .	126
Diamètre sacro-pubien . . . . .	97
Diamètre sacro-sous-pubien . . . . .	104
Diamètre transverse maximum du détroit	116
Diamètre oblique du détroit . . . . .	107
Diamètre sacro-pubien inférieur . . . . .	115
Largeur biischiatique . . . . .	95
Largeur maxima du sacrum . . . . .	114
Hauteur de la face antérieure ou pelvienne du sacrum . . . . .	110
Flèche de l'arc formé par la concavité du sacrum . . . . .	20
Haut <sup>r</sup> articulaire de la symphyse pubienne	36

#### Indices.

Indice général du bassin ou indice pelvien .	126,73
Rapport de la hauteur maxima à la largeur maxima = 100 . . . . .	78,90
Rapport de la largeur sous-cotyloïdienne à la largeur maximum = 100 . . . . .	49,10
Indice du détroit supérieur . . . . .	83,62
Rapport de la flèche à la hauteur du sa- crum = 100 . . . . .	18,18

*Fémurs.* — Les fémurs, en bon état, mesurent en position 415 mm. pour le gauche et 412 mm. pour le droit. Il n'y a pas trace de troisième trochanter, ni de fossette hypotrochantérienne ; l'incurvation postérieure n'est pas très accentuée. Les hauteurs de la flèche sont respectivement de 29 et 30 mm. La platymérie est peu accusée, les indices de platymérie étant de 78,13 et 75,76 ; par contre, les indices pilastriques de 108 et 116 indiquent un pilastre fémoral saillant.

*Tibias.* — Les tibias sont peu platycnémiques, indices de 68,75 et 67,61 ; la tête du tibia n'est pas rétroversée ; les facettes astragaliennes sont peu marquées.

*Péronés.* — Le péroné droit qui existe seul mesure 324 mm. ; sa cannelure est très faible.

Les épiphyses des os des membres sont toujours complètement soudées aux diaphyses<sup>1</sup>.

#### *Calcaneum.*

	Gauche.	Droit.
Longueur totale T . . . . .	68 mm.	68 mm.
Longueur du talon t . . . . .	50	50
Hauteur du talon . . . . .	29	29
Largeur du talon . . . . .	36	36
Rapport t à T = 100 . . . . .	73,53	73,53

#### *Astragale.*

Longueur totale . . . . .	51 mm.	50 mm.
Longueur de la poulie astragali- enne . . . . .	34	31
Largeur de la poulie astragali- enne . . . . .	31	29

L'os trigone existe sur l'astragale droit et atteint une longueur de 6 mm.

<sup>1</sup> Nous avons dit plus haut que, d'après l'état de la dentition, notre squelette serait âgé de 14 à 16 ans ; mais nous sommes obligé d'élever son âge puisque la soudure de la diaphyse et des épiphyses du fémur, par exemple, est complète, cette dernière ne commençant à s'opérer qu'entre seize et dix-huit ans pour ne se terminer qu'à vingt ou vingt-deux ans.



*Taille.*

La taille de ce squelette peut être calculée au moyen de tous les os, à l'exception du péroné gauche. Nous avons :

Humérus gauche, longueur	288 mm.	+	2	=	1 m. 522	Taille cadavre.
	1 m. 522			—	20	= 1 m. 502 » vivant.
» droit, longueur	294 mm.	+	2	=	1 m. 534	» cadavre.
	1 m. 534			—	20	= 1 m. 514 » vivant.
Cubitus gauche, »	255 mm.	+	2	=	1 m. 654	» cadavre.
	1 m. 654			—	20	= 1 m. 634 » vivant.
» droit, »	254 mm.	+	2	=	1 m. 651	» cadavre.
	1 m. 651			—	20	= 1 m. 631 » vivant.
Radius gauche, »	226 mm.	+	2	=	1 m. 620	» cadavre.
	1 m. 620			—	20	= 1 m. 600 » vivant.
» droit, »	233 mm.	+	2	=	1 m. 641	» cadavre.
	1 m. 641			—	20	= 1 m. 621 » vivant.
Fémur gauche, »	415 mm.	+	2	=	1 m. 608	» cadavre.
	1 m. 608			—	20	= 1 m. 588 » vivant.
» droit, »	412 mm.	+	2	=	1 m. 605	» cadavre.
	1 m. 605			—	20	= 1 m. 585 » vivant.
Tibia gauche, »	334 mm.	+	2	=	1 m. 593	» cadavre.
	1 m. 593			—	20	= 1 m. 573 » vivant.
» droit, »	335 mm.	+	2	=	1 m. 596	» cadavre.
	1 m. 596			—	20	= 1 m. 576 » vivant.
Péroné droit, »	324 mm.	+	2	=	1 m. 563	» cadavre.
	1 m. 563			—	20	= 1 m. 543 » vivant.

*Taille moyenne sur le vivant = 1m579.*

CORPS N<sup>o</sup> 7. ♀.

Fouilles de 1901.

*Le crâne.*

Crâne féminin adulte bien conservé, sauf une partie du frontal droit qui fait défaut. Les contours, réguliers et arrondis, ne présentent presque pas de crêtes saillantes. Le crâne est sous-dolichocéphale (mésocéphale) avec un indice céphalique de 77,84.

*Norma facialis* (fig. 26).— Le front est haut, peu large ; les sinus frontaux sont à peine accusés par une très légère