Zeitschrift: Bulletin de la Société Vaudoise des Sciences Naturelles
Herausgeber: Société Vaudoise des Sciences Naturelles
Band: 57 (1929-1932)
Heft: 227

Artikel: Un cas d'intersexualité chez le Lézard vert. (Lacerta viridis, Daudin.)
Autor: Regamey, J.
DOI: https://doi.org/10.5169/seals-284200

Nutzungsbedingungen
Die ETH-Bibliothek ist die Anbieterin der digitalisierten Zeitschriften auf E-Periodica. Sie besitzt keine Urheberrechte an den Zeitschriften und ist nicht verantwortlich für deren Inhalte. Die Rechte liegen in der Regel bei den Herausgebern beziehungsweise den externen Rechteinhabern. Das Veröffentlichen von Bildern in Print- und Online-Publikationen sowie auf Social Media-Kanälen oder Webseiten ist nur mit vorheriger Genehmigung der Rechteinhaber erlaubt. Mehr erfahren

Conditions d'utilisation
L'ETH Library est le fournisseur des revues numérisées. Elle ne détient aucun droit d'auteur sur les revues et n'est pas responsable de leur contenu. En règle générale, les droits sont détenus par les éditeurs ou les détenteurs de droits externes. La reproduction d'images dans des publications imprimées ou en ligne ainsi que sur des canaux de médias sociaux ou des sites web n'est autorisée qu'avec l'accord préalable des détenteurs des droits. En savoir plus

Terms of use
The ETH Library is the provider of the digitised journals. It does not own any copyrights to the journals and is not responsible for their content. The rights usually lie with the publishers or the external rights holders. Publishing images in print and online publications, as well as on social media channels or websites, is only permitted with the prior consent of the rights holders. Find out more

Download PDF: 02.07.2025

ETH-Bibliothek Zürich, E-Periodica, https://www.e-periodica.ch

J. Regamey. — Un cas d'intersexualité chez le Lézard vert.
(Lacerta viridis, DAUDIN.)
(Séance du 1er juillet 1931.)

Dans un lot d'animaux destinés aux travaux pratiques de notre laboratoire, j'ai découvert un Lézard vert *(Lacerta viridis)* partiellement hermaphrodite. L'animal est un mâle dont il possède l'aspect et les caractères sexuels secondaires: tête large, couleur verte sans bandes longitudinales grises ou brunes, papilles fémorales bien développées, deux pénis facilement visibles sur l'animal mort.

L'appareil génital comprend deux testicules normaux, mais relativement petits. Les épididymes et les canaux déférents sont normaux. Enfin, il y a deux oviductes, bien développés, rubanés, faiblement plissés et correspondant comme aspect aux oviductes d'une femelle impubère; ils s'ouvrent dans le cloaque au voisinage des canaux déférents et sont attachés aux épididymes par une lame de mésentère.

Cet appareil génital a été fixé au liquide de Bouin et débité en coupes sériées que j'ai colorées à l'hémalun-éosine, à l'hémalun muci-carmin, au CAJAL et au trichromique de PRENANT.

Les testicules ne contiennent aucun élément femelle; quelques canaux séminifères périphériques sont dégénérés et ne renferment que peu de cellules génitales éparses dans un tissu conjonctif hyperplasié. Les autres tubes sont normaux et montrent une spermatogénèse assez intense, mais très peu de spermatozoïdes. Enfin, on remarque dans ce testicule un parasite, une coccidie appartenant très probablement au genre *Karyolysus,* LABBÉ; ce parasite est assez abondant et chaque coupe montre plusieurs stades de la schizogonie. Les épididymes et les canaux déférents ne présentent aucune anomalie; ils ne renferment pas de spermatozoïdes et seules quelques granulations muqueuses indiquent leur activité. Les oviductes ont la même structure que ceux d'une femelle impubère; la lumière du tube est continue, quelquefois virtuelle du fait de l'aplatissement des parois; les cryptes glandulaires sont bien développées, mais ne semblent pas fonctionner, ce qu'indique l'absence de mucus.

Il est vraisemblable que la coccidie, dans ce cas, est un accident secondaire, cause peut-être de l'atrophie de quel-

ques canaux séminifères, mais sans relations avec le développement des oviductes. Il est probable qu'il s'agit d'un mâle ayant subi, dans son évolution sexuelle, une inversion temporaire traduite par une poussée d'ovocytes et par le développement des canaux de Müller en oviductes. Puis la détermination sexuelle reprenant son cours normal, les ovocytes auraient régressé et disparu, les oviductes n'étant plus qu'un reliquat d'une intersexualité antérieure.

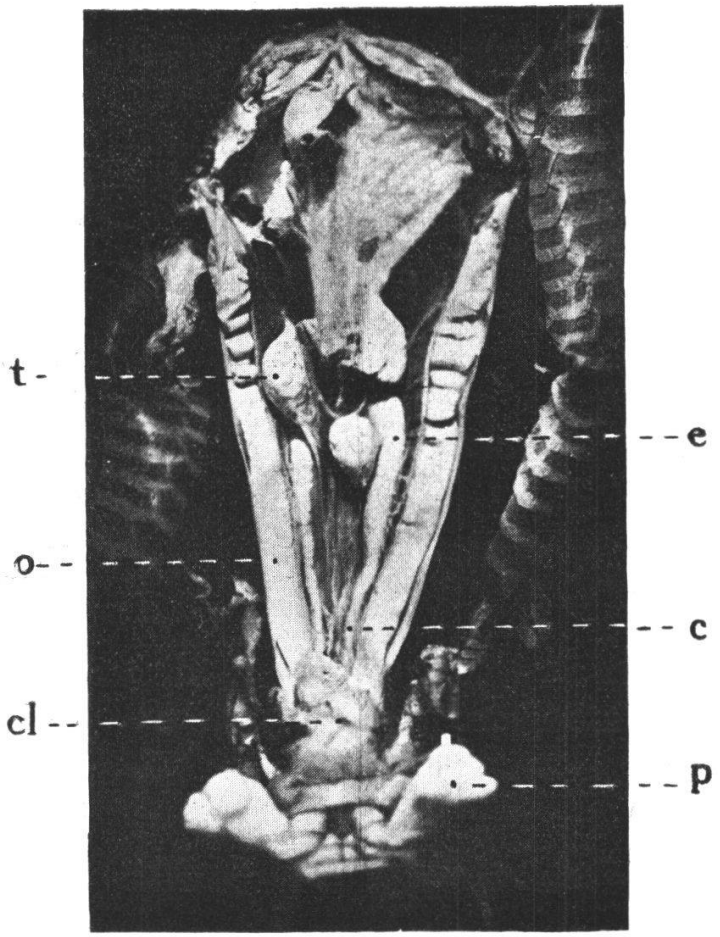

t testicule ; *o* oviducte ; *cl* cloaque ; *e* épididyme ; *c* canal déférent ; *p* pénis.

En tous cas, au moment de l'autopsie, il s'agissait d'un mâle fonctionnel et qui s'était accouplé, ainsi que l'indiquent la spermatogénèse normale et l'absence d'une réserve de spermatozoïdes.

Des cas analogues ont été décrits à plusieurs reprises, notamment par Fantham et Matthey chez des tortues, et par Lanz et Jacquet chez des Lézards.

En terminant, je remercie Monsieur le professeur Matthey de m'avoir confié l'étude de cet animal et d'avoir bien voulu examiner et vérifier mes préparations.

(Laboratoire de Zoologie de l'Université.)