

Zeitschrift: Bulletin de la Société Vaudoise des Sciences Naturelles
Band: 61 (1940-1941)
Heft: 256

Artikel: A propos d'une méthode anatomo-radiologique pour le repérage d'un projectile de guerre dans le cerveau : méthode proposée par E. Landau
Autor: Cipriani, Giampiero
DOI: <https://doi.org/10.5169/seals-272998>

Nutzungsbedingungen

Die ETH-Bibliothek ist die Anbieterin der digitalisierten Zeitschriften. Sie besitzt keine Urheberrechte an den Zeitschriften und ist nicht verantwortlich für deren Inhalte. Die Rechte liegen in der Regel bei den Herausgebern beziehungsweise den externen Rechteinhabern. [Siehe Rechtliche Hinweise.](#)

Conditions d'utilisation

L'ETH Library est le fournisseur des revues numérisées. Elle ne détient aucun droit d'auteur sur les revues et n'est pas responsable de leur contenu. En règle générale, les droits sont détenus par les éditeurs ou les détenteurs de droits externes. [Voir Informations légales.](#)

Terms of use

The ETH Library is the provider of the digitised journals. It does not own any copyrights to the journals and is not responsible for their content. The rights usually lie with the publishers or the external rights holders. [See Legal notice.](#)

Download PDF: 22.11.2024

ETH-Bibliothek Zürich, E-Periodica, <https://www.e-periodica.ch>

A propos d'une méthode anatomo-radiologique pour le repérage d'un projectile de guerre dans le cerveau

(Méthode proposée par E. Landau.)

PAR

Giampiero CIPRIANI

(Séance du 12 février 1941.)

A la mémoire de mon frère.

Il est naturel qu'en temps de guerre les médecins considèrent comme leur devoir de faire des recherches qui leur permettront de porter un secours plus efficace aux blessés. Pour cette raison, nous nous sommes tout particulièrement intéressé à une méthode anatomo-radiologique qui permet de repérer un projectile de guerre qui a pénétré dans le cerveau. Cette méthode ne se prête pas seulement aux neurologistes, mais peut aussi être d'un grand secours au chirurgien.

Nous avons pu apprendre cette technique pendant notre bref séjour à l'École de Médecine de Lausanne, où le Prof. Landau, directeur du Laboratoire d'histologie et d'anatomie du système nerveux central, nous a initié avec bienveillance à ses méthodes.

Le Prof. Landau a donné lui-même la description exacte de sa méthode dans la *Revue médicale de la Suisse romande* (LX^e année, N° 9, 25, VII, 1940) sous le titre: Repérage d'un projectile de guerre dans le cerveau à l'aide d'une méthode anatomo-radiologique.

Nous avons donc travaillé la méthode de Landau et avons

pu y ajouter des compléments photo-radiologiques et quelques observations personnelles.

Quand nous radiographions un blessé atteint au cerveau, nous obtenons déjà quelques indications utiles sur la direction qu'a prise le projectile et sur la profondeur à laquelle il a pénétré — toutefois ceci ne permet pas de préciser l'endroit anatomo-histologique atteint ou détruit par le projectile.

On peut en dire autant des méthodes chirurgicales qui consistent à diviser le cerveau en régions déterminées. Dans ces méthodes, on se sert de lignes imaginaires qui passent par des points connus du cerveau, comme l'artère cérébrale moyenne, la fissure sylvienne, le sillon central, etc. Ceci permet en effet de s'orienter pendant l'opération, mais ne donne aucun éclaircissement précis sur les centres atteints par le projectile. (Voir les systèmes de Krönlein, Kocher, Chiene, etc.)

La méthode que nous allons décrire ici a été dans une certaine mesure inspirée par deux travaux¹, qui ont démontré que le cerveau exerce une pression sur la boîte crânienne et moule ainsi sa surface. Dans certains endroits, cette pression est si puissante que le crâne est marqué de bosses à sa surface externe, et d'enfoncements internes. Ces bosses, ainsi que certaines lignes creuses, peuvent être mises en évidence grâce à l'illumination d'un crâne par l'intérieur, — les bosses et lignes apparaissent alors en clair.

Ainsi on a pu démontrer que sur tous les crânes existent deux points proéminents (ou plutôt quatre); il s'agit dans l'espèce de deux bosses frontales et de deux bosses occipitales — qui proviennent de la pression des pôles frontaux et occipitaux des hémisphères du cerveau.

Comme ces bosses n'ont pas seulement plus de relief que les autres parties du crâne, mais aussi sont plus minces, elles apparaissent comme des fenêtres quand le crâne est illuminé par le dedans. (Voir fig. 1 et 2.)

Rappelons que ces bosses, quoique connues par la science, n'ont jamais servi pour des recherches d'ordre anthropométrique, ni pour des mensurations craniométriques.

Landau le premier s'est servi de ces quatre points ou bosses, pour mesurer l'axe longitudinal des hémisphères du cerveau.

¹ G. SCHWALBE et E. LANDAU.

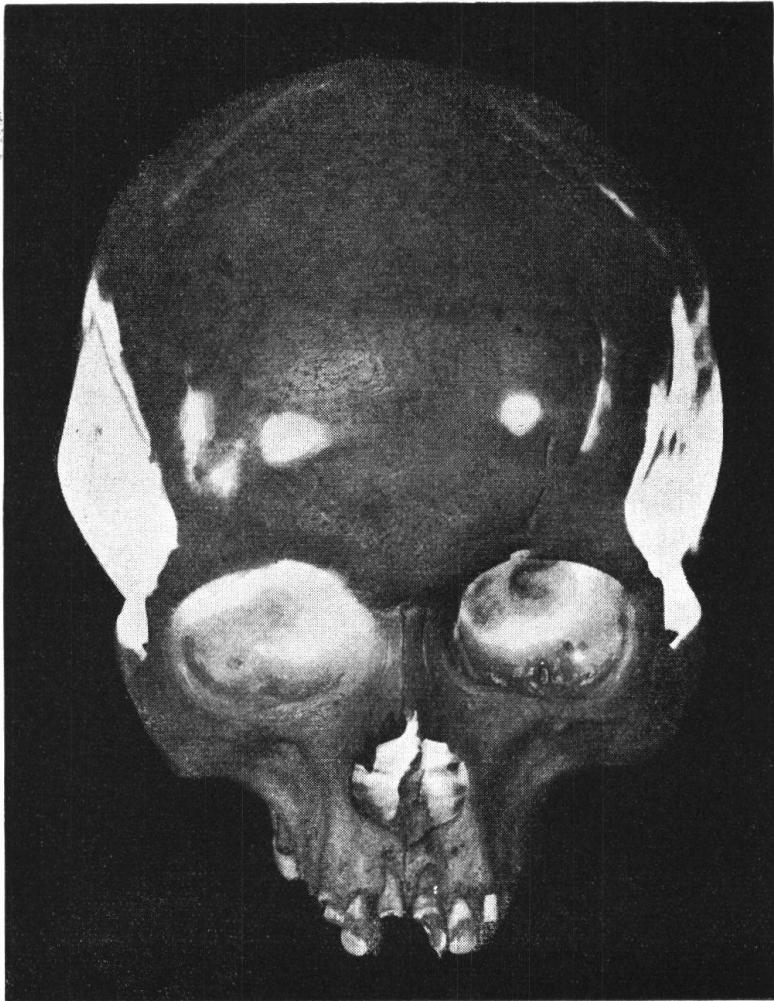

FIG. 1.

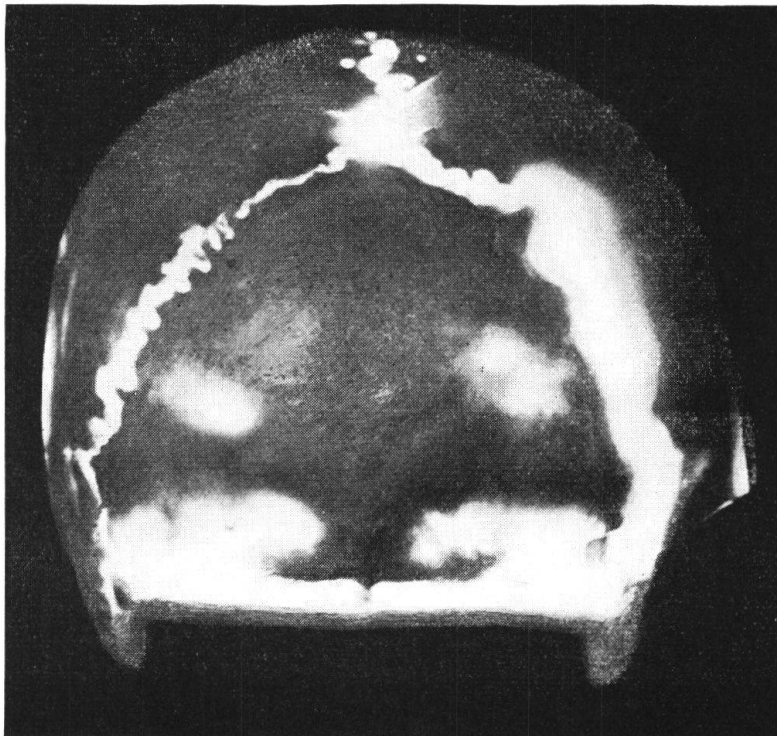


FIG. 2.

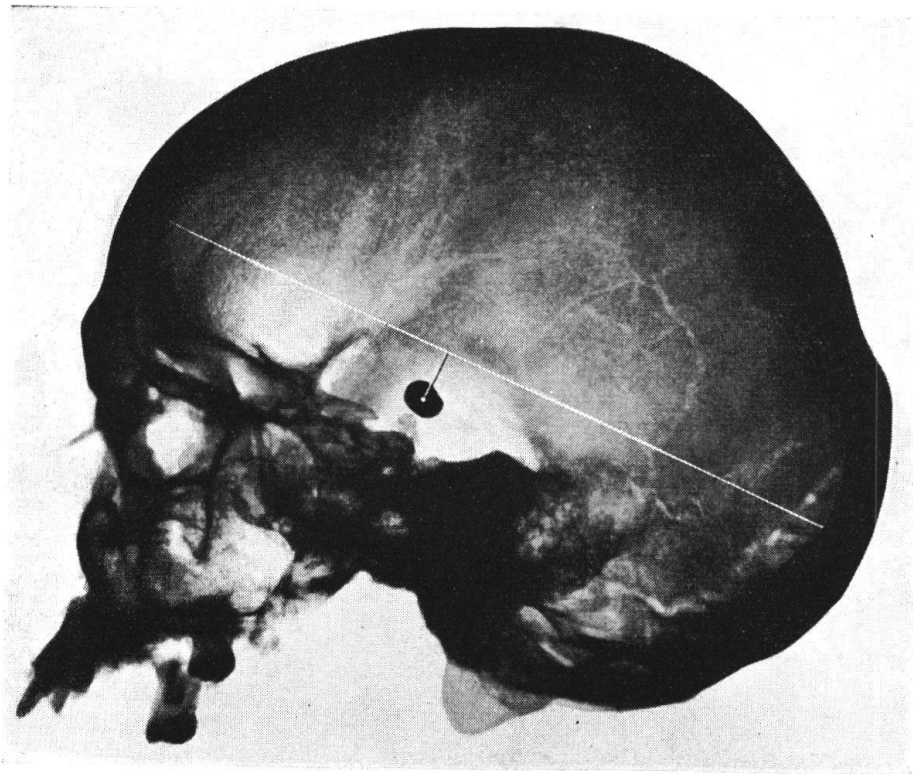


FIG. 3.

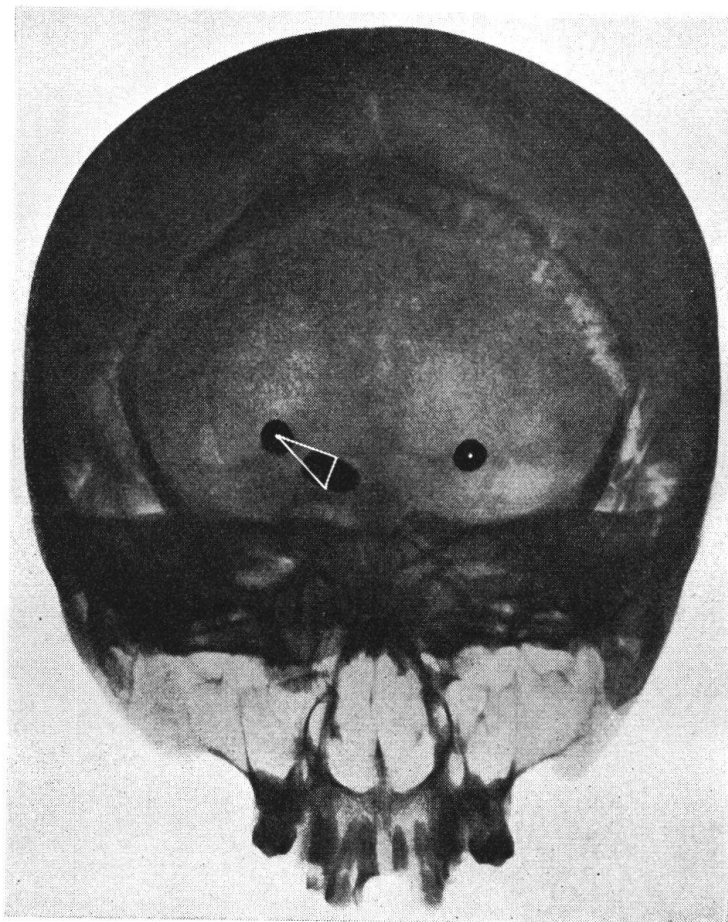


FIG. 4.

BIBLIOTHEK der E. T. H.
ZÜRICH

Comme nous n'avons pas de blessé de guerre atteint à la tête, nous avons confectionné une pièce anatomique qui nous a permis de faire nos recherches dans les mêmes conditions que s'il s'agissait d'un blessé vivant.

Dans ce but, nous nous sommes servi d'un crâne vide dans lequel nous avons fixé un projectile de plomb à l'aide d'une ficelle. Cette pièce a été radiographiée et nous avons pu obtenir l'image exacte du projectile et de sa situation par rapport aux points frontaux et occipitaux qui avaient été préalablement marqués par de petits ronds de plomb.

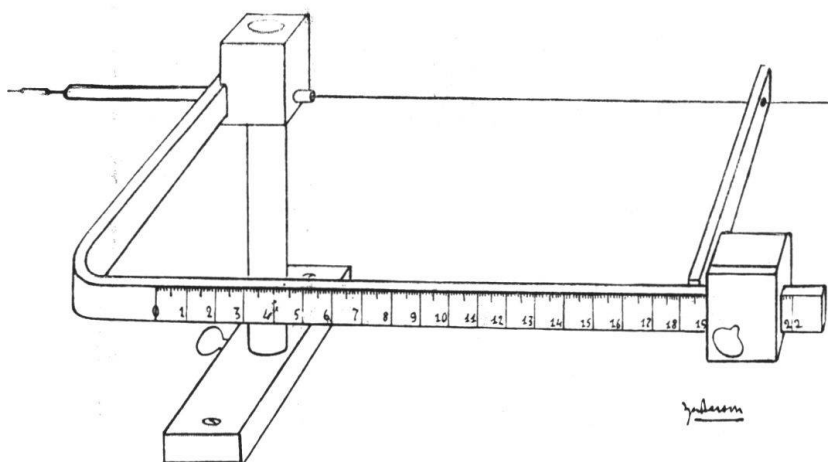


FIG. 5. — Appareil de E. Landau permettant de fixer partout sur l'hémisphère le point de l'axe.

Ensuite, nous avons mesuré la longueur de l'axe et précisé la position du projectile par rapport à cet axe. (Voir la radiographie prise du crâne en profil.)

Sur cette même radiographie, nous avons marqué une perpendiculaire qui part de l'endroit où siège le projectile — et marqué l'endroit où cette perpendiculaire coupe l'axe en deux segments. (Voir les fig. 3 et 4.) Cet endroit nous permettra par la suite de localiser plus exactement l'emplacement du projectile.

La seconde partie de notre tâche consiste à déterminer quel endroit anatomique du cerveau a été atteint par le projectile. Voici comment nous procédons: Nous prenons un cerveau conservé dans le formol dont nous mesurons la longueur de l'hémisphère. Cette longueur est marquée par une mince ficelle introduite par une aiguille spéciale. (Appareil exécuté par le Prof. Landau, voir fig. 5.)

L'hémisphère ainsi fixé et marqué dans son axe est ensuite confectionné en coupes sériées, chacune à peu près d'une épaisseur de 0,5 cm. Le cerveau ainsi confectionné a été appelé par Landau « cerveau étalon ».

A chacune de ces coupes sériées, nous avons donné un numéro d'ordre et aussi marqué la distance qui la sépare du pôle (soit frontal, soit occipital). Ajoutons que ce « cerveau

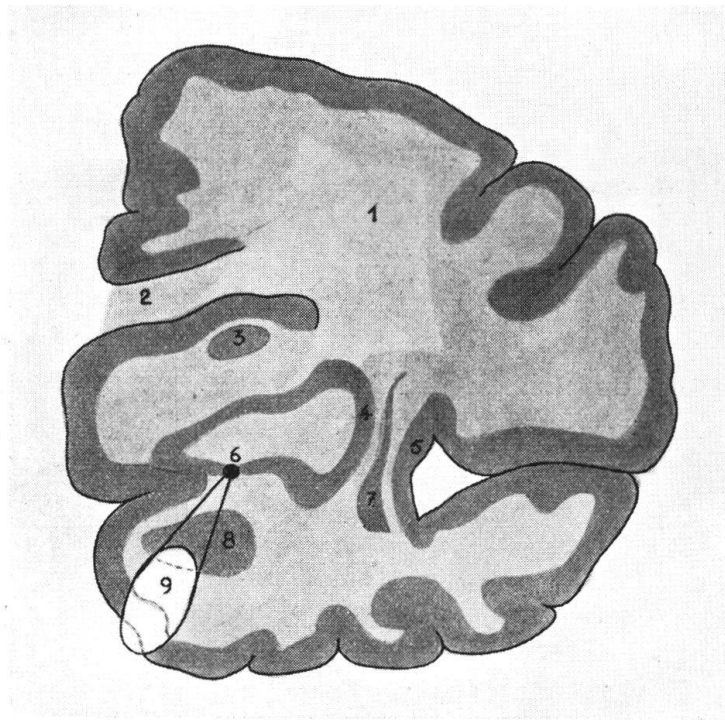


Fig. 6. — Coupe transversale du cerveau avec la topographie du projectile.

1. Corona radiata. — 2. Corps calleux. — 3. Couche optique.
4. Putamen. — 5. Insula. — 6. Point par où passe l'axe de l'hémisphère.
7. L'avant-mur. — 8. N. amygdalien. — 9. Le projectile.

étalon », c'est-à-dire l'ensemble des coupes sériées faites sur l'hémisphère en question — se conserve dans une solution de formol et peut être gardé ainsi en parfait état.

Nous connaissons déjà par la radiographie faite au début les mesures de l'axe du cerveau de notre blessé (dans notre cas d'un crâne préparé spécialement). En comparant l'axe du cerveau blessé à celui du cerveau conservé, nous voyons les proportions des deux cerveaux l'un par rapport à l'autre.

Il suffit donc d'une simple règle de trois pour transposer sur le « cerveau étalon » la position dans laquelle le projectile se trouve par rapport à l'axe.

Dans notre cas, nous avons pu fixer la position du projectile dans la tête du blessé grâce à notre dessin semi-schématique, c'est-à-dire à 6 cm du pôle frontal de l'hémisphère gauche. (Voir fig. 6.) Pour mieux apercevoir les détails qui nous intéressent sur la coupe, nous pouvons nous servir de deux techniques différentes.

Nous pouvons soit faire des colorations macroscopiques, soit colorer à l'aide d'une simple solution de carmin la substance blanche en rose pâle et en rouge foncé la substance grise de l'écorce et les noyaux gris centraux.

La méthode chimique se prête également bien à la coloration de ces coupes. Landau emploie une méthode qui se rapproche de la technique du Prof. Guizetti de Parma; c'est-à-dire qu'il transporte la coupe dans une solution de Ferrum sesqui-chloratum 3-5 % (sol aqu.) pour 2 à 3 minutes. Ensuite on rince à l'eau et repose la pièce dans une solution aqueuse 5 % de Rhodankalium (rouge) ou Ferrocyankalium 2 % (bleu).

Comme cela nous intéressait aussi de faire la tomographie de notre crâne, nous nous sommes adressé au Prof. Rosselet, directeur du Service radiologique de l'Hôpital cantonal de Lausanne, qui très gracieusement nous a prêté son concours. La place nous manque pour donner ici la description détaillée de cette méthode et nous nous contenterons de dire que nous avons pu prendre deux tomographies bien réussies du crâne précité — l'une de profil et l'autre de face. Sur ces films, le projectile apparaît clairement à une certaine distance du plan de l'écran radiographique. Pour l'image de profil, elle est de 11 cm et pour celle de face de 5 1/2 cm. On pourrait ainsi préciser la position du projectile et indiquer approximativement l'endroit anatomique où il a pénétré. Cependant nous avons constaté que les résultats ainsi obtenus ne sont jamais aussi exacts et détaillés que ceux que nous avons obtenus par la méthode combinée (anatomo-radiologique et comparative) de Landau.

Résumé.

Pour situer exactement l'endroit où se trouve un projectile de guerre qui a pénétré dans la tête, il faut d'une part faire deux radiographies (grandeur naturelle) du blessé (l'une

de face et l'autre de profil) et d'autre part préparer un cerveau conservé que l'on confectionne en coupes.

Sur la tête du blessé, on marque les quatre points axiaux (ce sont les bosses frontales et occipitales) qui permettront d'en calculer les proportions exactes.

Ensuite on compare la longueur de l'axe du cerveau étalon (la pièce préparée) à la longueur respective de l'axe sur le vivant. Il suffit ensuite d'une simple règle de trois pour calculer quel est le centre anatomique qui, sur la pièce conservée, correspond à l'endroit atteint chez le blessé. Il s'agit donc de connaître l'emplacement du projectile par rapport à l'axe de l'hémisphère blessé — pour ensuite s'orienter sur la coupe du cerveau étalon où cet axe a été préalablement marqué par une mince ficelle dont le passage marquera le pôle sur chacune des coupes sériées.

Lausanne, Laboratoire d'histologie.
