

# Phénomènes de parthénogénèse dans des tumeurs de l'homme

Autor(en): **Nicod, J.-L.**

Objektyp: **Article**

Zeitschrift: **Bulletin de la Société Vaudoise des Sciences Naturelles**

Band (Jahr): **62 (1942-1945)**

Heft 263

PDF erstellt am: **13.09.2024**

Persistenter Link: <https://doi.org/10.5169/seals-273264>

## **Nutzungsbedingungen**

Die ETH-Bibliothek ist Anbieterin der digitalisierten Zeitschriften. Sie besitzt keine Urheberrechte an den Inhalten der Zeitschriften. Die Rechte liegen in der Regel bei den Herausgebern.

Die auf der Plattform e-periodica veröffentlichten Dokumente stehen für nicht-kommerzielle Zwecke in Lehre und Forschung sowie für die private Nutzung frei zur Verfügung. Einzelne Dateien oder Ausdrucke aus diesem Angebot können zusammen mit diesen Nutzungsbedingungen und den korrekten Herkunftsbezeichnungen weitergegeben werden.

Das Veröffentlichen von Bildern in Print- und Online-Publikationen ist nur mit vorheriger Genehmigung der Rechteinhaber erlaubt. Die systematische Speicherung von Teilen des elektronischen Angebots auf anderen Servern bedarf ebenfalls des schriftlichen Einverständnisses der Rechteinhaber.

## **Haftungsausschluss**

Alle Angaben erfolgen ohne Gewähr für Vollständigkeit oder Richtigkeit. Es wird keine Haftung übernommen für Schäden durch die Verwendung von Informationen aus diesem Online-Angebot oder durch das Fehlen von Informationen. Dies gilt auch für Inhalte Dritter, die über dieses Angebot zugänglich sind.

## Phénomènes de parthénogénèse dans des tumeurs de l'homme

PAR

*J.-L. NICOD.*

(Séance du 9 novembre 1944.)

---

Il est assez fréquent que l'on rencontre dans les glandes génitales des formations pathologiques d'aspect tumoral caractérisées par la présence de tissus divers. Ces tissus sont dérivés des trois feuilletts embryonnaires. Ils sont agencés avec ou sans ordre et peuvent à l'occasion échafauder des ébauches organoïdes : structures digestives, respiratoires, cutanées, nerveuses, thyroïdiennes, chordales, etc. Les anciens observateurs les ont appelées des tumeurs mixtes. A l'heure actuelle on les désigne assez indifféremment sous le nom de tératomes ou de dysembryomes. L'emploi de ces termes pris tantôt l'un pour l'autre a conduit à tant de confusion qu'il serait heureux que l'on arrivât à en limiter strictement l'usage à des structures pathologiques bien définies.

C'est ainsi que le mot tératome éveille d'après son étymologie l'idée de monstruosité et qu'il faudrait le réserver aux malformations, c'est-à-dire à ces cas où l'on voit chez un nouveau-né des formations d'aspect tumoral dont les constituants ont le même âge, le même degré d'évolution que les tissus et les organes de leur porteur.

En revanche le dysembryome fera penser immédiatement à la fécondation de l'ovule, à la constitution d'un embryon, à l'organogénèse, mais sur un plan dévié du type harmonieux normal.

Dans le premier cas nous aurons vraisemblablement à faire à une grossesse gémellaire dans laquelle un des jumeaux, au lieu de se développer en être indépendant, s'est constitué de façon incomplète, monstrueuse et s'est trouvé fixé à l'autre comme un frère siamois, mais de façon beaucoup plus intime,

puisque le tératome peut apparaître sous forme d'excroissance sous-cutanée, endobuccale, médiastinale ou à l'intérieur d'un organe quelconque. Grossesse gémellaire pathologique, mais univitelline où les annexes fœtales uniques ont assuré par leur chorion la vie à la fois du jumeau à figure humaine et du jumeau incomplet d'apparence tumorale. Le tératome ainsi compris n'est pas une véritable tumeur. Ses tissus se développent comme des tissus normaux. Ce n'est en somme que leur localisation et leur agencement qui sont anormaux, défectueux. Son évolution est limitée dans le temps ; son accroissement ne se continue guère après la naissance. Ses éléments cellulaires n'ont pas tendance à former des tumeurs, à développer des cancers.

Le dysembryome est au contraire un embryon pathologique qui n'est pas contemporain de son hôte et dont le moment initial de développement peut théoriquement se situer n'importe quand dans la vie d'un individu. Il n'est donc pas le fait d'une grossesse gémellaire, mais bien plutôt d'une grossesse tout court ou mieux d'une grossesse à tel point pathologique que l'on est en droit de la qualifier de parthénogénétique. Mais entendons-nous bien. Il ne s'agit nullement ici d'une parthénogénèse analogue à celle que la zoologie nous a fait connaître et dont elle a précisé la mécanique chromosomiale. Il ne faudrait pas imaginer à l'origine d'un dysembryome un ovule qui entrerait en multiplication un beau jour sans avoir attendu l'action fécondante d'un spermatozoïde. Le fait en soi n'aurait cependant rien d'impossible. En général ce n'est que par analogie que l'on peut parler ici de parthénogénèse, entendant par là que dans notre organisme, à un moment donné, une cellule aussi riche en potentialités qu'un ovule ou un spermatozoïde, une cellule totipotente dirons-nous, s'est trouvée sollicitée par un agent fécondant quelconque, physique ou chimique et s'est mise à se multiplier en engendrant des structures qui vont répéter plus ou moins les tissus et les organes normaux. Cette parthénogénèse pourrait s'interpréter de la même façon que cette sorte de fécondation monstrueuse que Klebs a placée à l'origine des tumeurs, à savoir la copulation d'un polynucléaire avec une cellule fertile de nos tissus : hypothèse intéressante mais qui d'ailleurs attend encore sa démonstration.

Il y a cependant une différence fondamentale entre le processus qui aboutirait à la tumeur et la « fécondation » qui donnera le dysembryome. En effet ce n'est pas n'importe quelle cellule fertile de notre organisme qui va construire un dysem-

bryome, mais bien une ou des cellules dont les potentialités évolutives sont celles de l'ovule et du spermatozoïde.

Mais de telles cellules existent-elles réellement en dehors des éléments germinatifs de l'ovaire et du testicule ?

Pour répondre à cette question, il faut se rappeler brièvement comment se forment les premières ébauches des glandes génitales. On admet volontiers à l'heure actuelle que dans les premières segmentations de l'œuf un certain nombre de blastomères germinaux se séparent fonctionnellement et peut-être morphologiquement aussi des blastomères somatiques. Il semble en effet qu'à un certain moment ces cellules spéciales se groupent entre l'endoderme et le mésoderme et vont dans la suite émigrer vers l'ébauche génitale coelomique primaire. Ce faisant elles ont à traverser les tissus et les organes en formation. L'on admet que toutes ne parviennent pas au rendez-vous. Des gonoblastes vont ainsi subsister en dehors de la sphère génitale et se trouver entraînés dans le tourbillon du développement des organes. Lorsqu'enfin l'organisme aura terminé sa croissance, ces cellules seront alors éparses en des lieux divers où l'œil n'aura pas le moyen de les repérer. Dès lors elles disparaîtront par atrophie secondaire ou vivront d'une vie latente. On peut même supposer qu'elles seront susceptibles de divisions de remplacement. Ces éléments, étrangers en quelque sorte dans nos tissus, ne participant pas à leurs fonctions, garderont l'empreinte de leur différenciation initiale. Ce seront toujours des gonoblastes même s'ils n'ont aucune occasion de le manifester. Ils porteront en eux les potentialités évolutives des cellules de la lignée germinale et pourront donc — si les circonstances le permettent — se comporter comme un ovule fécondé, c'est-à-dire se multiplier en donnant naissance à des tissus à différenciations diverses. Il va bien sans dire que si cette théorie hypothétique a quelque vraisemblance, c'est dans la sphère génitale que les produits de leur multiplication éventuelle vont se rencontrer. Or l'expérience prouve que c'est bien dans les glandes génitales ou dans leur voisinage immédiat que se situent la plupart des dysembryomes. C'est aussi dans les territoires un temps occupés par les gonades primitives que les dysembryomes extra-génitaux ont en général été rencontrés. Il en est ainsi pour la loge rénale et la paroi postérieure de l'abdomen.

Il n'est évidemment pas possible de fournir à l'appui de cette théorie des arguments décisifs, car nous n'avons pas de méthode capable de déceler les gonoblastes primordiaux égarés

dans les organes. Mais si nous pouvons démontrer qu'ils sont capables d'engendrer des sortes d'embryons, des dys-embryons, ne devons-nous pas admettre qu'ils sont susceptibles d'être fécondés et qu'ils proviennent vraiment des blastomères appartenant à la lignée germinale ? Or cette preuve est possible.

Lorsqu'on étudie en effet les dysembryomes des glandes génitales, on constate souvent que parmi leurs constituants il se trouve, à côté de tissus à évolution organoïde, des formations tissulaires ou cellulaires moins différenciées, à croissance volontiers anarchique, bref des éléments qui vont se comporter comme ceux des néoplasies malignes. Le dysembryome devient ainsi une tumeur. Nous savons aussi que des dysembryomes paraissent être cancéreux d'emblée, c'est-à-dire que leurs cellules proliférées n'ébauchent jamais des organes à maturation, mais qu'elles édifient des complexes cellulaires anarchiques déviés de toute architecture normale. Or parmi leurs éléments cancérisables il s'en trouve un qui, plus fréquemment que les autres, fait de la tumeur et même du cancer très malin. Je veux nommer ici l'épithélium chorial, souche du chorioépithéliome. C'est un fait d'observation, aujourd'hui banal, que le chorioépithéliome — considéré pendant longtemps comme l'apanage du sexe féminin, parce que lié dans sa genèse à la présence de l'épithélium chorial d'une grossesse dans l'utérus ou les trompes — se rencontre avec les mêmes caractères morphologiques et biologiques chez l'homme, dans le testicule.

Le chorioépithéliome testiculaire, s'il est une rareté, n'a cependant rien d'exceptionnel. Il se comporte chez l'homme comme chez la femme avec sa même tendance aux hémorragies et aux essaimage par voie sanguine. Il devient même banal aujourd'hui de constater que ce chorioépithéliome est capable de détruire toute l'édification d'un dysembryome jusque là bénin. Ses éléments attaquent, rongent et font disparaître le dysembryon, comme le chorioépithéliome de l'utérus détruit l'organe sur lequel il naît et va envahir à distance les poumons, puis d'autres organes pour faire en définitive mourir l'organisme tout entier.

La nature choriale du chorioépithéliome ne peut plus être mise en doute aujourd'hui que nous pouvons, grâce à la réaction d'Asheim-Zondek, certifier qu'il se comporte fonctionnellement comme le chorion d'un œuf normal en sécrétant des hormones gonadotropes. Et cette réaction peut être positive aussi bien chez l'homme que chez la femme, c'est-à-dire chaque fois qu'un épithélium chorial manifeste l'activité hormonale qui est une de ses plus intimes propriétés.

L'observation directe des dysembryomes nous permet de plus de constater dans l'édifice tissulaire la présence fréquente d'amas cellulaires syncytiaux rappelant la couche externe de l'épithélium chorial. Ces amas se trouvent d'ailleurs souvent en contact avec de petites cellules épithéliales plus claires qui sont assimilables aux cellules de Langhans, couche interne du revêtement chorial. Certes, on n'a jamais trouvé dans un dysembryome un véritable chorion, de véritables villosités choriales doublées d'un amnios ; mais il ne faut pas oublier que précisément nous avons à faire à un dysembryon et que dans son « organisme » tout est incomplet, rudimentaire, ébauché

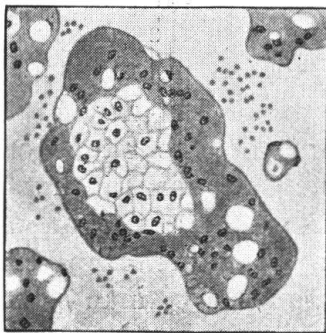


Fig. 1.

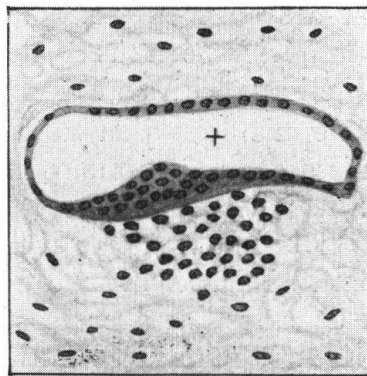


Fig. 2.

Fig. 1. — Chorioépithéliome du testicule. Dans une nappe sanguine baigne une formation vilieuse avec au centre les cellules claires de Langhans et à la périphérie le syncytium chorial.

Fig. 2. — Genèse d'un bouton embryonnaire. Cavité amnio-ectodermique (+) aplatie, avec un épaissement constituant l'ectoderme. Dans le mésenchyme, au-dessous de l'épaissement, entoblaste en voie de différenciation.

seulement et jamais normalement édifié. D'ailleurs dans le chorioépithéliome, comme dans ses métastases, les deux types des cellules choriales peuvent — comme on le voit à la fig. 1 tirée d'un chorioépithéliome testiculaire — garder leurs rapports respectifs. Ainsi un groupe de cellules de Langhans s'entourera volontiers d'une masse syncytiale. Il suffirait d'ajouter à pareille formation un axe conjonctif pour qu'apparût la plus typique des villosités choriales !

Ainsi donc la présence de formations trophoblastiques dans le dysembryome parle nettement en faveur de son origine gonoblastique.



Mais il y a plus. Les mêmes aspects, les mêmes structures, les mêmes dysembryons avec les mêmes formations chorales et les mêmes évolutions chorioépithéliomateuses, nous les connaissons dans les dysembryomes extragénitaux. A vrai dire ces tumeurs paraissent exceptionnelles. J'en ai fait étudier un cas par Mlle Jaquenod en 1936. C'était à l'époque le troisième qui fût indiscutable ; il se rangeait après ceux de Ritchie (1903) et de Schultze (1930). C'était un cas très complexe. Chez un homme de 31 ans nous avons trouvé sur la paroi postérieure de l'abdomen, au-devant de l'aorte, un dysembryome indiscutable avec des éléments organoïdes divers. Subissant une cancérisation, ceux-ci avaient donné naissance à deux tumeurs malignes : un épithélioma que le mauvais état de conservation du matériel ne nous avait pas permis de préciser et un chorioépithéliome qui avait secondairement envahi les poumons.

Depuis lors j'en ai rencontré un nouveau cas en 1939. Il s'agissait d'une tumeur comme une bonne orange située entre le hile du rein gauche et la colonne vertébrale chez un homme de 36 ans. Elle était bien délimitée, avec à la coupe un tissu ramolli, friable, brun-rougeâtre, très hémorragique. Elle refoulaient sans les infiltrer les tissus et les organes avoisinants. Avec difficulté, mais avec entière certitude, j'ai pu constater qu'elle comportait des formations organoïdes parmi lesquelles des îlots de cartilage hyalin et du tissu adipeux étaient les plus nets. Mais cet édifice tissulaire était disloqué, envahi, partiellement détruit, de nouveau par un chorioépithéliome qui, en se généralisant au foie et aux poumons, avait amené la mort par rupture d'un foyer tumoral hépatique et hémorragie massive (2350 cm<sup>3</sup>) dans le péritoine. La réaction d'Asheim-Zondek n'avait pas été pratiquée.

Voici donc encore une fois confirmée la présence d'un trophoblaste dans un dysembryome. Or qui dit trophoblaste sous-entend une différenciation tissulaire remontant aux tout premiers stades de la division de l'œuf. En effet nous savons que la segmentation de l'œuf aboutit très tôt à la création de blastomères inégaux : des macromères centraux qui donneront dans la suite la lignée somatique et la lignée germinale — et des micromères périphériques qui seront précisément le trophoblaste d'où dériveront le chorion, ses villosités et ses deux sortes de cellules épithéliales : la cellule de Langhans et le syncitium. La présence d'une tumeur chorale issue d'un dysembryome extra-génital n'est-elle donc pas la preuve quasi-formelle que la ou les cellules qui ont formé le dysembryon avaient en elles réellement des potentialités ovulaires et que dès lors elles

sont assimilables aux gonoblastes primordiaux ? Car il est exclu que les dysembryons extra-génitaux prennent naissance sur des îlots aberrants, des éclaboussures des gonades adultes, ni de leurs restes embryonnaires : pareils reliquats ne sont pas connus.

Malgré la certitude qui ressort de ces constatations, il faut bien reconnaître que la découverte dans un dysembryome d'édifications tissulaires analogues ou très semblables aux premiers stades d'un embryon normal lèverait les derniers obstacles et serait à même d'écarter les derniers doutes et de rallier l'unanimité des suffrages. Or jusqu'à 1936 toutes les recherches dans cette voie sont restées vaines. A cette époque cependant Peyron attirait l'attention sur des structures curieuses qu'il avait rencontrées en étudiant systématiquement des dysembryomes testiculaires. Il s'agissait de vésicules épithéliales, ou bien c'étaient des kystes épithéliaux jumelés dans lesquels des différences notables de colorabilité permettaient de supposer deux natures, deux différenciations différentes. Et dans ces kystes des épaisissements épithéliaux, très limités et très nets, éveillaient immédiatement l'idée de formations embryonnaires en voie de différenciation, soit aux stades mono-, di- et parfois tridermiques. Ces observations, abondamment illustrées, appelaient tout naturellement des rapprochements avec les représentations des plus petits œufs humains connus.

A de nombreuses reprises Peyron présenta ses cas devant des assemblées savantes. Mais sans doute ses démonstrations étaient-elles trop belles, trop conformes à ce que l'on attendait sans trop oser y croire. Aussi furent-elles critiquées, mises en doute et habituellement rejetées. Peyron pouvait cependant se glorifier d'avoir amené Masson, ce grand maître de l'histologie des tumeurs, à partager ses opinions. Depuis lors, pour autant que les circonstances actuelles permettent de l'affirmer, ses publications n'ont pas eu d'écho, c'est-à-dire que personne semble-t-il n'a pu retrouver ce qu'il a vu : ainsi le doute subsiste-t-il.

Or en examinant un dysembryome cancéreux développé dans l'ovaire droit d'une fillette de deux ans, j'ai rencontré des structures exactement superposables à celles décrites par Peyron et ses élèves. Comme lui, j'ai vu des formations vésiculaires accouplées, avec sur une zone limitée un épaisissement épithélial rappelant un ectoderme primitif. Comme lui, j'ai constaté que ces formations apparemment ectodermiques, continuées par un épithélium aplati de type amniotique, déclenchent par une sorte d'induction la formation d'une cavité secondaire et indépendante rappelant un endoderme (fig. 2). Les deux cavités



épithéliales, bien différentes par l'aspect et la colorabilité de leurs cellules, s'accompagnent parfois d'une troisième cavité que Peyron déclare coelomique (fig. 3 et 4). En outre en plusieurs points on peut constater que des groupes de cellules s'amassent au voisinage et au contact des cavités ecto-endodermi-

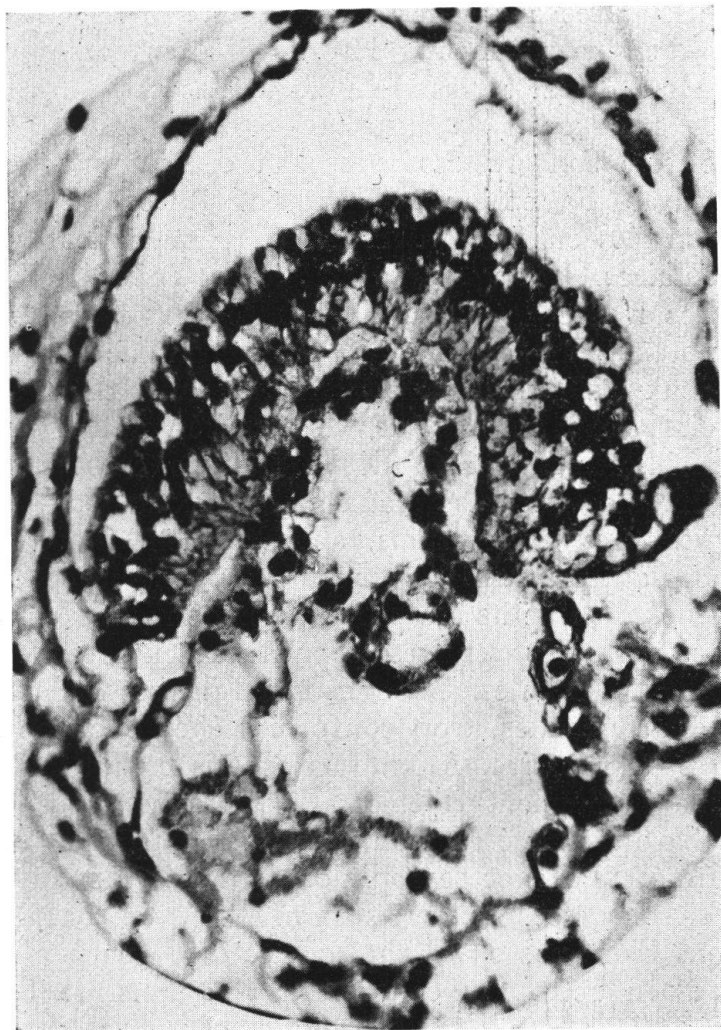


Fig. 3. — Photographie du blastoderme schématisé à la fig. 4.

ques laissant présager la différenciation d'un troisième feuillet, le mésoderme (fig. 5). Ajoutons encore que dans notre tumeur il y avait des formations organoïdes comme dans tout dysembryome avant sa cancérisation et qu'en plusieurs points j'ai pu identifier de l'épithélium chorial dont la présence justifiait le résultat positif que donnait en clinique la réaction d'Asheim-Zondek.

Ces ébauches n'ont évidemment pas la régularité d'un embryon que l'on développerait expérimentalement au laboratoire dans des conditions favorables, mais elles paraissent cependant suffisamment caractérisées pour permettre une interprétation. Je n'entrerai pas plus loin dans le détail de ces structures, car je n'ai point ici le propos d'en faire la stricte démonstration. On en pourra d'ailleurs lire l'exposé dans la thèse de Cuénod.

Ce qui m'importe surtout c'est de souligner ce fait qu'une preuve nous est maintenant donnée que la cellule souche du

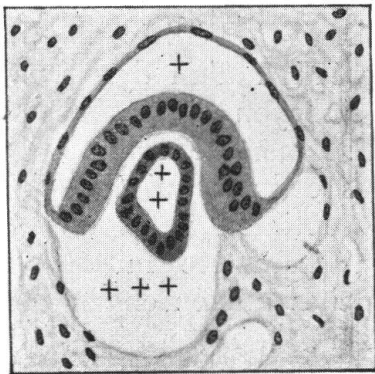


FIG. 4.

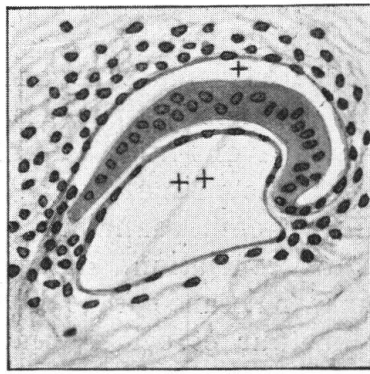


FIG. 5.

Fig. 4. — Blastoderme didermique avec ses cavités amnio-ectodermique (+), entoblastique (+ +) et coelomique (+ + +).

Fig. 5. — Un blastoderme avec ses deux cavités : amnio-ectodermique (+) amincie et entoblastique (+ +) plus ouverte. Apparition de quelques cellules mésodermiques aux pointes du croissant.

dysembryome a réellement les potentialités d'un ovule fécondé. Des critiques continueront sans doute à démolir les théories de Peyron, mais ce que l'on n'aura pas le droit d'attaquer c'est la *réalité* de ses observations. Et le cas que je verse au débat attirera je l'espère l'attention des observateurs. Aussi peut-on affirmer qu'avant peu des constatations identiques pourront être enregistrées.

J'ajoute que Peyron a fait toutes ses observations sur les dysembryomes testiculaires et qu'il pensait qu'il serait difficile d'en faire de pareilles sur l'ovaire « en raison de l'évolution assez rapide vers le type adulte » des dysembryomes de cet organe.

L'interprétation de Peyron est-elle exacte ? Il est sans doute difficile de l'affirmer. Mais ce qui est certain c'est qu'elle est plausible et que c'est elle qui convient le mieux aux images observées.

Si nous revenons maintenant sur nos pas, nous voyons que les conditions que nous posons à l'acceptation d'une sorte de fécondation parthénogénétique à l'origine des dysembryomes se trouvent quasi remplies. Nous avons ainsi raison d'opposer aux grossesses gémellaires des tératomes les grossesses parthénogénétiques des dysembryomes.

Mais un fait reste troublant, bien capable d'alimenter les discussions. Nous avons admis que la « fécondation » d'un gonoblaste génital ou extra-génital aboutissait à l'édification d'un complexe tissulaire organoïde, à la création d'un dysembryon. Mais sur nos coupes les ébauches embryonnaires sont nombreuses. Avons-nous à faire alors à la segmentation de multiples gonoblastes primordiaux ? Ou bien les cellules qui édifient les ébauches embryonnaires sont-elles susceptibles, après un début de différenciation, de reprendre leur caractère initial et de donner naissance à de nouvelles ébauches qui en engendreront à leur tour et cela en somme sans fin ? L'observation directe ne permet guère de répondre de façon ferme. Peyron a décrit et j'ai vu après lui des vésicules, des kystes dans la paroi desquels sont apparus plusieurs épaisissements de type ectodermique doublés de vésicules endodermiques. Ces formations parlent pour une multiplication possible d'ébauches embryonnaires à partir d'une souche cellulaire unique. Ce serait là un processus analogue à la polyembryonie que l'on considère comme normale chez certains animaux, tels le Tatou (Peyron). Mais si cette interprétation cadre avec l'idée d'un gonoblaste primordial éventuellement unique, elle ne saurait justifier sans autre l'apparition de formations semblables dans les métastases. Peyron a vu ses ébauches embryonnaires évoluer dans la lumière de vaisseaux sanguins. Chez ma petite malade une tumeur secondaire, métastatique, était apparue dans l'ovaire gauche, et s'y présentait sous les mêmes aspects. Ce fait permet d'affirmer qu'une fois le processus embryonique déclenché dans la tumeur, il peut y être entretenu par des éléments qui, malgré une ébauche de différenciation, gardent intacts les potentialités du gonoblaste. Il s'en suit que nous devons admettre qu'il y a embryonie en cascade et non pas embryonie multiple d'emblée. Le cancer pourra donc s'accroître, se généraliser et partout

dans sa structure on pourra trouver la répétition des mêmes différenciations embryoniques initiales.

Les faits que je viens d'exposer ne manquent certes pas d'intérêt. Leur portée théorique est grande. Aussi faut-il souhaiter qu'ils éveillent la curiosité des chercheurs, des médecins comme de ceux qui consacrent leur labeur à la pathologie animale.

---

### Index bibliographique.

- CUÉNOD J.-P. — Contribution à l'étude de la polyembryonie dans les dysembryomes. Thèse, Lausanne 1944.
- JAQUENOD M. — *Bull. Ass. fr. Cancer*, T. 25, 1936.
- KLEBS. — *Allg. Pathologie*. Iéna 1889.
- PEYRON A. et LIMOUSIN H. — *C. R. Acad. Sciences*. T. 203, 1936.
- PEYRON A., LIMOUSIN H. et LAFAY B. — *Bull. Ass. fr. Cancer*, T. 25, 1936.
- RITCHIE. — *J. of obst. a. gyn.*, T. 4, 1903.
- SCHULTZE. — *Beitr. path. Anat.*, T. 84, 1930.
-