Observation d'un cas de microdactylie du médius des 2 mains

Autor(en): **Frœlich, L.**

Objekttyp: **Article**

Zeitschrift: **Bulletin de la Société Fribourgeoise des Sciences Naturelles = Bulletin der Naturforschenden Gesellschaft Freiburg**

Band (Jahr): **3 (1881-1883)**

PDF erstellt am: **18.07.2024**

Persistenter Link: https://doi.org/10.5169/seals-306696

Nutzungsbedingungen

Die ETH-Bibliothek ist Anbieterin der digitalisierten Zeitschriften. Sie besitzt keine Urheberrechte an den Inhalten der Zeitschriften. Die Rechte liegen in der Regel bei den Herausgebern.
Die auf der Plattform e-periodica veröffentlichten Dokumente stehen für nicht-kommerzielle Zwecke in Lehre und Forschung sowie für die private Nutzung frei zur Verfügung. Einzelne Dateien oder Ausdrucke aus diesem Angebot können zusammen mit diesen Nutzungsbedingungen und den korrekten Herkunftsbezeichnungen weitergegeben werden.
Das Veröffentlichen von Bildern in Print- und Online-Publikationen ist nur mit vorheriger Genehmigung der Rechteinhaber erlaubt. Die systematische Speicherung von Teilen des elektronischen Angebots auf anderen Servern bedarf ebenfalls des schriftlichen Einverständnisses der Rechteinhaber.

Haftungsausschluss

Alle Angaben erfolgen ohne Gewähr für Vollständigkeit oder Richtigkeit. Es wird keine Haftung übernommen für Schäden durch die Verwendung von Informationen aus diesem Online-Angebot oder durch das Fehlen von Informationen. Dies gilt auch für Inhalte Dritter, die über dieses Angebot zugänglich sind.

Ein Dienst der *ETH-Bibliothek*
ETH Zürich, Rämistrasse 101, 8092 Zürich, Schweiz, www.library.ethz.ch

http://www.e-periodica.ch

Observation d'un cas de

MICRODACTYLIE DU MÉDIUS DES 2 MAINS.

(Communication faite par M. le Dr **L. Frœlich.**)

(Voir Planche II.)

Parmi les vices de conformation de la main, les uns doivent être connus du chirurgien et nécessitent souvent l'intervention de l'art : tels sont les cas d'hypertrophie ou elephantiasis des doigts, ceux de mégalodactylie ou doigts longs, de polydactylie ou doigts surnuméraires, de syndactylie ou doigts adhérents, etc.

Les autres sont au-dessous des ressources de l'art et sont du domaine de la tératologie et non de la chirurgie ; ils sont, du reste, souvent liés à d'autres arrêts de développement ou à des monstruosités ; telles sont les anomalies connues sous le nom d'ectrodactylie, ou amputation spontanée des doigts, doigts absents, ceux de clinodactylie, ou doigts déviés, de brachydactylie (absence d'un ou de plusieurs segments du membre), de macrodactylie ou doigts longs (avec ou sans augmentation du nombre des phalanges), ou enfin de microdactylie, ou doigts courts.

Ayant eu l'occasion d'observer cette année un cas de déformation congénitale et symétrique se rapportant à cette dernière catégorie, mais s'éloignant sensiblement de toutes les formes décrites jusqu'à présent, nous nous permettons, vu la rareté du fait, d'en entretenir la Société des sciences naturelles.

Il s'agit d'un agriculteur vaudois, âgé de 20 ans, A. G., homme de petite taille, mais, du reste, de santé parfaite, qui présente à chaque main un *raccourcissement congénital* — soit arrêt de développement dans le sens de la largeur — *du médius ;* ce dernier, quoique possédant ses trois phalanges, est réellement plus court qu'il ne devrait l'être par rapport aux autres doigts de la main ; l'annulaire, sans être allongé, est par conséquent le doigt le plus long de la main ; il ne faudrait cependant pas confondre le cas qui nous occupe, avec une autre anomalie bien connue des mains (symétrique et héréditaire), où le médius étant de longueur normale, l'annulaire présente un allongement réel, de sorte qu'il dépasse encore en longueur ce dernier.

Ce jeune homme ne présente aucun autre vice de conformation ; les orteils sont parfaitement normaux.

La présence de cette difformité est si peu apparente, au premier abord, qu'elle a échappé à l'examen de la Commission de recrutement ; elle n'est pas, comme tant d'autres anomalies de la main, très disgracieuse ; et ce qui est le plus important, elle n'est pas incommode et ne gêne en rien les fonctions de la main ; ce médius raccourci est d'une mobilité parfaite et le porteur de ce « doigt court » ne s'en aperçoit pas en travaillant ; il n'a pas eu de peine à apprendre à écrire et comme l'on peut s'en convaincre par le fac-simile de la planche II, son écriture est même assez bonne.

L'hérédité, sans remplir, pour l'anomalie que nous

venons de décrire, le rôle important qu'elle joue dans la production d'un grand nombre de difformités des mains, où celles-ci se transmettent dans plusieurs générations successives, l'hérédité, disons-nous, y est cependant pour quelque chose ; il est vrai que ni le père, ni la mère, ni les frères et sœurs ne présentent un vice de conformation semblable ; mais, par contre, un oncle du côté paternel, actuellement mort, était, de source certaine, porteur de la même affection ; notre sujet n'ayant pas encore d'enfants, il reste à savoir s'il transmettra cette malformation à ses descendants.

Microdactylie du Médius des 2 mains

observée

par le Dr L. FROELICH.

½ g. n.

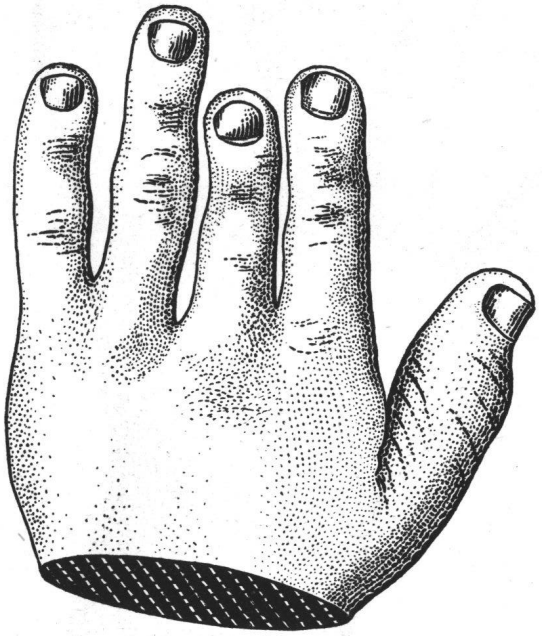

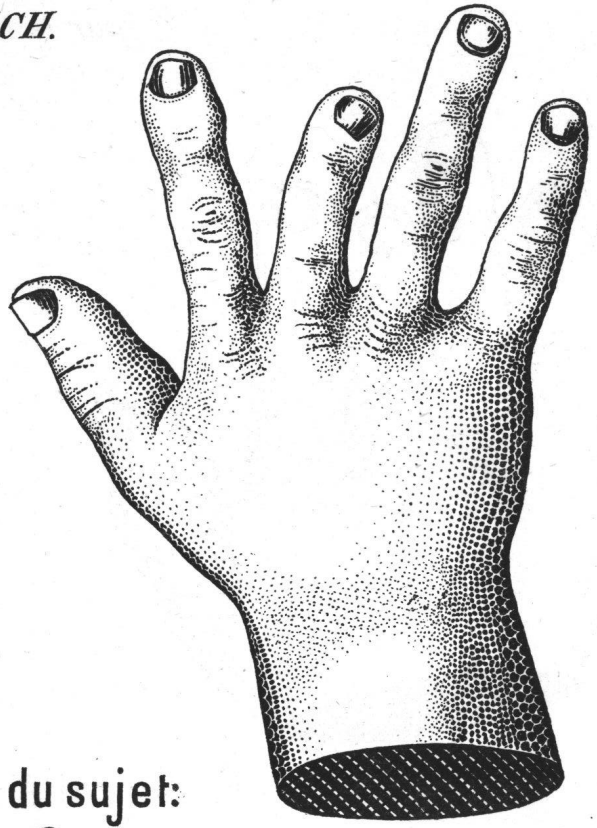

Fac-simile de l'ecriture du sujet:

Les cavaliers qui n'ont pas de grandes marches à faire à pied, ne souffrent guère de mal au pied, mais en revanche ils ont souvent des bleſ„ sures provenant de la pression de la selle.

LITH. M. RAEMY, FRIBOURG.