Zeitschrift: Schweizer Hebamme : offizielle Zeitschrift des Schweizerischen Hebammenverbandes = Sage-femme suisse : journal officiel de l'Association suisse des sages-femmes = Levatrice svizzera : giornale ufficiale dell'Associazione svizzera delle levatrici

Herausgeber: Schweizerischer Hebammenverband

Band: 62 (1964)

Heft: 4

Artikel: Die Zytologie in der Geburtshilfe

Autor: Delnon, I.

DOI: https://doi.org/10.5169/seals-951544

Nutzungsbedingungen

Die ETH-Bibliothek ist die Anbieterin der digitalisierten Zeitschriften auf E-Periodica. Sie besitzt keine Urheberrechte an den Zeitschriften und ist nicht verantwortlich für deren Inhalte. Die Rechte liegen in der Regel bei den Herausgebern beziehungsweise den externen Rechteinhabern. Das Veröffentlichen von Bildern in Print- und Online-Publikationen sowie auf Social Media-Kanälen oder Webseiten ist nur mit vorheriger Genehmigung der Rechteinhaber erlaubt. Mehr erfahren

Conditions d'utilisation

L'ETH Library est le fournisseur des revues numérisées. Elle ne détient aucun droit d'auteur sur les revues et n'est pas responsable de leur contenu. En règle générale, les droits sont détenus par les éditeurs ou les détenteurs de droits externes. La reproduction d'images dans des publications imprimées ou en ligne ainsi que sur des canaux de médias sociaux ou des sites web n'est autorisée qu'avec l'accord préalable des détenteurs des droits. En savoir plus

Terms of use

The ETH Library is the provider of the digitised journals. It does not own any copyrights to the journals and is not responsible for their content. The rights usually lie with the publishers or the external rights holders. Publishing images in print and online publications, as well as on social media channels or websites, is only permitted with the prior consent of the rights holders. Find out more

Download PDF: 12.07.2025

ETH-Bibliothek Zürich, E-Periodica, https://www.e-periodica.ch

Die Schweizer Hebamme

Bern, 1. April 1964 Monatsschrift 62. Jahrgang **4**

Verantwortliche Redaktion: für den wissenschaftlichen Teil: Prof. Dr. W. Neuweiler, Direktor der Universitäts-Frauenklinik und der Hebammenschule Bern; für den allgemeinen Teil: Frl. Martha Lehmann, Hebamme, Zollikofen (BE), Tel. 65 12 80.

Abonnements: Jahresabonnement für die Schweiz Fr. 6.—, für das Ausland Fr. 6.— plus Porto. — Inserate: im Inseratenteil Pro einspaltige Petitzeile 55 Rp., im Textteil pro einspaltige Petitzeile 80 Rp.

Druck und Expedition: Werder AG, Buchdruckerei und Verlag, Mattenenge 2, Bern, Tel. (031) 2 21 87, Postcheck III 409, wohin auch Abonnements- und Insertionsaufträge zu richten sind.

OFFIZIELLES ORGAN DES SCHWEIZERISCHEN HEBAMMENVERBANDES

Aus der Universitätsfrauenklinik Bern (Prof. Dr. med. W. Neuweiler)

Die Zytologie in der Geburtshilfe

von Dr. med. I. Delnon, Oberarzt

Die exfoliative Zytologie befasst sich mit dem Studium der einzelnen Zellen, sowie von kleineren Zellverbänden, die teils von Schleimhautoberflächen, teils von Punktions- oder sonstigen Körperflüssigkeiten, wie z. B. Pleuraexsudate, Ascites, Urin, Brustdrüsensekret, usw., sowie gelegentlich von Geschwüren selbst stammen. Von der nach einem speziellen Färbeverfahren gefärbten Zellen werden die Zelleib- und die Zellkernstrukturen mikroskopisch untersucht und die Abweichungen von den Normalstrukturen festgehalten. Die Abweichungen des Normalen können verschiedene «Grade» aufweisen; so ist es u. A. möglich bereits zytologisch ein Carcinom oder eine andere Tumorart festzustellen.

Bereits vor 100 Jahren wurde gelegentlich versucht abgeschilferte Zellen aus Hohlräumen bzw. von Schleimhautoberflächen, ferner aus verschiedenen physiologischen und pathologisch entstandenen Körperflüssigkeiten für klinische, pathoanatomische und histogenetische Zwecke zu diagnostizieren. Erst durch die Entwicklung der Histologie d. h. der Schnitttechnik, usw., wurde die morphologische Deutungsweise der Einzelzelle von der histopathologischen, heute allgemein gebräuchlichen Diagnosemethode aus dem Gewebsverband des zu untersuchenden Materials verdrängt bzw. abgelöst.

Trotzdem es sich eigentlich um eine relativ alte morphologische Betrachtungsweise handelt, die u. W. nicht mehr praktiziert wurde ist erst wieder 1925 PAPANICOLAOU durch einen Zufallsbefund auf die jetzige, auf der ganzen Welt verbreiteten und intensiv praktizierten zytologischen Betrachtungsweise gestossen. Erst 1942 erschien die erste Monographie von Papanicolaou über Prinzip und Technik seiner Methode. Viele Jahre wurde diese Carcinomsuchmethode, sowie die Bestimmungen der Ovarialfunktion anhand des Vaginalepithels nur bei Frauen angewendet und erst in den letzten 10-15 Jahren ist man übergegangen Zellen von anderen Körperhöhlen und Organen mittels der Färbemethode von Papanicolaou zu untersuchen. Heute bestehen in der ganzen Welt solche Untersuchungsstellen, vor allem in jeder Universitätsfrauenklinik, ferner Land- und Weltorganisationen, sowie Fachzeitschriften, Monographien, Publikationen, usw. in allen möglichen Sprachen.

Mit der Zytologie, die hier besprochen wird, befassen sich gegenwärtig vor allem speziell ausgebildete Aerzte, denn die Beurteilung pathologisch veränderter Einzelzellen setzt histo-biologische und klinische Kenntnisse voraus. Die Hauptaufgabe der Zytologie in der Frauenheilkunde und in der Geburtshilfe ist klinische Fragen zu beantworten und zwar einerseits in funktioneller Hinsicht d. h. über Ovarialtätigkeit bzw. Funktionsstörungen der am Funktionieren des weiblichen Geschlechtsapparates beteiligten Drüsen und anderseits ob bei der einen oder anderen Frau Verdacht auf Krebs besteht, oder u. U. eindeutig ein Carcinom vorliegt. Beide Fragenkomplexe interessieren erfahrungsgemäss sowohl die Geburtshilfe, wie auch die Gynäkologie. Darum sind wir der Ansicht, dass eine Orientierung über die Möglichkeiten und Grenzen der Zytologie der Hebamme in ihrem praktischen Beruf und allgemein als Frau nützlich sein kann.

Der für den Arzt und die Frau (in unserem Falle) profitable Wert dieser Methode liegt 1. in der einfachen Handhabung, die x-beliebig wiederholt werden kann und weder schmerzhaft, noch verletzend ist, daher auch psychologische Vorteile besitzt; 2. in der sehr schnell ausführbaren Beurteilungsmöglichkeit, d. h. Orientierung von Arzt und Patientin: 3. im Hinweis auf suspekte Epithelveränderungen, die das Auge oder der tastende Finger «übersehen» bzw. «übergehen» können, oder Aufdeckung karzinomsuspekten Zellen, sowie von eindeutigen Carcinomzellen im Bereiche des Zellabstrichgebietes; 4. in der Ausübung von Rezidiv- bzw. Therapiekontrollen, sowie 5. in der Möglichkeit funktionelle Veränderungen mit dem Ovarialzyklus festzuhalten, usw. Für die *Krebsprophylaxe* d. h. Untersuchung der Zellausstriche auf krebssuspekte Zellen ist es natürlich vorteilhafter die Zellentnahme dort vorzunehmen, wo man erfahrungsgemäss bei der Frau am häufigsten Karzinomentstehungen im Genitalbereich beobachtet; dies ist der äussere Muttermund bzw. die Uebergangszone zwischen Portiooberfläche (mehrschichtiges Plattenepithel) und Zervikalkanal (einschichtiges Zylinderepithel). In diesem sogenannten «Grenzgebiet» finden ständig «impulsvolle» Veränderungen bzw. einfache oder «fehlgesteuerte» Umwandlungen statt. Diese von blossem Auge sichtbaren Veränderungen tragen, je nach klin.-morphologischem Aspekt verschiedene Namen, wie z. B. Ektopie, Erosion, Ulceration, Leukoplakie usw. Beim Zellabstrich aus dem Zervikalkanal kann man mitunter auch suspekte Zellen finden, die von Krebsgeschwüren der Gebärmutterschleimhaut stammen, sowie natürlich von malignen Lokalprozessen im Zervikalkanal selbst. Selbstverständlich sind bei der zytologischen Betrachtungsweise die Abgrenzung zwischen entzündlichen, regressiven, degenerativen sowie reaktiven *reversiblen* d. h. gutartigen und den oft aspektähnlichen *irreversiblen* d. h. bösartigen Zell-Kern-Veränderungen, sowie die Erfassung von nur sekundär entstandenen Veränderungen, die ebenfalls gewisse Malignitätskriterien vortäuschen können, oft schwer bzw. rein zytologisch unmöglich. In solchen suspekten Fällen werden Probeexcisionen der suspekten Schleimhautläsionen verlangt, woraus in den meisten Fällen eine eindeutige Abgrenzung möglich ist. Für die *Funktionsdiagnosen* z. B. über die momentane Tätigkeit der Eierstöcke vor, während und nach der Geschlechtsreife erfolgt der Zellabstrich ± ungezielt vom mittleren Abschnitt der Vaginalwand; daher nennen wir diesen ± «blind» ausgeführten Zellabstrich den «indirekten» im Gegensatz zum gezielten, «direkten» Abstrich in der Karzinomprophylaxe. In diesem indirekten Vaginalabstrich trifft man daher normalerweise nur Vaginalschleimhautzellen an; selbstverständlich kann es vorkommen, dass Krebszellen anwesend sein können, die entweder von einem malignen Lokalprozess in der Vaginalwand selbst, oder von einem Krebsgeschwür des Gebärmutterhalses (Portio/Collum), sowie von Carcinomen, oder Metastasen von Nachbar- oder Fernorganen, die die Vaginalwand durchbrochen haben, herstammen.

In nachstehender Abbildung (1) sind schematisch die Abstrich-Lokalisationen angegeben.

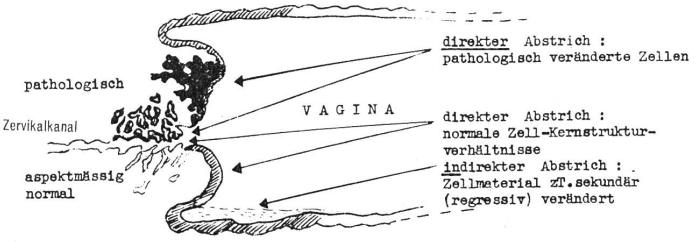

Abbildung 1:
Schema über Ort der Zellentnahme für die Vaginalzytologie. Der direkte Abstrich erfolgt von der aspektmässig normalen oder mikroskopisch ersichtlich, lädierten bzw. entzündlich veränderten Portiooberfläche und gleichzeitig oder getrennt vom meistens unsichtbaren Zervikalkanal. Der indirekte Zellabstrich erfolgt entweder aus dem hinteren Scheidengewölbe oder von der Schleimhautoberfläche im mittleren Vaginalabschnitt.

Die Zellentnahme erfolgt mittels eines Wattetupfers, Holzspachteln, usw. von der Schleimhautoberfläche; der so gewonnene Zellabstrich wird anschliessend auf einem vorerst gereinigten, sauberen Objektträger abgerollt. Die mit Fettstift bezeichneten Objektträger werden dann sogleich in einem Alkohol-Aether-Gemisch (aa) fixiert (minimum 15 Minuten) und anschliessend gut verpackt und mit dem beiliegenden, ausgefüllten Be-

gleitformular dem Untersucher zur Auswertung zugeschickt. Im Laboratorium werden die Zellausstriche mittels der Papanicolaou- oder Shorrfärbung gefärbt und vom Zytologen ausgewertet. Für die *Krebsprophylaxe* erfolgt die Beurteilung anhand der üblichen morphologischen Kriterien der Pathologie, d. h. je nach Grad der morphologischen Zell- und Kernveränderungen werden, nach Papanicolaou, die einzelnen Zellbilder in die Gruppen I bis V zugeordnet. Die Gruppen I und II bezeichnen *negative* d. h. gutartige bzw. unverdächtige Zellbilder; die Gruppe III umfasst alle *suspekten* Zellbilder und die Gruppen IV und V umfassen die *positiven* bzw. carcinom-verdächtigen und carcinom-sicheren Zellausstriche. Für die Gruppenzuteilung werden die heute bekanntesten, morphologisch erfassbaren Malignitätskriterien (auf die wir im Einzelnen hier nicht eingehen wollen) herangezogen. Dass die Entscheidung über gewisse Zellbilder bzw. über Gruppenzuteilung nicht immer leicht ist, ist jedem Zytologen verständlich. Daher kommt es sehr darauf an wie und wo der Abstrich erfolgte, ob kunstgerecht, und wieviel zytologisch-pathologische Erfahrung der Untersucher besitzt. In den ganz wenigen Fällen, wo z. B. ein Zellausstrich als negativ befunden und nachträglich durch histologische Untersuchungen der Probeexcisionen doch ein Carcinom festgestellt wird, liegt nicht unbedingt eine falsche zytologische Diagnose vor, sondern können ganz andere Faktoren interferieren, auf die wir hier ebenfalls nicht eingehen wollen. Hingegen sollte es praktisch nie vorkommen, dass zytologische Zellbilder als positiv bewertet werden, wo anschliessend, nachweisbar kein Carcinom vorliegt. Jeder morphologischen Betrachtungsweise sind gewisse Grenzen gestellt. Trotzdem stimmen praktisch beim geübten zytologisch-pathologisch ausgebildeten Zytologen in den meisten Fällen die zytologische und die histologische Diagnose überein. Zwecks besserer Orientierung folgen zwei Bildaufnahmen einerseits von normalen Zellen der Portiooberfläche d. h. des Plattenepitels derselben und anderseits abnorme bzw. atypische Zellen bei einer anderen Patientin mit positivem Papanicolaoubefund. (Siehe Abb. 2 und 3).

Für die *Funktionsdiagnose* bzw. für die Prüfung der *Ovarialfunktionen* oder *-tätigkeit* und für die Kontrolle der *Hormontherapie* werden die Zellausstriche ebenfalls nach Papanicolaou oder nach Shorr, usw gefärbt. Hier geht es vorwiegend um eine *quantitative* Auswertung. Zu diesem Zwecke wird der sogenannte Kernpyknoseindex bestimmt und bis zu einem gewissen Grade auch die Eosinophilie berücksichtigt. Es werden also nur diejenigen Zellen der obersten Zellschicht des Plattenepithels für die Auswertung bzw. für die Bestimmung des Pyknoseindexes berücksichtigt, die einen sehr kleinen d. h. pyknotischen Kern aufweisen; meistens ist der Zelleib dieser Zellen durch die üblichen Färbemethoden rosa-rot gefärbt d. h. eosinophil. Wie bereits allgemein bekannt ist, stehen die Uterus-, Vaginal-, Urethral- und die Harnblasenschleimhaut in bezug auf Proliferation und Abschilferung unter dem Einfluss der Sexualhormone d. h. des Follikelhormons (Oestrogen) und des Gelbkörperhormons (Corpus-luteumhormons = Progesteron). Das Follikelhormon (Oestrogen) ist u. A. verantwortlich für den Aufbau der Vaginalschleimhaut. Beim Mädchen vor der Pubertät und bei der Frau in der Menopause fehlt dieses, sodass die Vaginalschleimhaut nicht bis zu den Superfizialzellen aufgebaut wird; wir finden in solchen Fällen im Zellausstrich der Vagina nur Zellen der untersten, sogenannten Basalzellschicht, sowie der Intermediär- bzw. Zwischenschicht. In der Geschlechtsreife hingegen finden wir während der 1. Zyklushälfte der sogenannten Proliferationsphase bis zum Zeitpunkt der Ovulation in der Mitte des Zyklus eine physiologische, hohe Oestrogenaktivität (Oestrogenphase) d. h. im Zellausstrich der Vagina vorwiegend ausgereifte, eosinophile, desquamierende Oberflächenzellen. Die Anzahl dieser Superfizialzellen mit kleinem, pyknotischen Kern pro 100

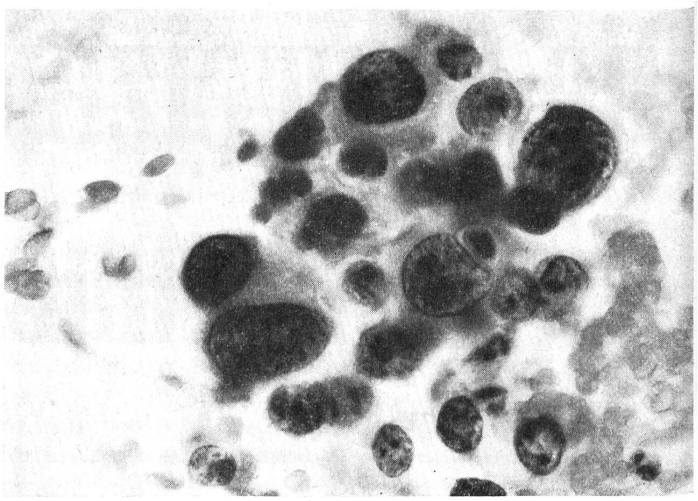

Abbildung 3:
Atypisches Zellbild. Gruppe IV-V. Gruppe unscharf begrenzter Zellen von wechselnder Form mit nur wenig, partiell verflüssigtem Zytoplasma hingegen mit auffallend grossen, dunklen (d. h. chromatinreichen bzw. hyperchromatischen Kernen, wechselnder Form mit grossen Kernnukleolen. Krebszellen (durch nachträgliche histologische Untersuchung zytologische Diagnose bestätigt); daneben einige Erythrozyten.

ausgezählten Zellen des gesamten Zellbildes ergibt den Kernpyknoseindex (= PI). Dieser kann praktisch von null bis 100 betragen. Ein PI z. B. von null sagt aus, dass im entsprechenden Zeitpunkt der «Proliferationsphase» keine Oestrogenaktivität (im Ovar) vorhanden ist; es können dafür verschiedene Ursachen in Betracht kommen, so z. B. eine Schwangerschaft, eine plötzliche Sistierung der Ovarialtätigkeit, usw. Normalerweise findet man PI-werte über 60. Werte unter 60 deuten meistens auf hormonellfunktionelle Störungen hin. Anderseits trifft man mitunter am Ende der Geschlechtsreife und gelegentlich am Anfang der Menopause auffallend hohe PI-Werte an, die entweder auf einen anovulatorischen Zyklus bzw. auf eine Persistenz des Follikels, oder u. U. auf «oestrogenaktive» Ovarialtumoren hinweisen. In der 2. Zyklushälfte in der sogenannten Sekretions- oder Progesteronphase ist die Oestrogenaktivität des Ovars praktisch null oder nur sehr minim, sodass wir keine oder nur ganz vereinzelt eosinophile Superfizialzellen antreffen. Genau so verhält es sich während der Schwangerschaft. Auch da haben wir in den ersten Schwangerschaftsmonaten ab und zu sehr kleine PI-werte. Sollten aber diese PI-werte während der Schwangerschaft zusehends steigen, so darf man annehmen, dass die Schwangerschaft gefährdet ist. Es ist durchaus möglich in den meisten Fällen von Frühschwangerschaften anhand der Höhe des Indexwertes auszusagen ob eine Abortgefahr besteht oder nicht. Auch kann man in solchen Fällen den Behandlungserfolg periodisch kontrollieren. Bei kinderlosen Frauen im geschlechtsreifen Alter kann man mitunter anhand der funktionellen Vaginalzytologie die Störung der funktionellen Ovarialfunktion oder das Fehlen jeglicher Ovarialtätigkeit (Ovarialagenesie = Ursache der Sterilität) erkennen. Im letzteren Falle kann es sich u. A. um einen primären Hypogonadismus (Klinefelter und Turner-Syndrom) oder um sekundären Hypogonadismus, ferner um einen echten Hermaphrodi-

Abbildung 2:
Normales Zellbild. Gruppe I. Zellen aus der Mittel- und vereinzelt aus der obersten Schicht des Plattenepithels der Portiooberfläche; Zellränder da und dort eingerollt bzw. eingefaltet; Kerne normal gross im Verhältnis zum Zelleib, z. T. bereits pyknotisch.

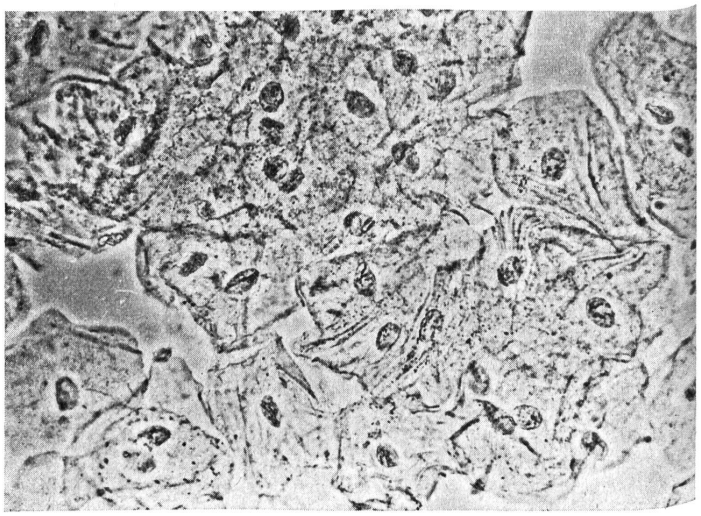

Abbildung 4:
Zellausstrich der Vaginalschleimhaut während der Schwangerschaft. Ausschliesslich grosse, vorwiegend scharf begrenzte, aneinanderhaftende Intermediärzellen mit relativ grossem, «sekretorischem» Kern und Stoffwechseleinschlüsse im Zytoplasma. (Phasenkontrastmikroskopaufnahme).

tismus, um Pseudohermaphroditismus, oder um psychosexuelle Störungen handeln; ausserdem um besondere Ovarialtumoren oder um endokrinologische Störungen, usw. Wir haben in diesem Zusammenhang in einigen noch nicht publizierten Fällen von primärer Sterilität anhand des Vaginalzellbildes der entsprechenden Patientinnen eine Geschlechtsbestimmung empfohlen und genetisch (Frau Dr. med. Bergemann) die Sterilitätsursache aufklären können. In den meisten Fällen handelt es sich um Frauen mit nur rudimentären Eierstockanlagen, ohne bzw. mit nur minimer Eierstockfunktion. Ohne die einfach ausführbare und relativ sehr billige Vaginalzytologie hätten diese Patientinnen noch lange auf Kindersegen gehofft. Ueber die Bedeutung der funktionellen Vaginalzytologie als Hilfsmittel für die Ueberwachung bzw. Kontrolle des Schwangerschaftsgeschehens wurde bereits sehr viel geschrieben und bei einigen Fachleuten gehen die Meinungen über den positiven Wert dieser Methode heute noch auseinander. Es ist allgemein bekannt, wie oben bereits erwähnt, dass während der Schwangerschaft, die funktionell und zytologisch ebenfalls eine Sekretionsphase darstellt und vollständig unter dem Einfluss der Progesteronaktivität steht kein oder nur Spuren von Follikelhormon (Oestrogene) nachgewiesen werden. Auch bei ganz normalen Schwangerschaften kann es vorkommen, dass man im zytologischen Zellbild einige wenige eosinophile Superfizialzellen sieht; vom 3. Schwangerschaftsmonat an verschwinden diese meistens ganz. Wir haben also im zytologischen Zellbild der normalen Schwangerschaft fast ausschliesslich nur Intermediärzellen; diese sind gross, zeigen ein sich schwach basophil färbendes, gut begrenztes Zytoplasma und einen relativ grossen, mässig chromatinbeladenen Kern mit oft körnigem Chromatin; die Zellränder sind oft gefaltet bzw. eingerollt. Auch nehmen diese Zellen da und dort die Form eines «Schiffchens» an und werden daher als Navikularzellen bezeichnet. Diese Zellen liegen fast durchwegs in wechselnd grossen Zellgruppen zusammen. — im Gegensatz zu den Superfizialzellen während der Oestrogenphase, die einzeln, ausgeflacht, voneinander getrennt liegen —, was ebenfalls auf Progesteroneinfluss zurückzuführen ist.

Am Ende der Schwangerschaft sind die Vaginalzellbilder nicht durchwegs einheitlich. Bei vielen Frauen bleibt das Zellbild bis zur Geburt unverändert d. h. wir treffen nur Intermediärzellen, in Gruppen gelagert, an; bei anderen Frauen sehen wir eine Auflockerung bzw. Auflösung der Zellgruppen, eine Abnahme bzw. vollständigen Schwund der Navikularzellen, ferner das Auftreten einer rundlichen, umgeformten Intermediärzelle, die wir als Zelle «D» bezeichnen, sowie das Auftreten von ± viel Begleitelementen, wie Leuko-, Lymphozyten und Zelldetritus und in ganz seltenen Fällen Zellen der tiefen Epithelschicht bzw. Basalschicht. Solche Zellbilder können mitunter das Zellbild der echten Kindsübertragung vortäuschen. Es ist daher ausserordentlich wichtig diese Zellbildvarianten zu kennen, um nicht voreilig von Uebertragung zu sprechen. Aus diesem Grunde sollten Zellbilder von fraglicher Kindsübertragung stets vom erfahrenen Zytologen begutachtet werden. Es kommt nämlich gelegentlich vor, dass bei klinisch eindeutig feststellbarer Uebertragung, das Vaginalzellbild absolut normal aussah d. h. keine der oben erwähnten Merkmale bzw. Indizien für eine Uebertragung aufwies. In einigen präzisen Fällen ist es möglich anhand des Zellbildes eine Kindsübertragung zu diagnostizieren.

Viel schönere, eindeutigere Resultate liefert uns die funktionelle Vaginalzytologie in Fällen der Therapiekontrollen z. B. bei Abortgefahr, wo meistens ein zu hoher PI vorliegt. Aus der Ab- oder Zunahme dieser «oestrogenbedingter» Oberflächenzellen, ist es möglich festzustellen, ob die hormonelle Schutztherapie anspricht oder nicht. — Auch für die Prüfung neuer Hormonpräparate ist die funktionelle Vaginalzytologie heute unentbehrlich, dies z. B. im Hinblick auf Behandlung der primären oder sekundären Sterilität, sowie von Periodestörungen während der Geschlechtsreife und zu Beginn der Abänderungsjahre. So ist es u. U. möglich z. B. bei Blutungen im Klimakterium oder Menopausebeginn anhand des Zellbildes festzustellen, ob es sich lediglich um hormonell-funktionell-bedingte Blutungen oder um Blutungen, die eventuell auf bösartige Schleimhautveränderungen zurückzuführen sind, handelt.

Selbstverständlich können auch bei der schwangeren Frau, wie bei der nicht schwangeren Frau bösartige Schleimhautveränderungen auftreten. Daher ist auch in der Geburtshilfe d. h. bei schwangeren Frauen die periodische, krebsprophylaktische Kontrolle angezeigt. Auch wir haben in den letzten Jahren einige tragische Fälle von Schwangerschaft und gleichzeitig Gebärmutterhalskrebs erlebt. Ausser der periodischen Kontrolle, die alle drei oder sechs Monate erfolgen sollte, soll z. B. in jedem Fall von Schmierblutungen, von bräunlichem Ausfluss während der Schwangerschaft eine augenscheinliche und zytologische Kontrolle erfolgen. In diesem Zusammenhang darf erwähnt werden, dass in einigen Fällen von nachträglich, histologisch nachgewiesenem Carcinom, die übliche gynäkologische Untersuchung einen *un*verdächtigen Befund ergab, hingegen die zytologische Methode auf carcinom-suspekte Zellen hinwies. In der zytologischen «Sicherheitsuntersuchung» geht es ja schliesslich darum, die u. U. winzig kleinen, eben entstandenen, bösartigen, klinisch nicht erfassbaren, Schleimhautveränderungen festzustellen, um die Trägerin der bösartigen Geschwulst durch sofortigen chirurgischen Eingriff oder durch Gammastrahlen zu retten.

Wir sehen aus eben Gesagtem, dass sowohl in der allgemeinen Gynäkologie, wie auch in der Geburtshilfe beide zytologischen, die krebsprophylaktische und die funktionelle Untersuchungsmethode zur erfolgreichen Anwendung bzw. sinnvollen Bedeutung gelangen.

Voranzeige

Die 71. Delegiertenversammlung des Schweizerischen Hebammenverbandes findet am 15. und 16. Juni 1964 in Flüelen statt. Die Sektion Uri heisst alle Mitglieder freundlich willkommen und freut sich, möglichst viele Teilnehmer im Urnerland begrüssen zu dürfen.

Das Programm mit den Einzelheiten erscheint in der Mai- und Juni-Zeitung.

Sektion Uri
Frau M. Vollenweider, Präsidentin

«Mein Herr und mein Gott!» Johannes 20, 28

Der Ausruf stammt von dem Apostel, der nun bald 2000 Jahre lang der geistige Ahnherr aller «ungläubigen Thomasse» ist. Er tat ihn, als der auferstandene Herr durch die verschlossene Tür hereingekommen war und ihm die Wundnarben gezeigt hatte. Und er erntete kein Lob dafür. Jesus sagt darauf zu ihm: «Weil du mich gesehen hast, hast du geglaubt. Selig sind die, welche nicht gesehen und doch geglaubt haben».

Das können wir auch erfahren, lieber Leser! Jedesmal, wenn wir uns mitten in einer Schwierigkeit einen Ruck geben, durch alle Aengste und Befürchtungen hindurch nun einfach den Herrn Jesus Christus beim Wort zu nehmen, dann erfahren wir etwas von dieser Seligkeit. Wenn wir uns entschlossen haben, hindurch zu vertrauen, wirds stille in uns. Dann «bricht Friede aus».

Es gibt wohl keinen grösseren Gottesdienst, keinen höheren Orden unter uns Christen als den der wortlos Vertrauenden. Wortlos nicht ihrem Herrn gegenüber. Aber sie jammern und klagen nicht bei Menschen und fallen nicht in Nervenzustände.

Du tust mir soviel Gutes, vergibst mir soviel Schuld, hast so unglaubliche Geduld mit mir, dass ich es endlich lernen möchte, Dir hie und da still zu vertrauen, Herr, um Dich ein wenig zu ehren.

Aus: *Boldern Morgengruss*

SCHWEIZ. HEBAMMENVERBAND

Offizielle Adressen

Zentralpräsidentin:
Schw. Alice Meyer, Rössligasse 8, Muttenz BL
Telephon (061) 53 17 93
Anrufe wenn möglich zwischen 7.00—8.00 Uhr.

Zentralkassierin:
Frl. Ruth Fontana, Hauptstr. 8, Reigoldswil BL

Hilfsfonds-Präsidentin:
Schw. E. Grütter, Schwarztorstrasse 3, Bern
Telephon (031) 45 09 48

Zentralvorstand

Eintritte

Sektion Rheintal:
Marie-Theres Schmid, geb. 1934 in Thal
St. Gallen

Sektion Winterthur:
Rosmarie Imhof, geb. 1941 in Winterthur

«Gedenket nicht an das Alte, denn siehe, ich will ein Neues machen»; spricht der Prophet Jesaia. Mit diesen Worten heissen wir Sie herzlich Willkommen.

Bereits zählt man die Tage bis zur Eröffnung der Schweizerischen Landesausstellung 1964 in Lausanne. Es wäre übertrieben, zu behaupten, dass das *ganze* Land mit gespannten Erwartungen oder Begeisterung dem Eröffnungstag entgegensieht. Solche und ähnliche Berichte hören und lesen wir in den letzten Tagen.

Die Expo 1964 hofft sicher einen bleibenden Wert zu registrieren, d. h. eine Neubelebung des nationalen Zusammengehörigkeitsgefühls.

Im gleichen Zusammengehörigkeitsgefühl erwartet aber auch die Sektion Uri von den Mitgliedern des SHV, dass sich recht viele Kolleginnen von allen Richtungen an der Delegiertenversammlung am 15. und 16. Juni in Flüelen einfinden werden.

Wiederum ein Zusammgehörigkeitsgefühl erleben wir neu über die Tage von Ostern: «Das Kreuz Jesu, der Beweis der Liebe Gottes». Ein altes Ereignis und doch wieder ganz neu. Ich bin mit Euch allen verbunden durch diese Liebe, ich wünsche Euch allen gesegnete Ostern.

Für den Zentralvorstand:
Sr. Alice Meyer