

# Anwendungsbereiche und Diagnosemöglichkeiten der Dopplersonographie

Autor(en): **Vetter, Klaus / Baumann, Hans**

Objektyp: **Article**

Zeitschrift: **Schweizer Hebamme : offizielle Zeitschrift des Schweizerischen Hebammenverbandes = Sage-femme suisse : journal officiel de l'Association suisse des sages-femmes = Levatrice svizzera : giornale ufficiale dell'Associazione svizzera delle levatrici**

Band (Jahr): **86 (1988)**

Heft 11

PDF erstellt am: **12.07.2024**

Persistenter Link: <https://doi.org/10.5169/seals-951044>

## **Nutzungsbedingungen**

Die ETH-Bibliothek ist Anbieterin der digitalisierten Zeitschriften. Sie besitzt keine Urheberrechte an den Inhalten der Zeitschriften. Die Rechte liegen in der Regel bei den Herausgebern.

Die auf der Plattform e-periodica veröffentlichten Dokumente stehen für nicht-kommerzielle Zwecke in Lehre und Forschung sowie für die private Nutzung frei zur Verfügung. Einzelne Dateien oder Ausdrucke aus diesem Angebot können zusammen mit diesen Nutzungsbedingungen und den korrekten Herkunftsbezeichnungen weitergegeben werden.

Das Veröffentlichen von Bildern in Print- und Online-Publikationen ist nur mit vorheriger Genehmigung der Rechteinhaber erlaubt. Die systematische Speicherung von Teilen des elektronischen Angebots auf anderen Servern bedarf ebenfalls des schriftlichen Einverständnisses der Rechteinhaber.

## **Haftungsausschluss**

Alle Angaben erfolgen ohne Gewähr für Vollständigkeit oder Richtigkeit. Es wird keine Haftung übernommen für Schäden durch die Verwendung von Informationen aus diesem Online-Angebot oder durch das Fehlen von Informationen. Dies gilt auch für Inhalte Dritter, die über dieses Angebot zugänglich sind.

# Anwendungsbereiche und Diagnosemöglichkeiten der Dopplersonographie

Auszüge aus dem Artikel «Die Dopplerultraschalluntersuchung in der Geburtshilfe» von Dr. Klaus Vetter und Dr. Hans Baumann, Departement für Frauenheilkunde, Klinik für Geburtshilfe, Universitätsspital Zürich.

Das Dopplerultraschallprinzip wird seit mehreren Jahren in der Schwangerschaftsbetreuung zur Erfassung der Herzaktivität des Feten eingesetzt. Durch technische Fortschritte und eine spezifische Analyse der Dopplersignale wurden Blutströmungsmessungen im mütterlichen und fetalen Kreislauf möglich, die heute auf nicht-invasive Weise Einblicke in die utero-plazento-fetale Hämodynamik gestattet.

Anhand der Reflexion von Ultraschallwellen durch die bewegten Blutkörperchen (Dopplereffekt\*) werden Strömungsmerkmale des Blutes erfasst und können als Strömungskurven wiedergegeben werden.

Die Dopplerblutströmungsmessung erlaubt es, hämodynamische Störungen von anderen Ursachen der Mangelentwicklung zu unterscheiden wie auch akute Gefährdungen des Feten, die sich meist hämodynamisch ausdrücken, frühzeitig zu erkennen. Entsprechend gezielt kann die Überwachung geplant werden. Es ist gezeigt worden, dass deutliche Veränderungen im Strömungsprofil der uteroplazentaren und fetoplazentaren Gefässe anderen Zeichen bzw. Folgen der Mangelversorgung, wie Veränderungen des Kardiotokogramm, teilweise um vier und mehr Wochen vorausgehen können. Akute Gefahrezustände des Feten weisen offensichtlich ein einheitliches Bild auf.

Dem Artikel von K. Vetter und H. Baumann haben wir im folgenden einige Angaben entnommen. Sie betreffen:

- Blutströmungskurven in fetalen und mütterlichen Gefässen
- Veränderungen von Strömungsmerkmalen während der normalen Schwangerschaft
- Veränderungen von Strömungsmerkmalen bei gestörten Schwangerschaften.

## Anwendungsbereich der Dopplersonographie

1. **Qualitative** Störungen der utero-plazento-fetalen Hämodynamik sind dopplersonographisch mittels einer Analyse von Strömungskurven feststellbar.

2. **Quantitative** Strömungseinschränkungen im fetoplazentaren Kreislauf sind mittels einer quantitativen Dopplersonographie nachweisbar.

\*Der Dopplereffekt (so bekannt nach dem österreichischen Physiker und Mathematiker Johann Christian Doppler, 1803–1853) beruht auf einer bewegungsabhängigen Frequenzveränderung von Wellen. Beim Ultraschall sind es Schallwellen. Ein als fix angenommener Zuhörer kann aufgrund der Veränderung der Höhe eines vorgegebenen Tones, der von einem Objekt ausgesandt oder reflektiert wird, darauf schliessen, ob und wie schnell es sich auf ihn zu oder von ihm bewegt. Bei Annäherung erhöht sich die Frequenz der Wellen um einen bestimmten Betrag, die er bei akustischer Orientierung als bewegungsbedingt interpretiert.

3. Eine «Plazentainsuffizienz», soweit sie hämodynamische Ursachen oder Folgen hat, ist dopplersonographisch erfassbar.

4. Die Folgen einer Störung der diaplazentaren Versorgung für den Feten sind anhand seines Wachstums, seiner renalen Ausscheidung sowie seiner qualitativen und quantitativen Kreislaufreaktionen abschätzbar.

Die diagnostische Wertigkeit der Methode bei Einzelproblemen wird an verschiedenen Zentren untersucht. Die bisherigen Ergebnisse zeigen, dass der Dopplerultraschall dazu geeignet ist, die Versorgungslage und das hämodynamische Befinden eines Feten festzustellen.

Die Dopplermethode stellt nach Meinung der Autoren ein hervorragendes Instrument zur nichtinvasiven Untersuchung der utero-plazento-fetalen Hämodynamik dar.

## Normale Schwangerschaft

### 1. Fetale Zirkulation

Der fetale Kreislauf ist charakterisiert durch eine hohe Herzfrequenz und ein hohes Herzminutenvolumen (HMV) bei tiefen Drucken. Das HMV des Feten nimmt mit fortschreitender Schwangerschaft absolut zu, nicht aber im Verhältnis zum fetalen Gewicht.

#### a) Nabelschnurgefässe

Die Strömungsmenge in der Vena umbilicalis nimmt im Verlauf der Schwangerschaft bei gleichbleibender mittlerer Geschwin-

digkeit und Zunahme des Gefässdurchmessers ebenfalls absolut, jedoch nicht bezogen auf das fetale Gewicht, zu. In den letzten Schwangerschaftswochen nimmt der Volumenfluss in der Vena umbilicalis geringfügig ab.

Der Gefässwiderstand im fetoplazentaren Kreislauf ist gering. Das Strömungsprofil der Arteria umbilicalis zeigt entsprechend eine hohe diastolische Strömungsgeschwindigkeit (Abbildung). Der Gefässwiderstand in der Plazenta nimmt mit fortschreitender Schwangerschaft weiter ab: Die diastolische Flussgeschwindigkeit nimmt in Relation zur systolischen Maximalgeschwindigkeit hingegen weiter zu.

#### b) Fetale Aorta

Das Strömungsprofil der fetalen Aorta wird durch die Kontraktilität und das Auswurfvolumen des Herzens sowie die Gefässwiderstände der inneren Organe, der Plazenta sowie der unteren Extremitäten beeinflusst. Das Strömungsprofil zeigt einen Vorwärtsfluss während des ganzen Herzzyklus mit einer diskreten spätsystolischen Inzisierung (Abbildung). Im Gegensatz zur Arteria umbilicalis verändert sich das Strömungsprofil der fetalen Aorta im 3. Trimenon kaum. Die mittlere Flussgeschwindigkeit nimmt bis zum Ende des 2. Trimenons zu. Das Strömungsprofil verändert sich durch fetale Aktivität (Abnahme des Widerstandes in der Skelettmuskulatur, Veränderung der fetalen Herzfrequenz (FHF)).

#### c) Cerebrale Zirkulation

Das Strömungsprofil der Aorta carotis interna weist einen Vorwärtsfluss während des ganzen Herzzyklus auf (Abbildung). Das Strömungsprofil gleicht demjenigen der fetalen Aorta, jedoch fehlt die spätsystolische Inzisierung. Das Strömungsprofil wird ebenfalls durch fetale Aktivität beeinflusst.

## 2. Maternale Zirkulation

Eine Steigerung des Schlagvolumens und der Herzfrequenz führen zu einer Steigerung des HMV 30–40%, das zirkulierende Blutvolumen nimmt ebenfalls zu.

#### a) Utero-plazentare Zirkulation

Das Strömungsprofil weist eine geringe Pulsatilität und eine hohe enddiastolische Flussgeschwindigkeit auf. Das Strömungsprofil zeigt im Laufe der Schwangerschaft ein Verschwinden der spätsystolischen Inzisierung und eine geringfügige Zunahme der diastolischen Flussgeschwindigkeit. (Zunahme des Gefässquerschnittes gefolgt von einer Abnahme des Gefässwiderstandes.)

#### b) Arteria carotis communis

Während der Schwangerschaft ändert sich das Strömungsprofil (Abbildung) der Arteria carotis communis in seiner Form nicht.

### c) Arteria und Vena femoralis

In der Arteria und Vena femoralis konnte eine Abnahme der mittleren Flussgeschwindigkeit im Liegen während der Schwangerschaft beobachtet werden. Das Strömungsprofil der Arteria femoralis (Abbildung) zeigt eine Abnahme des systolischen Maximums. Unter den verschiedenen Faktoren, die für diese Flussveränderung in Erwägung gezogen werden müssen, stehen vermutlich die Veränderungen der uteroplazentaren Zirkulation im Vordergrund (Zunahme des uteroplazentaren Gefässquerschnittes und Abnahme des Gefässwiderstandes).

Veränderungen des Flussverhaltens in der Vena femoralis im Laufe der Schwangerschaft wurden sowohl im Liegen als auch im Stehen beschrieben. Aus einer Untersuchung ging die Abnahme der mittleren Flussgeschwindigkeit mit einer Zunahme des Gefässdurchmessers einher. Als Ursache für diese Veränderungen kommen hormonale Veränderungen und – insbesondere in der Spätschwangerschaft – Folgen der Kompression auf die Vena cava inferior durch den wachsenden Uterus in Frage.

Zusammenfassend finden sich während der Schwangerschaft deutliche, systematische und gefässspezifische Veränderungen sowohl in fetalen als auch in mütterlichen Gefässen, die sich mit der Ultraschall-dopplermethode gut reproduzieren lassen.

## Pathologische Veränderungen

In den drei wichtigsten Gefässen der utero-plazento-fetalen Einheit, in denen das Blut normalerweise während des gesamten Herzzyklus vorwärts fließt, können mittels der Dopplersonographie folgende pathologische Abweichungen festgestellt werden:

### a) Fetale Aorta:

- Maximal- und Durchschnittsgeschwindigkeiten können reduziert sein z.B. bei mässiger Wachstumsretardation des Feten
- Die enddiastolische Maximalgeschwindigkeit kann herabgesetzt sein oder ganz fehlen, was bei einer ausgeprägten nutritiven Unterversorgung des Feten beobachtet wird.
- Rückwärtsströmung am Ende der Systole kommt bei ausgeprägter Acidose des Feten vor. Der Strömungswiderstand im Körperkreislauf ist dann extrem gesteigert bei gleichzeitiger Reduktion im Hirn-kreislauf, so dass es in der Aorta zu einer kurzfristigen Strömungsumkehr kommt.

### b) Nabelschnurarterien:

- Die enddiastolische Maximalgeschwindigkeit kann herabgesetzt oder nicht mehr nachweisbar sein. Dies stellt das Korrelat der hämodynamischen «Plazenta-

tainsuffizienz» dar. Das Blut fliesst in geringerer Menge gegen einen höheren Widerstand und entsprechend ist mit einer Störung des Austausches zwischen Fet und Mutter zu rechnen.

- Rückwärtsströmung am Ende der Systole tritt bei extrem gesteigertem Strömungswiderstand in der fetoplazentaren Strombahn auf.

### c) Uteroplazentare Arterien:

- Erniedrigte enddiastolische Maximalgeschwindigkeiten können bei einer Steigerung des Uterustonius, z.B. bei Wehentätigkeit beobachtet werden.
- Eine spätsystolische Inzisierung zusätzlich zu einer erniedrigten enddiastolischen Maximalgeschwindigkeit wird bei ungenügend erweiterten Spiralarterien gefunden. Dieser Befund steht im Zusammenhang mit einer gestörten Perfusion des intervillösen Raums z.B. bei Wach-

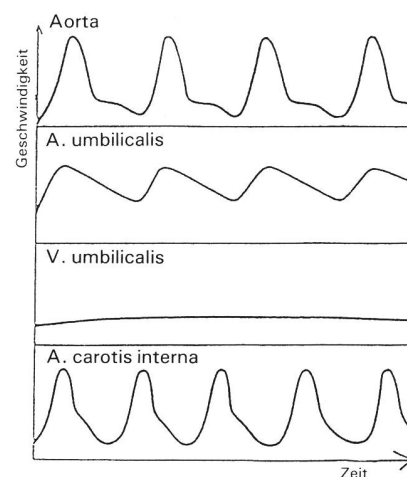
tumsretardation des Feten mit oder ohne hypertensiver Schwangerschaftserkrankung.

Unter Berücksichtigung dieser und anderer Abweichungen vom normalen Blutströmungsverhalten in der utero-plazento-fetalen Einheit können bei folgenden geburts-hilffichen Problemen handlungsrelevante Zusatzinformationen gewonnen, differentialdiagnostisch entscheidende Befunde erhoben und Therapieresultate verfolgt werden:

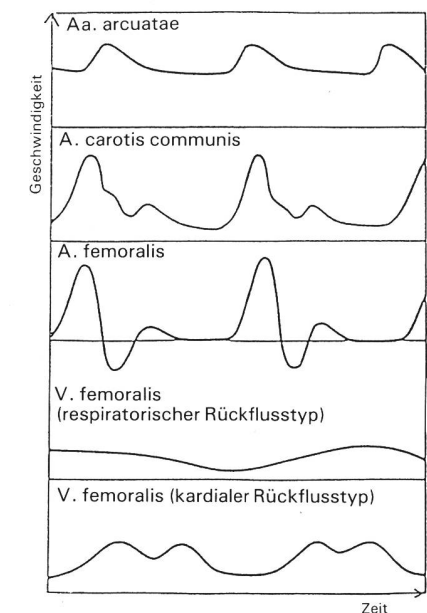
- Wachstumsretardation
- Präeklampsie
- fetale Herzrhythmusstörung
- fetale Cardiopathie
- Hydrops fetalis
- Blutgruppenunverträglichkeit
- Diabetes mellitus
- quantitative Fruchtwasser-Veränderung
- selektive Versorgung von Mehrlingen

## Strömungsprofile von fetalen und mütterlichen Gefässen

### Fetale Zirkulation



### Mütterliche Zirkulation



Die Abbildung gibt eine schematische Darstellung der Strömungsprofile der Gefässe, die in dieser Arbeit besprochen werden. Die Formen dieser Strömungsprofile sind abhängig vom Herzauswurf, der Gefässdehnbarkeit, dem Gefässdurchmesser, der Distanz vom Herzen, dem peripheren Widerstand, der Viskosität und dem Strömungsverhalten (Turbulenzen) des Blutes. So lässt eine verlangsamte systolische Anstiegsgeschwindigkeit auf eine verminderte Kontraktilität des Herzens schliessen, wenn Veränderungen von Viskosität und arterieller Wandelastizität auszuschliessen sind. Der diastolische Teil des Strömungs-

profils (die diastolische Flussgeschwindigkeit) ist ein Mass für den vaskulären Widerstand distal von der Messstelle. So reflektiert die spätsystolische Rückflusskomponente des Strömungsprofils der A. femoralis den hohen peripheren Widerstand in den unteren Extremitäten, während der hohe diastolische Vorwärtsfluss in den Aa. arcuatae Ausdruck des grossen Gefässbettes und des geringen Widerstandes im intervillösen Raum ist.

(Der ungekürzte Artikel wird voraussichtlich diesen Herbst in der «Therapeutischen Rundschau» erscheinen).