

# Fentes labiomaxillaires et palatines

Autor(en): **Boon, Marie-Thérèse**

Objektyp: **Article**

Zeitschrift: **Schweizer Hebamme : offizielle Zeitschrift des Schweizerischen Hebammenverbandes = Sage-femme suisse : journal officiel de l'Association suisse des sages-femmes = Levatrice svizzera : giornale ufficiale dell'Associazione svizzera delle levatrici**

Band (Jahr): **88 (1990)**

Heft 1

PDF erstellt am: **08.08.2024**

Persistenter Link: <https://doi.org/10.5169/seals-950326>

## **Nutzungsbedingungen**

Die ETH-Bibliothek ist Anbieterin der digitalisierten Zeitschriften. Sie besitzt keine Urheberrechte an den Inhalten der Zeitschriften. Die Rechte liegen in der Regel bei den Herausgebern.

Die auf der Plattform e-periodica veröffentlichten Dokumente stehen für nicht-kommerzielle Zwecke in Lehre und Forschung sowie für die private Nutzung frei zur Verfügung. Einzelne Dateien oder Ausdrucke aus diesem Angebot können zusammen mit diesen Nutzungsbedingungen und den korrekten Herkunftsbezeichnungen weitergegeben werden.

Das Veröffentlichen von Bildern in Print- und Online-Publikationen ist nur mit vorheriger Genehmigung der Rechteinhaber erlaubt. Die systematische Speicherung von Teilen des elektronischen Angebots auf anderen Servern bedarf ebenfalls des schriftlichen Einverständnisses der Rechteinhaber.

## **Haftungsausschluss**

Alle Angaben erfolgen ohne Gewähr für Vollständigkeit oder Richtigkeit. Es wird keine Haftung übernommen für Schäden durch die Verwendung von Informationen aus diesem Online-Angebot oder durch das Fehlen von Informationen. Dies gilt auch für Inhalte Dritter, die über dieses Angebot zugänglich sind.

# Fentes labiomaxillaires et palatines

Marie-Thérèse Boon, sage-femme, CHUV, Lausanne

Mémoire présenté en vue de l'obtention de l'attestation d'Université d'échographie obstétricale, centre médico-chirurgical et obstétrical de la sécurité sociale à Schiltigheim.

## INTRODUCTION

Les termes de fentes labiomaxillaires et palatines sont des termes qui remplacent aujourd'hui généralement ceux de «bec-de-lièvre» pour les fentes unilatérales et de «gueule-de-loup» pour les fentes bilatérales totales.

La recherche systématique en échographie de ces fentes est assez récente, bien que les premiers articles publiés à ce sujet datent du début des années 1980.

C'est grâce aux progrès techniques, à l'amélioration constante de la résolution des appareils échographiques que le diagnostic anténatal d'une telle malformation peut être posé par un examinateur attentif et expérimenté; celui-ci répétera l'examen échographique, comme il se doit devant toute suspicion de malformation.

Les buts d'une telle recherche sont très importants: il ne s'agit pas d'avorter le fœtus porteur d'une fente isolée qui, actuellement est chirurgicalement curable, mais comme on le verra plus loin:

- de rechercher une anomalie chromosomique ou un syndrome polymalformatif, dont la fente peut être le signe d'appel et dont la découverte peut transformer le pronostic de la grossesse ainsi que la conduite médicale;
- d'organiser, une fois le bilan fœtal terminé, l'accueil médical et chirurgical de cet enfant dès sa naissance;
- d'assurer l'accompagnement psychologique de la famille et de l'entourage de ce bébé.

Ces deux derniers éléments sont d'une grande importance pour l'avenir de cet enfant.

## PRESENTATION DU CAS

Madame M.-C. D., 29 ans, est en bonne santé; l'anamnèse familiale ne révèle aucune malformation.

## Grossesse actuelle

DR 12.05.88 - TP 22.02.89

Plusieurs échographies sont pratiquées dans un hôpital de zone, à 8, 14 et 19 semaines, sans particularité. A 32 semaines, suite à l'échographie de surveillance de la croissance fœtale pratiquée dans le même hôpital de zone, une anomalie rénale gauche, probable, est mise en évidence par le médecin, raison pour laquelle il nous adresse cette patiente pour confirmation d'une pathologie rénale et non digestive.

Madame M.-C. D. arrive dans notre unité d'échographie le 05.01.89, à 34 semaines.

## Examen échographique

- le placenta est postérieur fundique, de 4,5 cm d'épaisseur, avec un grade II, selon classification de Grannum;
- la quantité de liquide amniotique est normale;

- La biométrie fœtale est normale au percentil 50;
- L'examen morphologique révèle un fœtus de sexe masculin, présentant un rein droit normal et un rein gauche agrandi, avec plusieurs masses kystiques (voir photo 1). Les mouvements fœtaux sont bons; il y a des mouvements diaphragmatiques. Les membres paraissent normaux, bien qu'il subsiste un doute quant à une polydactylie. Au niveau de la face, nous découvrons une fente labiomaxillaire avec suspicion d'une fente palatine associée (voir photo 2). Le fœtus a des mouvements de déglutition et on le voit clairement mettre sa langue dans cette fente béante.

De ce fait, il est alors pratiqué une amniocentèse pour rechercher une aberration chromosomique.

Caryotype: 46, XY avec mise en évidence d'une translocation 4/7.

## Accouchement

Jérémy est né le 31.01.89 avec un poids de 2'880 gr. et une taille de 47,5 cm. Il présente une fente labiomaxillaire et palatine bilatérale complète.

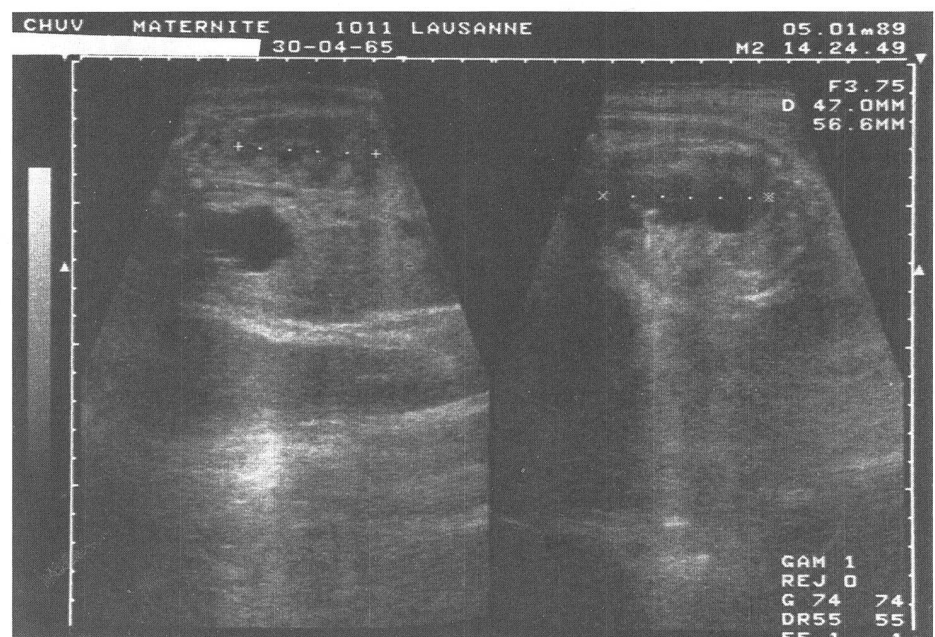
## Evolution

L'évolution néonatale est satisfaisante. L'alimentation, dans un premier temps se fait par gavage, puis per os, à l'aide d'une plaque palatine. Une première intervention sur le palais dur est prévue lorsque l'enfant aura 3 mois.

Photo 1

Rein droit

Rein gauche



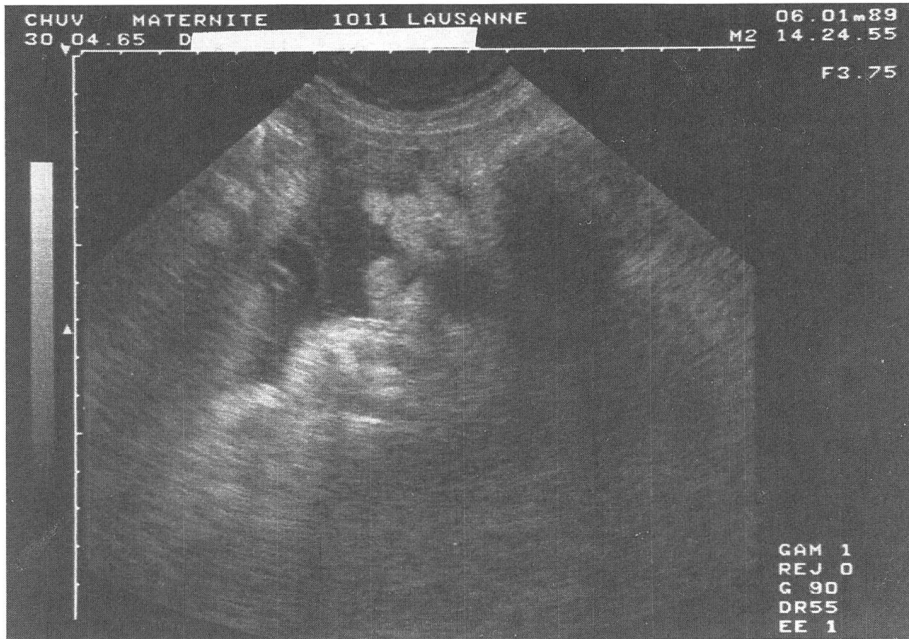
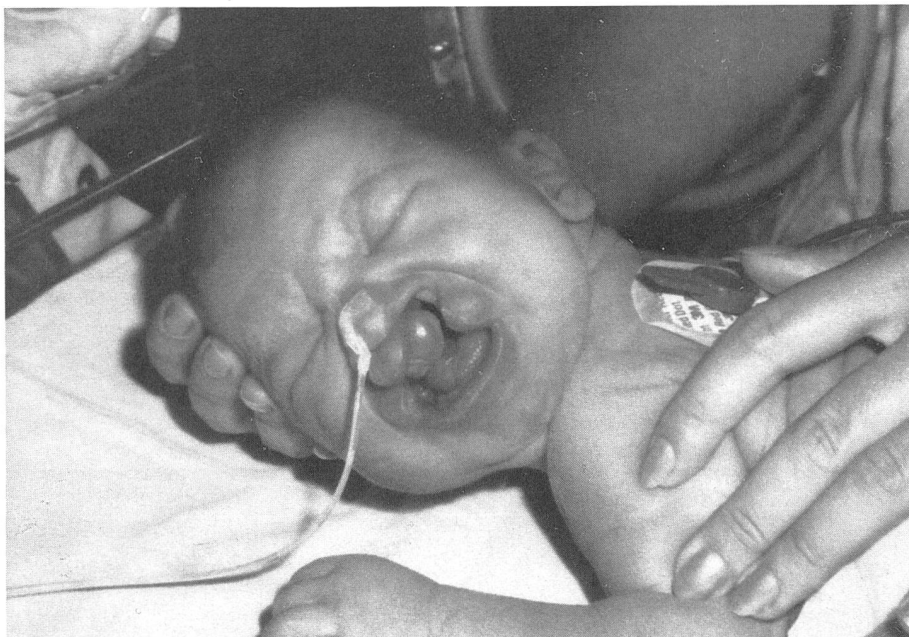

Photo 2: Fente

Photo 3: Jérémie à la naissance



Les examens du système urinaire révèlent un rein droit normal et un dysplasie kystique du rein gauche qui va nécessiter une néphrectomie.

**GENERALITES**

**Etiologie**

Les fentes labiomaxillaires et palatines sont des malformations plus ou moins complètes se constituant entre la 4ème et la 12ème semaine de vie intra-utérine. Elles résultent de perturbations dans le processus de soudure des

bourgeons frontal, nasal et maxillaire supérieur. Certaines sont héritées comme caractère mendélien dominant récessif, d'autres sont le fait d'anomalies chromosomiques, en particulier les trisomies 13 et 18; enfin, d'autres apparaissent dans les syndromes polymalformatifs ne correspondant pas à une entité définie.

Dans notre unité d'échographie, nous avons eu l'occasion de rechercher particulièrement ces fentes dans différentes situations.

**Origine héréditaire:**

Mme J.M. présente elle-même une fente unilatérale et est inquiète pour son bébé. En sachant que le risque de récurrence est de 3%, nous recherchons une telle malformation. Grâce à une bonne présentation du foetus, il est aisé de rassurer cette patiente car aucune anomalie n'est visible.

**Origine chromosomique:**

L'anamnèse familiale de Mme M.-J. G. révèle plusieurs cas de syndrome otopalatino-digital, ce qui nous fait rechercher les anomalies possibles liées à ce syndrome. Après plusieurs échographies, nous avons pu certifier l'incurvation des os longs et un rétrognathisme important, mais aucune fente n'était décelable (voir photos 4 et 5). Pourtant ce foetus présentait une fente palatine postérieure isolée.

**Origine tératogène:**

Dans cette catégorie à risque, nous n'avons eu aucune patiente. Cependant, dans le service de néonatalogie du CHUV, un enfant a été hospitalisé; il présentait un syndrome polymalformatif avec une fente labiomaxillaire et palatine bilatérale, consécutif à des brides amniotiques.

**Syndromes malformatifs comprenant une fente faciale**

	Mendéliens	Chromosomiques	Tératogènes	Totaux
Fente labiale lat. +/- fente palatine	52	20	3	75
Fente palatine isolée	67	14	2	83
Fente labiale médiane +/- palatine	14	1	-	15
Autre fente faciale	4	-	-	4
<b>Totaux</b>	<b>137</b>	<b>35</b>	<b>5</b>	<b>177</b>

(D'après S. Aymé, Gendiag et Possum)

**Fréquence**

Dans son ensemble (fentes labiomaxillaires et palatines), cette malformation touche 1 à 2 pour mille des naissances. Elle est variable selon le sexe du nouveau-né. On retrouve plus de fentes labiomaxillaires isolées ou associées chez les garçons que chez les filles où, par contre, la division palatine isolée est plus fréquente.

Dans la prévalence de ces malformations, on observe des variations ethniques et géographiques importantes. En France, à Paris, elle est de 1,18 ‰; à Strasbourg de 1,39 ‰ (1988); au Japon de 1,7 ‰ (1975); en Suisse de 1,15 ‰ (1981). En Amérique, chez les Noirs, elle atteint 0,41 ‰, donc plus rare que dans la population blanche vivant dans la même région, où elle atteint 1,34 ‰.

D'autre part, il semble que les variations saisonnières jouent aussi un rôle dans l'incidence des naissances d'enfants présentant une fente, mais ce ne sont que des constatations. La périodicité dans la survenue de ces malformations se serait remarquée surtout au printemps, mois de mars, avril et mai, ainsi qu'en automne au mois de septembre.

Pour ce qui est du risque de récurrence, il est évalué à 3 % chez les parents du 1er degré (enfants) et de 0,5 % chez les parents du second degré (neveux, petits-enfants).

**ECHOGRAPHIE DE LA FACE**

L'étude de la face, dans l'examen systématique pratiqué à 20 semaines de grossesse, devient habituelle. Cette période est la meilleure pour un bilan morphologique foetal complet, car celui-ci est mobile et la quantité de liquide amniotique est assez abondante à ce stade, ce qui permet une bonne évaluation.

Pour mettre la face en évidence, il est nécessaire d'effectuer plusieurs plans de coupe, face et profil. On peut ainsi en étudier la morphologie et les mouvements.

Les coupes du profil foetal permettent d'apprécier les formes du visage, la courbure du front et celle du nez, ainsi que l'aspect des lèvres, de la langue et du menton. Une coupe parallèle au visage, en passant par la pointe du nez et le menton, permet d'analyser les narines et les lèvres. Alors que par une

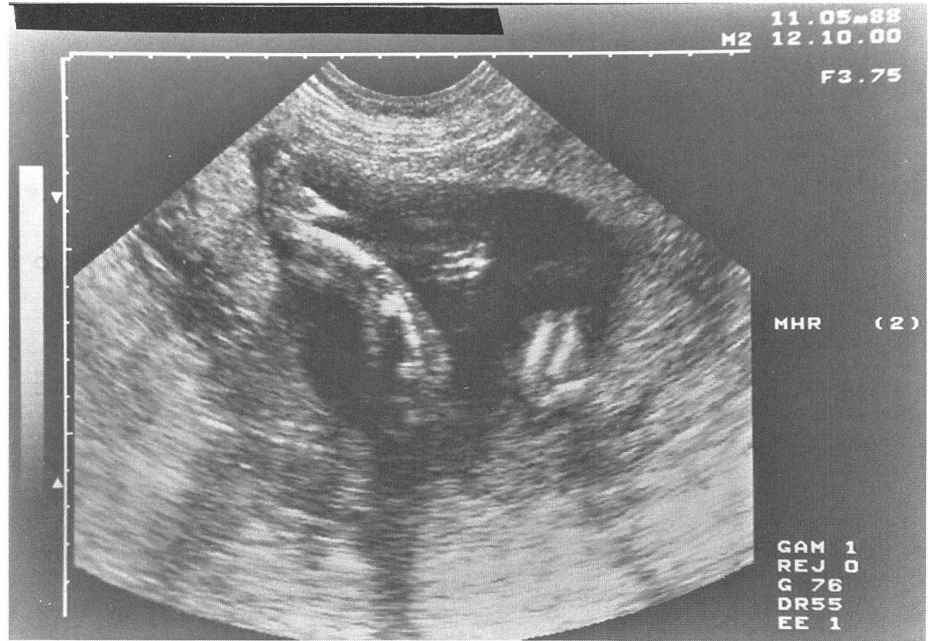

Photo 4: Incurvation des os longs

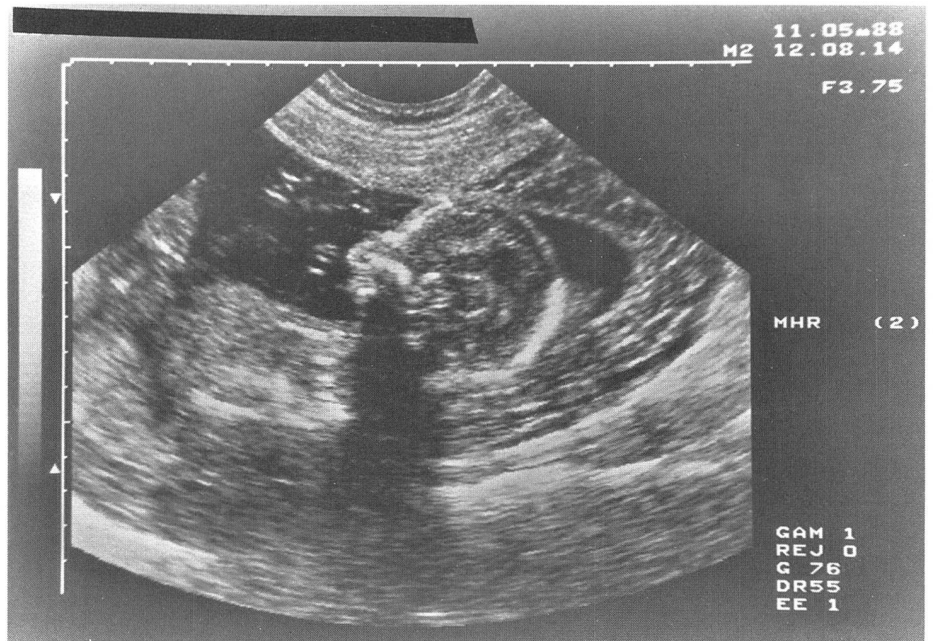

Photo 5: Profil: rétrognathisme

coupe plus postérieure, on peut étudier la langue et le palais.

Les coupes horizontales au niveau des yeux permettent de visualiser les orbites et les cristallins, de pratiquer des mensurations de distance inter-orbitaire. En plaçant le faisceau ultrasonore de face, plus bas sur le visage, on peut mettre en évidence les narines et la bouche.

Des mouvements d'ouverture et de fermeture des paupières peuvent être observés; de plus des mouvements de déglutition, de succion, des bâillements

et le déplacement de la langue sont décelables.

**Aspects normaux**

**Les orbites:** ils se présentent comme 2 anneaux anéchogènes, symétriques de part et d'autre des ailes du nez.

**Le nez:** apparaît de face comme un triangle avec 2 petites zones anéchogènes à sa base, correspondant aux narines.

**Les lèvres:** de face, elles se présentent comme 2 croissants situés sous le nez et sont bien visibles lorsque la bouche est ouverte.

**La langue:** zone échogène dans la cavité buccale; est repérable surtout en mouvement.

**Le menton:** il est essentiellement visible sur les coupes de profil.

**Aspects des fentes**

**– Fente unilatérale:**

Le profil peut sembler tout à fait normal. C'est sur une coupe de face que l'on

grâce à des équipes médicales bien entraînées. la prise en charge de ces enfants a plusieurs buts:

- rétablir les formes (lèvres, maxillaire supérieur, nez, palais, dents)
- retrouver les fonctions (manger, boire, avaler, respirer, parler)
- éviter les complications (otites, surdité, problèmes dentaires)
- prise en charge psychologique.

Le plan de traitement comporte diverses étapes pour atteindre ces buts; il

varie selon les équipes. Ce sera sur plusieurs années que des cures chirurgicales permettront une reconstruction esthétique et fonctionnelle.

**CONCLUSION**

Même si les fentes labiomaxillaires et palatines sont rares, il est important de pouvoir les dépister échographiquement relativement tôt pendant la grossesse. Car, qu'elles fassent partie d'un syndrome malformatif ou qu'elles

Photo 6: Les orbites

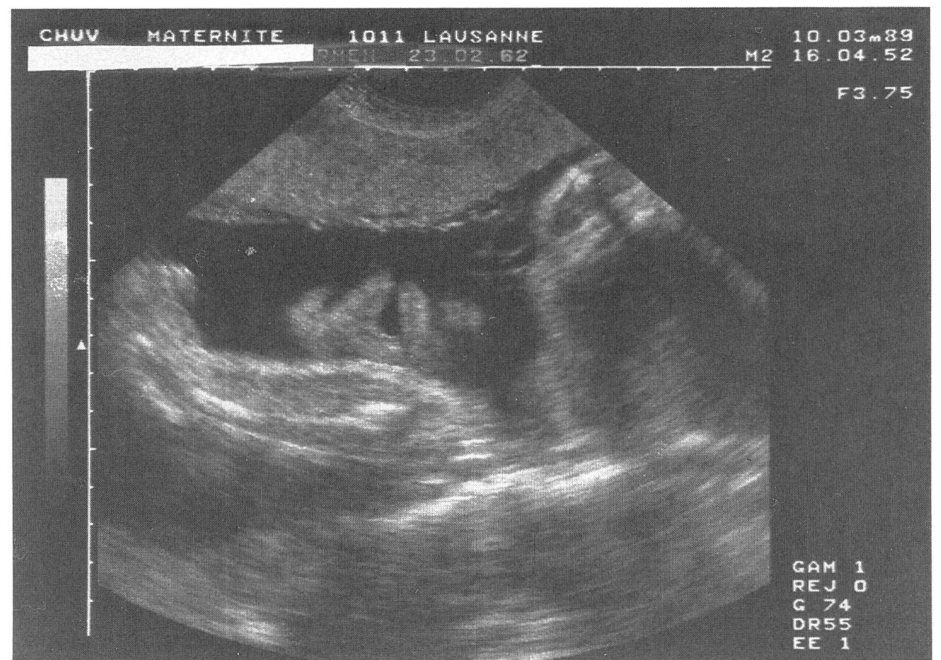
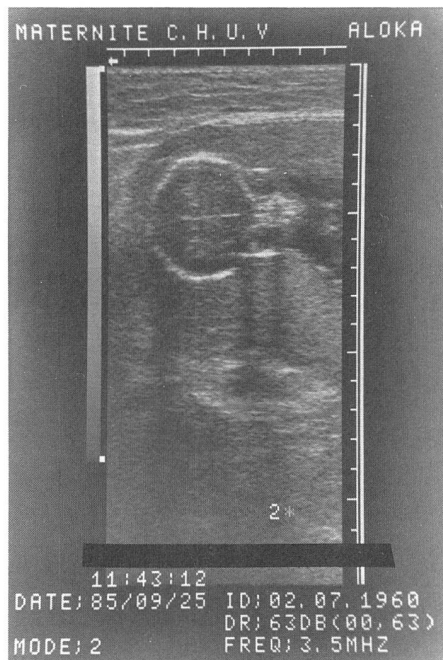


Photo 7: Visage de face

observe un défaut au niveau de la lèvre supérieure. Elle ne se présente plus sous la forme d'un croissant, mais semble se terminer à l'intérieur de la narine.

**– Fente bilatérale +/- palatine:**

Le profil donne l'impression d'un nez «crochu». Le diagnostic peut se confirmer par des coupes de face où l'on observe un bourgeon médian et un défaut au niveau des lèvres (voir photos).

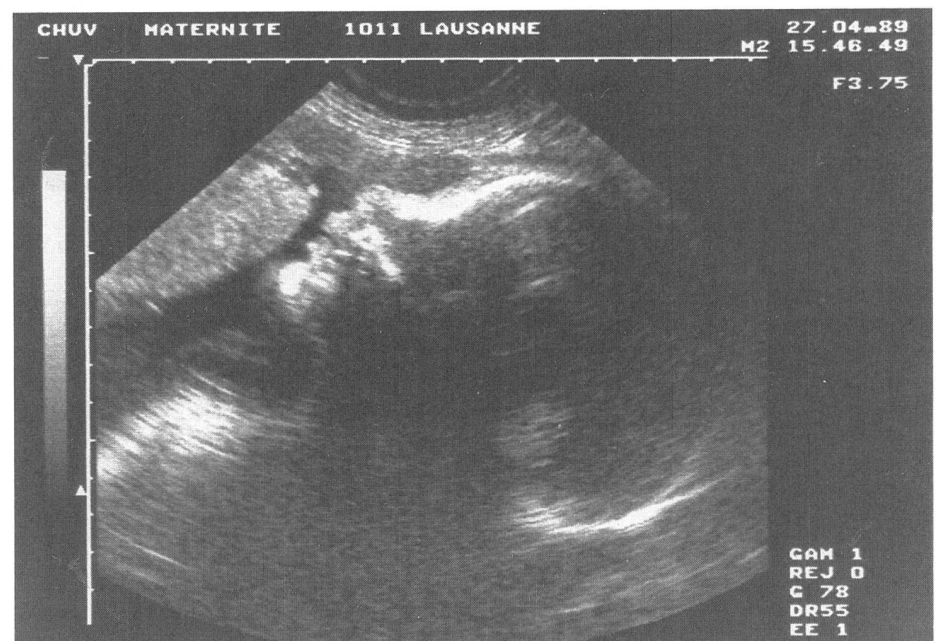**– Fente palatine isolée:**

C'est la plus difficile à repérer car les lèvres sont intactes. Autant la fente labiale recherchée au bon terme est facilement repérable, autant la fente palatine isolée pose un problème beaucoup plus complexe.

**TRAITEMENT**

Le traitement et ses résultats se sont beaucoup améliorés ces dernières années

Photo 8: Visage de profil



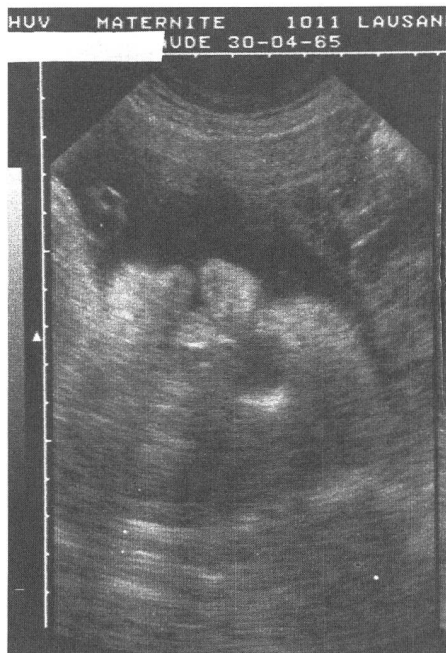

Photo 9: Profil

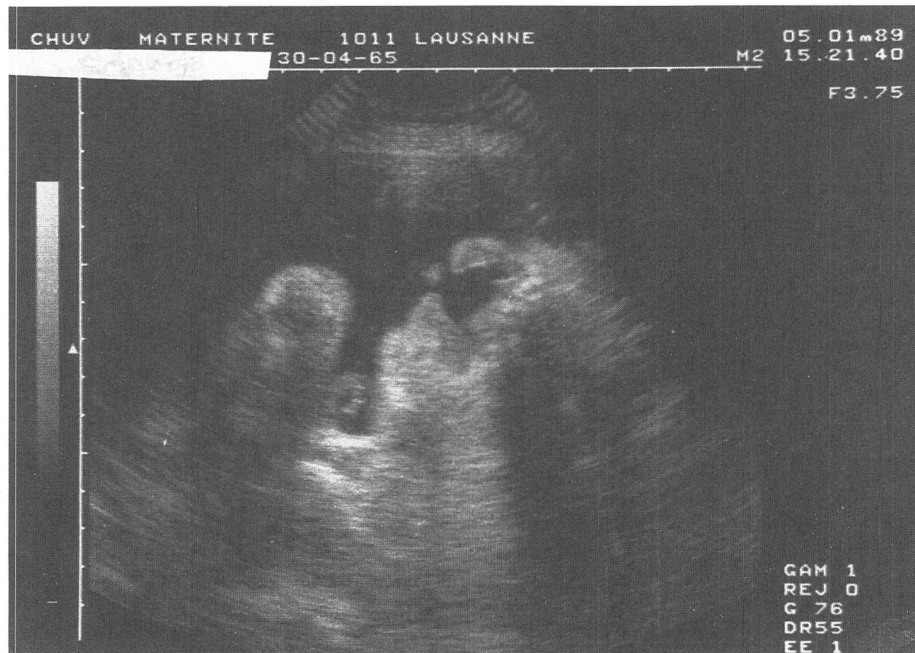

Photo 10: Face

soient associées à une anomalie chromosomique, on sera encore en mesure de proposer une interruption de la grossesse (20 semaines). En cas d'anomalie isolée, une prise en charge prénatale doit être envisagée.

Il n'en reste pas moins que c'est un choc énorme pour la mère d'apprendre l'existence d'une pareille malformation. Aussi, une mise en contact avec l'équipe médicale (pédiatre, chirurgien, généticien) sera nécessaire pour préparer la famille à la naissance et à l'avenir de cet enfant.

L'équipe obstétricale, prévenue, pourra calmement et avec compréhension accompagner les parents pendant l'accouchement.

La programmation de la prise en charge du bébé étant assurée par l'équipe de néonatalogie, il est indispensable que cette dernière en soit informée.

Ainsi, l'accueil du nouveau-né se fera dans des conditions optimales.

## REMERCIEMENTS

Je voudrais terminer ce mémoire par de chaleureux remerciements à toutes les personnes qui, de près ou de loin, m'ont apporté leur aide précieuse pour sa réalisation.

Je remercie vivement Monsieur le Professeur H. Bossart, chef du Département de Gynécologie et Obstétrique du Centre Hospitalier Universitaire

Vaudois (CHUV), à Lausanne, qui m'a encouragée à persévérer.

J'exprime ma reconnaissance à Madame Dr C. Maillard, médecin-associé dans notre unité d'échographies, qui

m'a conseillée pour l'élaboration de ce travail.

J'adresse un grand merci à Madame M. Mauro, secrétaire, qui a eu l'extrême amabilité de le mettre en pages.

## Bibliographie

- Bettex M., Kuffer F., Schärli A.  
*Précis de chirurgie infantile*  
Ed. Hans Huber, Berne-Stuttgart-Vienne, 1977
- Bouton J.-M., Denher M., Eboue F.  
*Pratique de l'échographie en gynécologie et obstétrique*  
Ed. Vigot, 1984
- Henrion R., Dumez Y., Aubry J.-P., Aubry M.-C.  
*Abrégés - Diagnostic prénatal et médecine foetale*  
Ed. Masson, 1987
- Lamy M.  
*Génétique médicale*  
Ed. Masson, 1975
- Vuillard E., Taboury J.  
*Guide pratique d'échographie obstétricale et gynécologique*  
Ed. Masson, 1986
- Couture A., Veyrac C., Baud C. et collaborateurs  
*Les malformations congénitales - diagnostic anténatal et devenir*  
Sauramps Médical, 1988
- Christ John. E., M.D., Ph. D. and Marc G. Meininger, M.D.  
*Ultrasound Diagnosis of Cleft Lip and Cleft Palate before Birth.*  
*Plastic and Reconstructing Surgery*, 1981  
Vol. 68, No 6, 854-859
- Dumas P.  
*Encyclopédie Médico-Chirurgicale (Paris) 22044 C<sup>10</sup> 6-1976*
- Mac Aleese J., Saada Ph.  
*Atlas d'échographie normale et pathologique*  
*Rev. Prat. (Paris) 1989, 39, 3*
- Malek R.  
*Les fentes labio-palatines*  
*Encyclopédie Médico-Chirurgicale (Paris) Pédiatrie, 4016 A<sup>10</sup>, 1 - 1987, 12p*
- Saltzman Daniel H., M.D., Benacerraf Beryl R., M.D., and Frigoletto Frederic D., M.D.  
*Diagnosis and management of fetal facial clefts*  
*Am. J. Obstet.-Gynecology / Août 1986, Vol. 155.2*
- Salvodelli G., Schmid W., Schinzel A.  
*Prenatal Diagnosis of cleft lip and palate by ultrasound*  
*Prenatal Diagnosis, Vol. 2, 313-317 / 1982*
- Seeds John W., M.D., and Cefalo Robert C., M.D., Ph. D.  
*Technique of Early Sonographic Diagnosis of Bilateral Cleft Lip and Palate*  
*Obstetrics and Gynecology, Vol. 62, No 3 (supplement) septembre 1983*
- Brodaty G.  
*Dépistage échographique des fentes labiales*  
*3ème colloque sur le diagnostic et la prise en charge des affections foetales / mars 1989*
- Pavy B., Huart J., Talandier C.  
*Le devenir des fentes labiales*  
*3ème colloque sur le diagnostic et la prise en charge des affections foetales / mars 1989*
- Cottet-Simoneux Ch.  
*Etude familiale des fentes labiales et palatines en Suisse romande*  
*Thèse 1982.*