

# Physiologie und Pathologie des Fruchtwassers

Autor(en): **Förster, Christiane / Lapaire, Olav**

Objektyp: **Article**

Zeitschrift: **Obstetrica : das Hebammenfachmagazin = Obstetrica : la revue spécialisée des sages-femmes**

Band (Jahr): **119 (2021)**

Heft 1-2

PDF erstellt am: **08.08.2024**

Persistenter Link: <https://doi.org/10.5169/seals-976816>

## **Nutzungsbedingungen**

Die ETH-Bibliothek ist Anbieterin der digitalisierten Zeitschriften. Sie besitzt keine Urheberrechte an den Inhalten der Zeitschriften. Die Rechte liegen in der Regel bei den Herausgebern.

Die auf der Plattform e-periodica veröffentlichten Dokumente stehen für nicht-kommerzielle Zwecke in Lehre und Forschung sowie für die private Nutzung frei zur Verfügung. Einzelne Dateien oder Ausdrucke aus diesem Angebot können zusammen mit diesen Nutzungsbedingungen und den korrekten Herkunftsbezeichnungen weitergegeben werden.

Das Veröffentlichen von Bildern in Print- und Online-Publikationen ist nur mit vorheriger Genehmigung der Rechteinhaber erlaubt. Die systematische Speicherung von Teilen des elektronischen Angebots auf anderen Servern bedarf ebenfalls des schriftlichen Einverständnisses der Rechteinhaber.

## **Haftungsausschluss**

Alle Angaben erfolgen ohne Gewähr für Vollständigkeit oder Richtigkeit. Es wird keine Haftung übernommen für Schäden durch die Verwendung von Informationen aus diesem Online-Angebot oder durch das Fehlen von Informationen. Dies gilt auch für Inhalte Dritter, die über dieses Angebot zugänglich sind.

# Physiologie und Pathologie des Fruchtwassers

---

Woraus setzt sich das Fruchtwasser zusammen? Wie regelt sich die Menge? Welche Tests sind in welchen Fällen angezeigt? Wie lassen sich ein Oligohydramnion und ein Polyhydramnion diagnostizieren? Auf diese und weitere Fragen liefert dieser Artikel Antworten.

TEXT:  
CHRISTIANE FÖRSTER UND OLAV LAPAIRE



Das Fruchtwasser entwickelt sich mit Bildung des dafür notwendigen Gefäßes, nämlich der Amnionhöhle. Diese entsteht aus der obersten Schicht des Ektoderms, eines der drei Keimblätter in der Embryogenese. Die Höhle bildet sich so, dass der eingestülpte Embryo zentral in der Amnionhöhle zu liegen kommt, etwa in der 4. Schwangerschaftswoche (SSW). Da sie aus dem «Ekto»-derm (ektos, griechisch: aussen) entwickelt wird, wie die meisten der Umwelt zugewandten Organe, sieht man sie auch als «Fortsetzung der Haut», die Nabelschnur überziehend und die Fruchtblase auskleidend. In diesem ausgekleideten Raum sammelt sich das Fruchtwasser, das initial durch Filtration aus dem mütterlichen Plasma und durch die Sekretion des Amnionepithels entsteht und wieder resorbiert wird. Das flüssige Medium

- verhindert ein Verkleben des Embryos,
- ermöglicht die freie Beweglichkeit des heranwachsenden Kindes,
- schützt es als Puffer vor Traumen,
- schützt zusammen mit der Amnionmembran vor Infektionen,
- dämpft die Auswirkungen der Wehen bei der Geburt.

### So regelt sich die Fruchtwassermenge

Erst ab dem 2. Trimenon übernimmt der Fetus mit Wachsen und Reifen der Nieren zunehmend die Funktion der Fruchtwasserbildung. Zu diesem Zeitpunkt beginnt dann auch der reifende funktionierende fetale Gastrointestinaltrakt das Fruchtwasser zu resorbieren. Diese zwei fetalen Organe sind wesentlich zuständig für den «Fruchtwasser-Turnover». Die hier entstehenden organischen Fehlbildungen und deren Auswirkungen auf das Fruchtwasser werden später noch erläutert.

Die Regelung der Fruchtwassermenge ist noch Teil der Forschung. Mutter, Plazenta oder Fetus? Es ist ein Zusammenspiel aus fetaler Produktion (Urin und Lungenwasser), fetaler Aufnahme (Schlucken), dem intra- (fetales Blut / Fruchtwasser) und transmembranösem Austausch (osmotisches Gefälle zwischen Chorion und Amnion) (Tchirikov et al., 2018). Eine publizierte Re-

view (Brace et al., 2018) zeigte, dass die intramembranöse Resorption als wichtigste regulierende Komponente figuriert. Die Absorption von Fruchtwasser und von Elek-

trolyten erfolgt über die Amnionmembran mit den darunterliegenden fetalen Gefäßen. Dies zumindest konnte am Schafsmodell nachgewiesen werden.

### Wie setzt sich das Fruchtwasser zusammen?

Das Fruchtwasser ist in der 15./16. SSW infolge der Bilirubinausscheidung gelblichklar. Am Geburtstermin enthält es Vernixflocken und ist dadurch weisslich-trübe. Es setzt sich initial v.a. durch mütterliches Plasma zusammen, das durch das Amnionepithel in die Höhle sezerniert wird. Sobald die fetalen Nieren arbeiten, ca. ab der 8. bis

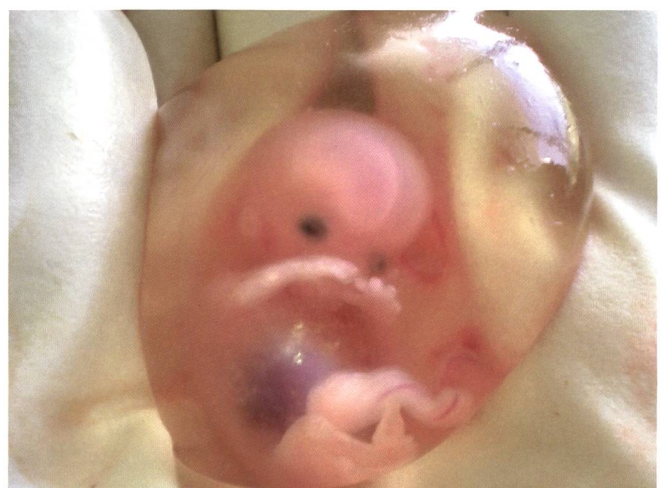
11. SSW, enthält es mehr kindliche Anteile. Es besteht zu 99 % aus Wasser und beinhaltet Elektrolyte, Harnstoff, Glucose, bakterizid wirkende Proteine, Lipide und Enzyme.

Mit zunehmender fetalen Hautentwicklung auch abgeschilferte Epithelzellen. Der pH-Wert schwankt zwischen 7 und 7,5.

### Lungenreife

Einzelne Bestandteile des Fruchtwassers sind immer wieder Gegenstand von Forschungen. So fand man z.B. in den 1970er-Jahren heraus (Gluck et al., 1971), dass das Konzentrationsverhältnis von Lecithin zum Sphingomyelin als Kenngrösse der Lungenreife gilt. Im Verhältnis 1:1 ist es bis zur 33. SSW, danach steigt das Lecithin weiter an bis 2:1. Dies weist auf eine Lungenreife hin. Somit ist die Lungenreife aus dem

## Die Regelung der Fruchtwassermenge ist ein Zusammenspiel aus fetaler Produktion, fetaler Aufnahme, dem intra- und transmembranösem Austausch.



Fetus ca. in der 10. Schwangerschaftswoche.

Wikimedia Commons



Fruchtwasser bestimmbar. Als Konsequenz daraus wird bei drohender Geburt eine Lungenreifeinduktion ab der 24. bis zur 34. SSW empfohlen.

### Frühgeburtlichkeit

Gemäss einer Studie aus dem Jahr 2017 (Liu et al., 2017) ist durch eine Fruchtwasseranalyse eine mögliche Frühgeburtlichkeit vorausehbar. Es zeigt sich ein Zusammenhang zwischen dem Zytokin Interleukin 6 (IL-6, ein Regulatorprotein in der Entzündungsreaktion), dem Enzym Matrix-Metalloproteinase 8 (MMP-8, ein am physiologischem

## Die Risiken der invasiven Zellentnahme sind gering, aber vorhanden.

Zellabbau beteiligtes Enzym), dem Glukoselevel und der Frühgeburtlichkeit. Zeigen sich IL-6 und MMP-8 erhöht und die Glucosewerte erniedrigt, spricht das für ein höheres Risiko einer Frühgeburt. 675 Frühgeburten und 2518 Termingeburten wurden in 14 Artikeln zusammengetragen. Dabei zeigten die Frühgeburten signifikant höhere IL-6- und MMP-8-Werte sowie tiefere Glucosewerte als die Kontrollgruppe der Termingeburten. Somit stellen diese Biomarker eine Indikatorfunktion für mögliche Frühgeburten dar. Die dafür benötigte Fruchtwassergewinnung durch Amniozentese bringt wiederum Risiken mit sich.

### Ablauf der Amniozentese

«Kentesis» aus dem Altgriechischem übersetzt bedeutet «stechen». Zur Gewinnung von Fruchtwasser wird durch die mütterliche Bauchdecke und die Embryonalhülle gestochen. Dies erfolgt unter sonografischer Sicht, um Verletzungen des Kindes zu vermeiden. Die Intervention dauert ca. 15 Minuten und schmerzt in der Regel nicht, auch ohne lokale Anästhesie. Sie wird ab der 15. SSW – resp. nach Fusionierung der Amnionmembran mit der Chorionhöhlenwand – zur Untersuchung der darin enthaltenen Zellen durchgeführt. In erster Linie mit der Frage nach fetalen Chromosomenanomalien bei Risikoschwangerschaften. Zu diesen zählen u. a. das mütterliche Alter über 35, familiäre Erbkrankheiten, bereits Kinder mit einer Anomalie, auffälliger Ersttrimestertest / nicht invasiver Pränataltest oder eine auffällige Ersttrimestersonografie. Unter diesen Umständen werden die Kosten von der Versicherung übernommen. Ohne medizinische Indikation trägt die Frau die Kosten von ca. CHF 1500.– selber.

Nach Entnahme von ca. 15 ml Fruchtwasser dauert es ca. sieben bis zehn Tage bis zur kompletten Analyse. Gewisse Ergebnisse zeigen sich schon nach wenigen Tagen. Somit können Chromosomenanomalien wie Trisomie 21 (Down-Syndrom), 18, 13, 8, 9, Apert-Syndrom, Muskel- und Stoffwechselerkrankungen, aber auch eine Spina bifida und Omphalozelen anhand des Alpha-Feto-Proteinwertes nachgewiesen werden. Die Risiken dieser invasiven Zellentnahme sind gering, aber vorhanden. Fehlgeburten werden mit 0,5 % (im zweiten Trimenon) angegeben (Akolekar et al., 2015; Navaratnam & Alfirovic, 2019). Infektionen, vorzeitiger Blasenprung (Tchirikov et al., 2018), Gebä-

mutterkontraktionen, Blutungen und Verletzungen des Kindes kommen selten vor.

### Wenn die Fruchtwassermenge von der Norm abweicht

Wie bereits beschrieben, entsteht die Fruchtwassermenge zum grössten Teil aus dem Kreislauf von Produktion, fetaler Resorption/Sekretion und intramembranöser Resorption. Eine Malfunktion in diesem Kreislauf ist ein Indiz auf eine Störung bzw. auf eine Fehlanlage.

Eine Abweichung ist einerseits definiert durch zu wenig oder zu viel Fruchtwasser. Man spricht dann von einem Oligohydramnion (<400 ml), selten auch von einem Anhydramnion (kein Fruchtwasser) und bei übermässigen Mengen von einem Polyhydramnion (>2000 ml). Die Fruchtwassermenge ist mit Fortschreiten der Schwangerschaft zunehmend und erreicht ihren Peak ungefähr in der 36. SSW. Sie liegt in der 10. SSW ca. bei 30 ml, in der 20. SSW bei ca. 350 bis 500 ml, und in der 36. SSW ist das Maximum von 1000 bis 1200 ml erreicht. Nach der 36. SSW verringert sich die Menge um 100 ml pro Woche. Gegen Ende der Schwangerschaft wird das Fruchtwasser ca. alle drei Stunden einmal ausgetauscht.

### Messung

Diese Normkurve wird mit unteren und oberen Grenzen in einer Perzentilentabelle dargestellt. Um die Fruchtwassermenge einheitlich zu messen, gibt es zwei etablierte Varianten.

- Messung des grössten vertikalen Depots («Maximum Vertical Depth» [MVD]): Das grösste, von der Nabelschnur freie Fruchtwasserdepot wird senkrecht eingestellt. Oligohydramnion <2 cm, Polyhydramnion >8 cm.

Für die innigste  
Beziehung.



**OMIDA**  
Heilmittel für Kinder  
Omidia AG, 6403 Küssnacht am Rigi  
[www.omida-kinder.ch](http://www.omida-kinder.ch)



## Abhängig von der Schwangerschaftswoche sollte schematisch aufgeklärt werden, was der Grund des Oligohydramnions ist.

- Messung des Fruchtwasserindex («Amniotic Fluid Index» [AFI]): Einteilung des Uterus in vier Quadranten mit dem mütterlichen Umbilicus als Kreuzungspunkt. In jedem Quadranten wird das tiefste Depot ohne Nabelschnur ausgemessen. Dazu wird der Schallkopf in Längsachse der Patientin und exakt senkrecht gehalten. Diese vier Werte addiert ergeben den AFI in cm.

Unabhängig des Gestationsalters gilt ein Index  $<5$  cm als Oligohydramnion,  $>25$  cm als Polyhydramnion.

Natürlich ist durch die kindliche Bewegung und durch Handlungsänderungen der Extremitäten die Messung teils um ein paar cm variabel. Welche Messung besser ist, wird noch diskutiert und ist Bestandteil von mehreren Studien. Eine Multicenterstudie aus Deutschland (Kehl et al., 2016) zeigt, dass die Messung des tiefsten Fruchtwasserdepots weniger Diagnosen eines Oligohydramnions ergeben und somit unnötige Geburtseinleitungen vermieden werden können.

### Oligohydramnion: Gründe und Abklärungen

Ein AFI  $<5$  cm oder MVD  $<2$  cm kann verursacht sein durch:

- Blasensprung
- Erniedrigte Produktion des fetalen Urins
- Fetale Nierenanomalie
- Obstruktion des fetalen Urogenitaltraktes
- Fetale Wachstumsretardierung
- Ungleiche Verteilung (feto-fetales Transfusionsyndrom bei Gemini)
- Plazentainsuffizienz (maternale Hypertonie, Präeklampsie, Nikotinkonsum, Übertragung)

Abhängig von der SSW sollte schematisch aufgeklärt werden, was der Grund des Oligohydramnions ist: Anamnese, sonografisches Organscreening mit Augenmerk auf

die Nieren und die Blase. Fehlt eine Niere oder fehlen beide (unilaterale/bilaterale Nierenagenesie), zeigen sich Nierenzysten oder eine Riesenblase (Megacystis / suburethrale Obstruktion)? Wie ist der Wachstumsverlauf, zeigt sich eine Wachstumsabflachung? Wie ist der Verlauf des Fruchtwassers, gibt es eine abrupte Abnahme oder einen langsamen Abfall?

### Rund um den Blasensprung Testverfahren

Um einen Blasensprung nachzuweisen, gibt es mehrere Testverfahren. Früher war es das Auge, das auf eine Flüssigkeitsansammlung im hinteren Scheidegewölbe (sogenanntes «pooling») geachtet hat, oder die Kristallisationsmuster (Farnkraut) auf dem Objektträger als Nachweis von Fruchtwasser. Heute sind es verschiedene Tests. Zum einen die einfache pH-Wert-Messung (Lackmus-Test). Grundlage davon ist die pH-Differenz des Scheidenmilieu-pH-Werts 3,8 bis 4,5 und des Fruchtwasser-pH-Werts 7 bis 7,5. Zeigt sich das Scheidenmilieu alkalischer, kann das ein Indiz auf einen Blasensprung sein. Vaginalinfekte, zu aggressive Scheidenhygiene, Blut und Spermien können falsch positive Werte anzeigen. Sensitiver zeigt sich der Pre-Rupture-of-Membrane-Test (PROM-Test). Ein einfaches und schnelles Immunassay zum Nachweis von Insulin Like Growth Factor Binding Protein 1 macht einen qualitativen Nachweis von Fruchtwasser in der Vaginalflüssigkeit sichtbar. Ähnlich verlässlich ist auch der AmniSure-Test mit Messung des Placenta alpha microglobulin-1. Gemäss einer schon älteren Studie von Chen & Dudenhausen (2008) zeigen sich diese vergleichbar. Auch hier kann die Kontamination mit Blut für falsch positive Ergebnisse verantwortlich sein.

### Vorzeitiger Blasensprung

Ein vorzeitiger Blasensprung, definiert als Abgang von Fruchtwasser vor Beginn der Kontraktionen nach der 37. SSW, wird nach 24 Stunden ohne Entwicklung von Wehen eingeleitet, denn die neonatale Mortalität steigt bei weiterem Zuwarten (Morris et al., 2014). Ein stationäres Management ist bei Risikoschwangerschaften indiziert. Bei einem PROM, sprich einem Blasensprung vor der 37. SSW, ist ein «watchful waiting» ratsam mit dem Ziel, die 37. SSW zu erreichen.

Vor der 34. SSW soll die Induktion der Lungenreife stattfinden, im Bedarf begleitet von einer Tokolyse von 48 Stunden. Eine initiale antibiotische Therapie wird diskutiert und in der Regel empfohlen, zumindest bis zum Ausschluss eines bakteriellen vaginalen Infektes oder einer Kolonisation mit *Streptococcus agalactiae* der Gruppe B.

Der häufigste Grund des frühen vorzeitigen Blasensprungs ist eine Infektion oder eine Entzündungsreaktion. In den Fruchtwasseranalysen bei vorzeitigem Blasensprung zeigten sich erhöhte MMP und IL, wie bereits erwähnt Bestandteile der Immunreaktion und Entzündungskaskade. Engmaschige klinische und laborchemische Kontrollen der Mutter sowie Kardiotokografien des Kindes sollen vor einem drohenden Amnioninfektsyndrom warnen und eine Einleitung oder einen Kaiserschnitt indizieren.

Bei noch frühzeitigem Blasensprung vor der 28. SSW spricht man von «Preterm Premature Rupture of Membrane». Damit verbunden zeigen sich eine hohe neonatale Mortalität und kindliche Langzeitschäden (Tchirikov et al., 2018) durch intraventrikuläre Blutungen mit Schäden der Nervenentwicklung, Extremitätenmissbildungen mit anomalen Gelenklagen und Lungenhypoplasie. Versuche, mit einem Amnionpatch und einer Fetoskopie den Riss der Membran zu versiegeln, zeigten bis anhin keine guten Ergebnisse. In diesem Falle ist es wichtig, die Patientin über alle möglichen Risiken aufzuklären, die wenigen Therapieoptionen zu besprechen und alle Komplikationen zu erläutern.

### Polyhydramnion: Gründe, Untersuchungen und Therapie

Ein Polyhydramnion zeichnet sich aus durch eine Fruchtwassermenge über 2000 ml, einen AFI von mehr als 25 cm oder einem MVD über 8 cm (Lapaire et al., 2006).

# Laufbahnplanung auf



Die ideale Plattform für Berufs- und Bildungsprofile von Gesundheitsfachpersonen, weil

- **alle Diplome und Zeugnisse an einem Ort zentral und elektronisch abgelegt sind**
- **ein stets aktueller Lebenslauf generiert werden kann**
- **man log-Punkte und ein Zertifikat für alle besuchten Weiterbildungen erhält.**

e-log wurde vom Schweizer Berufsverband der Pflegefachpersonen SBK und der Schweizerischen Interessengemeinschaft für Anästhesiepflege SIGA/FSIA entwickelt.



**JETZT REGISTRIEREN: [e-log.ch](https://e-log.ch)**



Das Polyhydramnion kann unterteilt werden in

- mild (80 bis 99 mm)
- mässig (100 bis 120 mm) und
- schwer (> 120 mm)

Mütterliche Gründe:

- Diabetes mellitus mit folglich fetaler Hyperglykämie und erhöhter Diurese
- Infektionen (TORCH-Serologie<sup>1</sup>)

Fetale Gründe:

- Malformationen des Gastrointestinaltraktes (z. B. Ösophagealatresie), urogenital (erhöhte Urinproduktion), zerebral und pulmonal
- Kardiale Störung (Rhythmusstörung, Kardiopathie)
- Tumore (Sacrococcygeal Teratom)
- Muskuloskeletale Erkrankung (Arthrogyposis)
- Chromosomenanomalien (Trisomie 13, 18, 21, Triploidie)
- Blutgruppenkonstellationen (anti D, anti C, Anti-Kell-Antikörper)
- Fetofetales Transfusionssyndrom / «Twin reversed arterial perfusion»

Plazenta:

- Chorioangiom

Schwangerschaften mit einem Polyhydramnion sind oft mit einer kongenitalen Anomalie vergesellschaftet.

### Abklärung

Wiederum bedarf es einer schematischen Abklärung, also einer detaillierten Sonografie mit der Frage nach Organanomalien

oder Malformationen. Dazu kann beim Nachweis von Auffälligkeiten analog zum Oligohydramnion eine Karyotypisierung durch Amniozentese oder auch schon vor der 14. SSW durch eine Chorionzottenbiopsie erfolgen. Ein Glukosetoleranztest der Mutter kann einen Gestationsdiabetes diagnostizieren. Ergebnisse einer TORCH-Serologie zur Abklärung möglicher mütterlicher Infektionen wie Toxoplasmose, Parvovirus und Zytomegalievirusinfektion können zur Diagnose beitragen. Ergänzend kann eine

## Bei einem Polyhydramnion bedarf es einer schematischen Abklärung, also einer detaillierten Sonografie mit Frage nach Organanomalien oder Malformationen.

Polymerase-Kettenreaktions-Probe aus dem Fruchtwasser durchgeführt werden. Eine Prüfung der Blutgruppenkonstellation sollte ebenfalls erfolgen.

### Therapie

Therapiert wird gemäss Ursache. Bei noch ausstehender oder keiner Diagnose sind regelmässige sonografische Verlaufskontrollen wichtig. Mütterlich kann sich ein Polyhydramnion durch massive Zunahme des Abdomenumfangs und des Gewichtes be-

merkbar machen. Der gespannte Bauch kann schmerzen, die Vena cava kann komprimiert werden und Dyspnoe auslösen. Die Urether können abgedrückt werden und somit den Nierenabfluss behindern. Dies kann zu einer symptomatischen Hydronephrose führen mit möglichem Bedarf einer Ureterschienung. Amniondrainagen können für die Mutter erleichternd wirken und eine Schwangerschaft verlängern. Eine Abflussstörung der Lymphsysteme kann zu ödematösen und schmerzhaften unteren Extremitäten führen. Risiken wie Frühgeburtlichkeit, kindliche Fehllage, Nabelschnurprolaps nach Blasensprung, postpartale Hämorrhagie und Atonie sind erhöht. ◉

### Literatur

- Akolekar, R., Beta, J., Picciarelli, G., Ogilvie, C. & D'Antonio, F. (2015)** Procedure-related risk of miscarriage following amniocentesis and chorionic villus sampling: a systematic review and meta-analysis. *Ultrasound Obstet Gynecol*; 45(1):16–26.
- Brace, R. A., Cheung, C. Y. & Anderson, D. F. (2018)** Regulation of amniotic fluid volume: insights derived from amniotic fluid volume function curves. *Am J Physiol-Regul Integr Comp Physiol*; 1. Oktober, 315(4):R777–89.
- Chen, F. C.-K. & Dudenhausen, J. W. (2008)** Comparison of Two Rapid Strip Tests Based on IGFBP-1 and PAMG-1 for the Detection of Amniotic Fluid. *Am J Perinatol*; März, 25(04):243–6.
- Gluck, L., Kulovich, M. V., Borer, R. C., Brenner, P. H., Anderson, G. G. & Spellacy, W. N. (1971)** Diagnosis of the respiratory distress syndrome by amniocentesis. *Am J Obstet Gynecol*; 1. Februar, 109(3):440–5.
- Kehl, S., Schelkle, A., Thomas, A., Puhl, A., Meqdad, K., Tuschy, B. u. a. (2016)** Single deepest vertical pocket or amniotic fluid index as evaluation test for predicting adverse pregnancy outcome (SAFE trial): a multicenter, open-label, randomized controlled trial. *Ultrasound Obstet Gynecol*; 47(6):674–9.
- Lapaire, O., Holzgreve, W., Zanetti-Daellenbach, R., Moffat Ecker, R., Hösl, I. & Tercanli, S. (2006)** Polyhydramnios: An Update. *Ultrasound Rev Obstet Gynecol*; 1:88–94.
- Liu, Y., Liu, Y., Zhang, R., Zhu, L. & Feng, Z. (2017)** Early- or mid-trimester amniocentesis biomarkers for predicting preterm delivery: a meta-analysis. *Ann Med*; 2. Januar, 49(1):1–10.
- Morris, R. K., Meller, C. H., Tamblyn, J., Malin, G. M., Riley, R. D., Kilby, M. D. u. a. (2014)** Association and prediction of amniotic fluid measurements for adverse pregnancy outcome: systematic review and meta-analysis. *BJOG Int J Obstet Gynaecol*; 121(6):686–99.
- Navaratnam, K. & Alfirevic, Z. (2019)** Trials and tribulations of meta-analyzing procedure-related risks of amniocentesis and chorionic villus sampling. *Ultrasound Obstet Gynecol*; 54(4):437–41.
- Tchirikov, M., Schlabritz-Loutsevitch, N., Maher, J., Buchmann, J., Naberezhnev, Y., Winarno, A. S. u. a. (2018)** Mid-trimester preterm premature rupture of membranes (PPROM): etiology, diagnosis, classification, international recommendations of treatment options and outcome. *J Perinat Med*; 26. Juli, 46(5):465–88.

<sup>1</sup> T = Toxoplasmose

O = Other

R = Röteln

C = Cytomegalievirus bzw. Chlamydien

H = Herpes-simplex-Virus

### AUTORIN UND AUTOR



**Dr. med. univ. Christiane Förster,**  
Assistenzärztin Gynäkologie und Geburtshilfe,  
Frauenklinik, Universitätsspital Basel.



**Prof. Dr. med. Olav Lapaire,**  
stv. Chefarzt Geburtshilfe und Schwangerschafts-  
medizin, Frauenklinik, Universitätsspital Basel.