

Zeitschrift: Obstetrica : das Hebammenfachmagazin = Obstetrica : la revue spécialisée des sages-femmes
Herausgeber: Schweizerischer Hebammenverband
Band: 121 (2023)
Heft: 7

Artikel: Rétention placentaire : de la physiologie à la pathologie
Autor: Oliveria, Sara de / Dubuisson, Jean
DOI: <https://doi.org/10.5169/seals-1049754>

Nutzungsbedingungen

Die ETH-Bibliothek ist die Anbieterin der digitalisierten Zeitschriften. Sie besitzt keine Urheberrechte an den Zeitschriften und ist nicht verantwortlich für deren Inhalte. Die Rechte liegen in der Regel bei den Herausgebern beziehungsweise den externen Rechteinhabern. [Siehe Rechtliche Hinweise.](#)

Conditions d'utilisation

L'ETH Library est le fournisseur des revues numérisées. Elle ne détient aucun droit d'auteur sur les revues et n'est pas responsable de leur contenu. En règle générale, les droits sont détenus par les éditeurs ou les détenteurs de droits externes. [Voir Informations légales.](#)

Terms of use

The ETH Library is the provider of the digitised journals. It does not own any copyrights to the journals and is not responsible for their content. The rights usually lie with the publishers or the external rights holders. [See Legal notice.](#)

Download PDF: 21.12.2024

ETH-Bibliothek Zürich, E-Periodica, <https://www.e-periodica.ch>

Rétention placentaire: de la physiologie à la pathologie

Dans cet article, les docteur-e-s de Oliveira et Dubuisson font un état des lieux des connaissances et recommandations dans la prise en charge des rétentions placentaires en post-partum immédiat et tardives. Dans les deux cas, le dialogue avec la patiente est primordiale et la prise en considération du contexte guidera la prise de décision thérapeutique.

TEXTE :

SARA DE OLIVEIRA ET JEAN DUBUISSON

La délivrance placentaire constitue une étape physiologique de l'accouchement. Or, si le détachement placentaire n'a pas lieu, survient un risque hémorragique qui impose une prise en charge en urgence afin de réaliser une délivrance artificielle. Mais que faire en cas de délivrance incomplète ou rétention de produit de conception à distance de l'accouchement? Cet article propose des éléments pour aider à la prise en charge de ces situations, entre physiologie et pathologie.

Rétention placentaire en post-partum immédiat

La troisième phase du travail d'accouchement est caractérisée par la délivrance placentaire qui survient après la naissance du nouveau-né. Si l'expulsion placentaire n'a pas lieu dans un délai de 30 minutes, le diagnostic de rétention placentaire est posé, pour autant que la prise en charge ait été active, comme recommandé par les sociétés expertes avec administration de 5 UI d'ocytocine au clampage du cordon, contrôle du tonus utérin et traction douce dirigée du cordon ombilical. Passé ce délai, il est recommandé de réaliser une délivrance active placentaire qui a également sa place plus précocement en présence d'une hémorragie du post-partum.

Recommandations divergentes

Or, on observe en Europe des recommandations divergentes de prise en charge de la troisième phase du travail d'accouchement quant au délai pour intervenir sur les rétentions placentaires (Deneux-Tharoux *et al.*, 2009). Dans les pays nordiques, la délivrance placentaire artificielle est réalisée après 60 minutes, alors qu'en Suisse ainsi que les pays du centre et sud de l'Europe, c'est le plus souvent dans les 30 minutes que la délivrance placentaire est réalisée. Ces tolérances de délai plus prolongées s'inscrivent dans une prise en charge physiologique de la troisième phase du travail, avec plus souvent des patientes sans anesthésie loco-régionale et sans recours à la prise en charge active de la dernière phase du travail. Ceci se justifie notamment par la délivrance naturelle placentaire qui est effec-

Dans les pays nordiques, la délivrance placentaire artificielle est réalisée après 60 minutes, alors qu'en Suisse ainsi que les pays du centre et sud de l'Europe, c'est le plus souvent dans les 30 minutes que la délivrance placentaire est réalisée.

tive à plus de 99 % dans les 60 minutes après la naissance pour les grossesses à terme, chiffre basé sur des études observationnelles. En revanche, ceci n'est pas applicable pour les accouchements prématurés où l'incidence de rétention placentaire est très élevée jusqu'à 32 SA.

Ainsi, les recommandations de l'Organisation mondiale de la Santé laissent une marge d'évaluation au clinicien quant au délai pour réaliser une délivrance manuelle placentaire avec dans l'intervalle administration d'ocytocine, traction contrôlée du cordon et surveillance des signes d'hémorragie (degré d'évidence faible) (*World Health Organization*, 2009).

Evaluation des risques

La rétention placentaire étant responsable de 20 % des hémorragies du post-partum sévères (>1000 ml), il est capital de considérer pour la prise en charge de la troisième phase du travail les éléments suivants: âge gestationnel, tonus utérin, pertes sanguines et caractéristiques de la patiente. Si certaines patientes peuvent bénéficier d'un délai plus prolongé (30-60 minutes) avant d'intervenir, ceci doit être réservé aux patientes à faible risque et pour lesquelles la délivrance manuelle pourrait être réalisée rapidement dans les meilleures conditions de sécurité (Franke *et al.*, 2021). En présence d'une hémorragie du post-partum, le délai d'intervention doit être réduit.

Facteurs de risque

Les facteurs de risque d'une rétention placentaire sont les suivants:

- Antécédent de rétention placentaire (récurrence 13 %);
- Accouchement prématuré;
- Multiparité;
- Grossesse multiple;
- Malformations utérines;
- Chorioamnionite;
- Antécédent de chirurgie utérine;
- Pré-éclampsie;
- Mort in utero;
- RCIU;
- Insertion vélamenteuse du cordon, cotylédon accessoire.

Manœuvres

La traction dirigée du cordon s'effectue avec une main sus-pubienne exerçant une pression en direction du fond utérin. La manœuvre de Crédé, elle, consiste à pincer le fond utérin avec la paume de la main afin d'aider le placenta à se détacher.

Ces deux méthodes, si elles sont mal réalisées, peuvent comporter des risques: une lésion du cordon ou une inversion utérine. Cette dernière peut conduire à une hémorragie importante et doit être réduite manuellement rapidement avant de poursuivre la délivrance placentaire. Dans une revue de la littérature publiée dans la Cochrane, la manœuvre de Crédé a conduit à une augmentation du risque hémorragique, c'est pourquoi la traction contrôlée du cordon

doit rester la méthode de choix pour la prise en charge active de la délivrance (Peña-Martí & Comunián-Carrasco, 2007; Hofmeyr *et al.*, 2015).

La délivrance manuelle placentaire est effectuée par l'obstétricien-ne qui contrôle le fond utérin d'une main et détache le placenta manuellement en progressant sur le plan de clivage. Ce geste doit être réalisé après un sondage vésical chez une patiente équipée d'une anesthésie loco-régionale efficace, de deux accès veineux minimum et sous antibio prophylaxie.

Traitements adjuvants

Il est recommandé de réaliser les manœuvres après administration d'ocytocine. A noter qu'en présence d'une perfusion, le traitement ne doit pas être interrompu pour la réalisation de la délivrance manuelle. En présence d'un saignement abondant, l'administration d'acide tranexamique (antifibrinolytique) doit être précoce.

Types de rétention placentaire

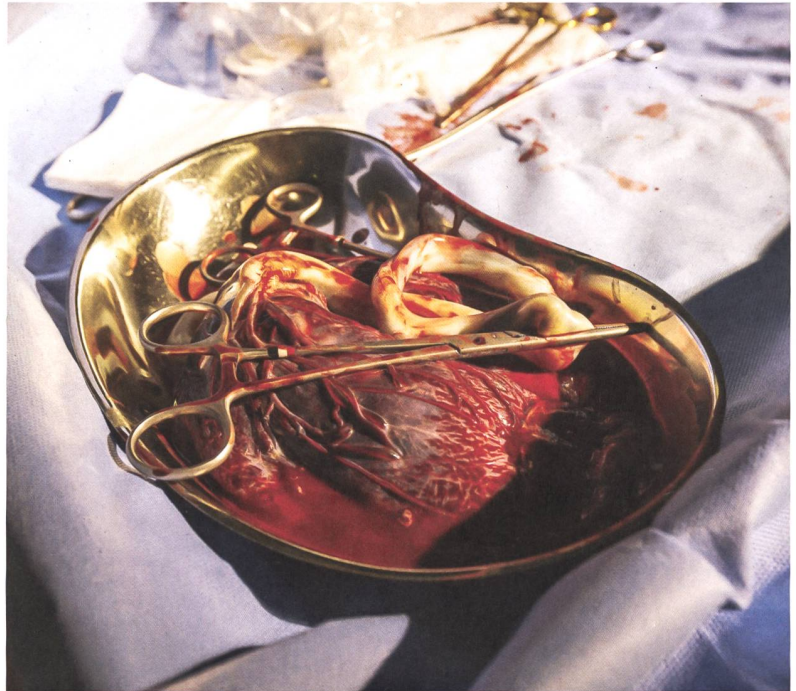Il existe 3 types de rétention :

- Placenta détaché mais retenu dans la cavité par un col tonique. On observe un allongement du cordon ombilical avec écoulement de sang et un utérus dont la forme devient globuleuse sur la contraction du fundus;
- Placenta adhérent mais détachable par une manœuvre de délivrance manuelle;
- Placenta accreta caractérisé par une adhérence anormale à la paroi utérine avec absence de plan de clivage lors de la délivrance manuelle.

L'examen histo-pathologique placentaire permet de déterminer si une anomalie de l'invasion placentaire est présente et le degré d'invasion. Cet examen est recommandé systématiquement après une délivrance artificielle. En effet, il fournit des informations précieuses nécessaires à la surveillance post-partum, mais aussi d'une éventuelle grossesse ultérieure pour laquelle le contrôle d'insertion placentaire devrait être encore plus vigilant.

Placenta accreta focal

En absence de signe échographique d'une anomalie d'insertion placentaire lors du suivi anténatal, il est possible qu'un placenta accreta ne soit identifié qu'au moment de la délivrance manuelle placentaire qui sera malheureusement incomplète s'il s'agit d'un placenta accreta focal.



La gestion d'une rétention focale dépend essentiellement de l'état hémodynamique de la patiente. Bien qu'il n'existe pas de consensus clair, il est raisonnable, en l'absence de saignement abondant, d'opter pour une attitude expectative après avoir réalisé la délivrance partielle du placenta en évitant des gestes invasifs endo-utérins.

Si la patiente présente une hémorragie du post-partum associée à la rétention focale placentaire, la priorité sera la prise en charge de l'hémorragie du post-partum selon l'algorithme habituel qui peut comprendre des manœuvres de tamponnement, d'embolisation, voire d'hystérectomie selon la sévérité du saignement. La réalisation d'un curetage serait quant à elle à éviter étant donné le risque de perforation utérine et de Syndrome d'Asherman (adhérences intra-utérines) (environ 20 % après un curetage réalisé en post-partum) associés à la procédure (Tchente *et al.*, 2018).

Accompagnement de la patiente

Il est essentiel, pour le bon déroulement de la prise en charge des patientes avec rétention placentaire, que l'équipe interdisciplinaire soit coordonnée, calme et qu'elle et intègre la patiente dans les différentes étapes du processus.

Ces patientes doivent être revues en post-partum pour leur donner l'opportunité de s'exprimer sur leur vécu et leur donner les modalités de surveillance post-partum en étant particulièrement sensibles aux signes infectieux et hémorragiques secondaires.

Rétention placentaire tardive

La rétention de produits de conception (RPC) est définie par la persistance intra-utérine de résidus placentaires, trophoblastiques ou fœtaux dans les suites d'un accouchement, d'une grossesse arrêtée ou d'un avortement (Hooker *et al.*, 2016). Il s'agit d'une définition à la fois clinique et radiologique puisque l'échographie pelvienne joue actuellement un rôle primordial dans le diagnostic et la prise en charge des RPC.

L'incidence exacte des RPC tardive est inconnue car les études disponibles dans la littérature sont hétérogènes, à la fois concernant la méthode de diagnostic et la population étudiée, mais également le type de grossesse et le mode d'accouchement. La RPC concernerait 1 % des grossesses menées à terme et jusqu'à 15 % des cas après une fausse-couche ou un avortement médicamenteux (Romero *et al.*, 1990). Ces chiffres sont probablement sous-évalués car les

études se basent pour la plupart sur des données rétrospectives. Dans une étude prospective observationnelle incluant 1070 patientes publiée en 2008, van den Bosch retrouve un taux global de RPC de 6,3 % toute grossesse confondue, lorsqu'une échographie pelvienne avec Doppler est ré-

Les complications potentielles à long terme de la rétention de produits de la conception sont les troubles de fertilité et les complications obstétricales lors des grossesses ultérieures.

alisée à 6 semaines de manière systématique. Ce taux augmente spécifiquement à 36 % après un avortement du premier trimestre et à 40 % après une fausse-couche tardive au deuxième trimestre de la grossesse (van den Bosch *et al.*, 2008).

Diagnostic

Le diagnostic de RPC tardive s'appuie essentiellement sur les données cliniques (saignements utérins anormaux, leucorrhées pathologiques, douleurs pelviennes) et échographiques. Les circonstances de découverte d'une RPC varient en fonction des patientes. Il peut s'agir d'une découverte fortuite lors d'une visite du post-partum ou chez une femme asymptomatique lors d'une échographie de routine. Dans les autres cas, les patientes présentent des saignements utérins anormaux et/ou des douleurs pelviennes.

L'échographie pelvienne met en évidence une image intracavitaire généralement oblongue ou ovalaire, de taille variable, le plus souvent hétérogène et à contours mal limités. Cette masse interromp la ligne de vacuité endométriale. Une analyse Doppler de la vascularisation de la masse intracavitaire est indispensable car elle apporte des informations importantes à la fois pour le diagnostic et la prise en charge. La classification la plus utilisée est le score Doppler de Gutenberg.

Le dosage sanguin des hCG est peu utile au diagnostic de RPC tardive. Le taux est négatif dans près de 80 % des cas et varie en fonction de la taille de la rétention, du terme de la grossesse et du délai entre la mesure plasmatique et la fin de la grossesse (Smorgick *et al.*, 2022).

Prise en charge

En cas de diagnostic établi de RPC, le praticien ne doit rechercher des signes cliniques et biologiques d'anémie et d'infection utérine. Les examens complémentaires comprennent au minimum une formule sanguine complète, un groupage sanguin (avec recherche des anticorps irréguliers), une crase et une C-reactive protein (CRP), associés à un examen direct et un frottis bactériologique vaginal au niveau des leucorrhées.

Les objectifs d'une prise en charge optimale sont à la fois d'éviter le risque de complications aiguës ou à long terme en lien direct avec la RPC, et de limiter les gestes invasifs potentiellement iatrogènes.

Complications

En cas de RPC tardive, les complications aiguës les plus redoutées sont:

- l'hémorragie utérine massive, dont la prise en charge en urgence est exclusivement chirurgicale, amenant à réaliser une hysté-

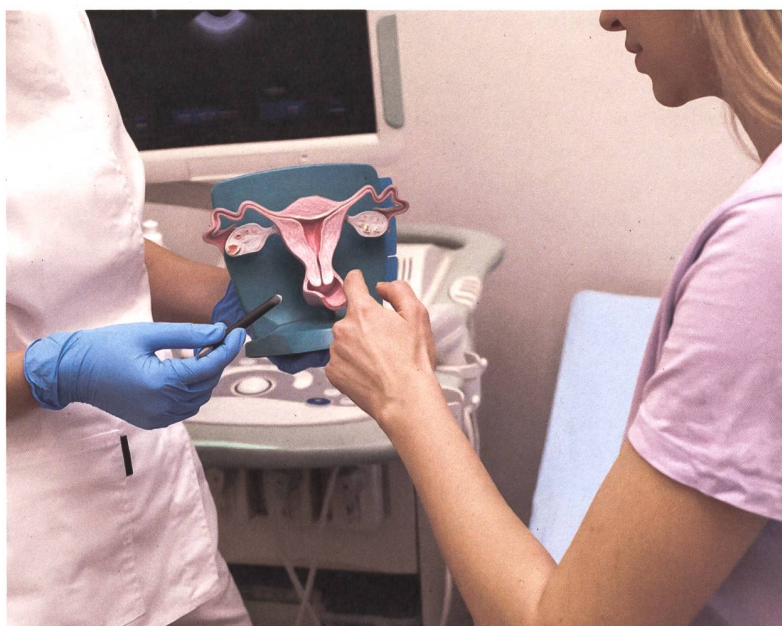
rectomie d'hémostase dans de rares cas; et l'infection utérine, dont le spectre va de l'endométrite débutante au sepsis.

Les complications potentielles à long terme de la RPC sont les troubles de fertilité, notamment en raison du risque de formation de synéchies, et les complications obstétricales lors des grossesses ultérieures (anomalie de placentation, placenta prævia, placenta accreta). Tout geste endo-utérin peut également être à l'origine de complications péri-opératoires comme une perforation utérine, une fausse-route, une lacération cervicale ou la formation de synéchies.

Expectative

En fonction des différentes données cliniques, biologiques et radiologiques, les options de prise en charge comprennent l'expectative, le traitement médicamenteux, la chirurgie et la radiologie interventionnelle. En l'absence de recommandations des sociétés savantes, toutes ces alternatives sont à discuter avec la patiente, en mettant en balance les avantages et les risques de chacune des options.

L'expectative est une stratégie de suivi régulier, amenant à terme à l'évacuation spontanée de la RPC dans la majorité des cas. Le rôle du/de la soignant-e dans la réassurance de la patiente est primordial. Cette attitude s'appuie sur un suivi médical rigou-



reux, le plus souvent clinique, échographique et biologique.

Traitement médicamenteux

Le traitement médicamenteux consiste à administrer plusieurs doses de prostaglandines (misoprostol) sur une courte période (entre 1 et 3 jours), dans l'objectif de provoquer la contraction myométriale et l'expulsion de la RPC. La supériorité de son efficacité n'a pas été démontrée dans la littérature par rapport à une attitude expectative. Les effets indésirables sont parfois invalidants et comprennent principalement des troubles du transit intestinal (diarrhées), des douleurs pelviennes et un syndrome hyperthermique transitoire. La patiente doit en être informée.

Chirurgie

Les méthodes chirurgicales d'évacuation de la RPC sont l'aspiration endo-utérine et l'hystérocopie. L'aspiration endo-utérine se fait à la canule d'aspiration, sous contrôle échographique. L'hystérocopie est une méthode non invasive dont le principal intérêt est la vision endoscopique directe de la RPC et son traitement dans le même temps opératoire. La réalisation de curetages (utilisant une curette) n'est plus recommandée en raison du risque majeur de synéchies. L'embolisation utérine est à discuter au cas par cas avec l'équipe de radiologie interventionnelle et doit prendre en compte les conséquences potentielles sur la fertilité ultérieure.

Pas d'urgence

En dehors d'un contexte d'urgence, l'indication à une prise en charge active doit toujours être considérée sans précipitation et en accord avec la patiente. Une étude récente a d'ailleurs montré que le délai entre le diagnostic de RPC et sa prise en charge effective n'avait aucune incidence sur la fertilité ultérieure. Par ailleurs, il est souvent difficile pour les patientes d'accepter une prise en charge précoce dans le contexte du post-partum (allaitement, nouveau-né, ...) (Tarasov *et al.*, 2020). L'expectative reste donc la règle, notamment chez les patientes asymptomatiques ayant une RPC mesurant moins de 4 cm et peu vascularisée à l'échographie. Pour les autres cas, un geste endo-utérin peut être indiqué (en limitant les gestes à l'aveugle et abrasifs), mais nécessite une expertise chirurgicale indéniable

afin de limiter le risque de complications iatrogènes.

Prise en charge standardisée vs absence de recommandation

Il est nécessaire de distinguer les rétentions placentaires en fonction de leur délai de survenue, car les risques et l'attitude thérapeutique sont différents. La prise en charge des rétentions immédiates en post-partum est standardisée, s'appuyant sur des données de la littérature robustes, alors qu'aucune recommandation n'existe pour les rétentions tardives. Même si le plus souvent aucun traitement n'est nécessaire dans ce cas, définir avec la patiente les modalités précises du suivi est essentiel afin d'éviter les complications au long cours. ◉

AUTEUR · E · S



Dre Sara de Oliveira,

spécialiste FMH en gynécologie et obstétrique depuis 2018, elle travaille en tant que médecin adjointe dans le service d'obstétrique des Hôpitaux Universitaires de Genève. Dans le cadre de son activité d'enseignement, elle a participé au développement d'une formation multidisciplinaire basée sur l'enseignement par simulation, SimMat.



Dr Jean Dubuisson,

médecin adjoint agrégé, *privat docent* et chargé de cours à l'université de Genève, responsable de l'unité de chirurgie gynécologique et des soins intermédiaires au sein du service de gynécologie des Hôpitaux Universitaires de Genève.

Références

- Deneux-Tharoux, C., Macfarlane, A., Winter, C., Zhang, W. H., Alexander, S. & Bouvier-Colle, M. H. **EUPHRATES Group (2009)** Policies for manual removal of placenta at vaginal delivery: variations in timing within Europe. *BJOG*.
- Franke, D., Zepf, J., Burkhardt, T., Stein, P., Zimmermann, R. & Haslinger C. (2021) Retained placenta and postpartum hemorrhage: time is not everything. *Arch Gynecol Obstet*.
- Hofmeyr, G. J., Mshweshwe, N. T. & Gülmezoglu, A. M. (2015) Controlled cord traction for the third stage of labour. *Cochrane Database Syst Rev*.
- Hooker, A. B., Aydin, H., Brölmann, H. A. & Huirne, J. A. (2016) Long-term complications and reproductive outcome after the management of retained products of conception: a systematic review. *Fertil Steril*; Jan, 105(1):156-64.e1-2
- Peña-Martí, G. & Comunián-Carrasco, G. (2007) Fundal pressure versus controlled cord traction as part of the active management of the third stage of labour. *Cochrane Database Syst Rev*.
- Romero, R., Hsu, Y. C., Athanassiadis, A. P., Hagay, Z., Avila, C., Nores, J., Roberts, A., Mazor, M., Hobbins, J. C. (1990) Preterm delivery: a risk factor for retained placenta. *Am J Obstet Gynecol*; Sep;163(3):823-5.
- Smorgick, N., Segal, H., Eisenberg, N., Dovev, M. N., Dvash, S. & Rabinovich, I. (2022) Serum B-HCG Level in Women Diagnosed as Having Retained Products Of Conception: A Prospective Cohort Study. *J Minim Invasive Gynecol*; 2022 Mar;29(3):424-428.
- Tarasov, M., Burke, Y. Z., Stockheim, D., Orvieto, R. & Cohen, S. B. (2020) Does the time interval between the diagnosis to hysteroscopic evacuation of retained products of conception affect reproductive outcome? *Arch Gynecol Obstet*; 2020 Dec;302(6):1523-1528.
- Tchente, N. C., Brichant, G., Nisolle, M. (2018) Asherman's syndrome: management after curettage following a postnatal placental retention and literature review. *Rev Med Liege*.
- van den Bosch, T., Daemen, A., Van Schoubroeck, D., Pochet, N., De Moor, B. & Timmerman, D. (2008) Occurrence and outcome of residual trophoblastic tissue: a prospective study. *J Ultrasound Med*. 2008 Mar;27(3):357-61.
- World Health Organization (2009)** WHO Guidelines for the Management of Postpartum Haemorrhage and Retained Placenta. Geneva. <https://apps.who.int>

Obstetrica

Jetzt auch als ePaper erhältlich.
Disponible désormais aussi en ligne.

Deutsch:



Français:



Obstetrica

Achten Sie auf dieses Icon.
Icône à repérer.



Weitere Informationen:
www.hebamme.ch

Plus d'informations:
www.sage-femme.ch