Zeitschrift: Horizonte : Schweizer Forschungsmagazin

Herausgeber: Schweizerischer Nationalfonds zur Förderung der Wissenschaftlichen Forschung

Band: - (1998)

Heft: 38

Artikel: Dossier klinische Forschung : Hirnschnitte gegen Sprachlosigkeit

Autor: Wachter, This

DOI: https://doi.org/10.5169/seals-967749

Nutzungsbedingungen

Die ETH-Bibliothek ist die Anbieterin der digitalisierten Zeitschriften auf E-Periodica. Sie besitzt keine Urheberrechte an den Zeitschriften und ist nicht verantwortlich für deren Inhalte. Die Rechte liegen in der Regel bei den Herausgebern beziehungsweise den externen Rechteinhabern. Das Veröffentlichen von Bildern in Print- und Online-Publikationen sowie auf Social Media-Kanälen oder Webseiten ist nur mit vorheriger Genehmigung der Rechteinhaber erlaubt. Mehr erfahren

Conditions d'utilisation

L'ETH Library est le fournisseur des revues numérisées. Elle ne détient aucun droit d'auteur sur les revues et n'est pas responsable de leur contenu. En règle générale, les droits sont détenus par les éditeurs ou les détenteurs de droits externes. La reproduction d'images dans des publications imprimées ou en ligne ainsi que sur des canaux de médias sociaux ou des sites web n'est autorisée qu'avec l'accord préalable des détenteurs des droits. En savoir plus

Terms of use

The ETH Library is the provider of the digitised journals. It does not own any copyrights to the journals and is not responsible for their content. The rights usually lie with the publishers or the external rights holders. Publishing images in print and online publications, as well as on social media channels or websites, is only permitted with the prior consent of the rights holders. Find out more

Download PDF: 11.07.2025

ETH-Bibliothek Zürich, E-Periodica, https://www.e-periodica.ch

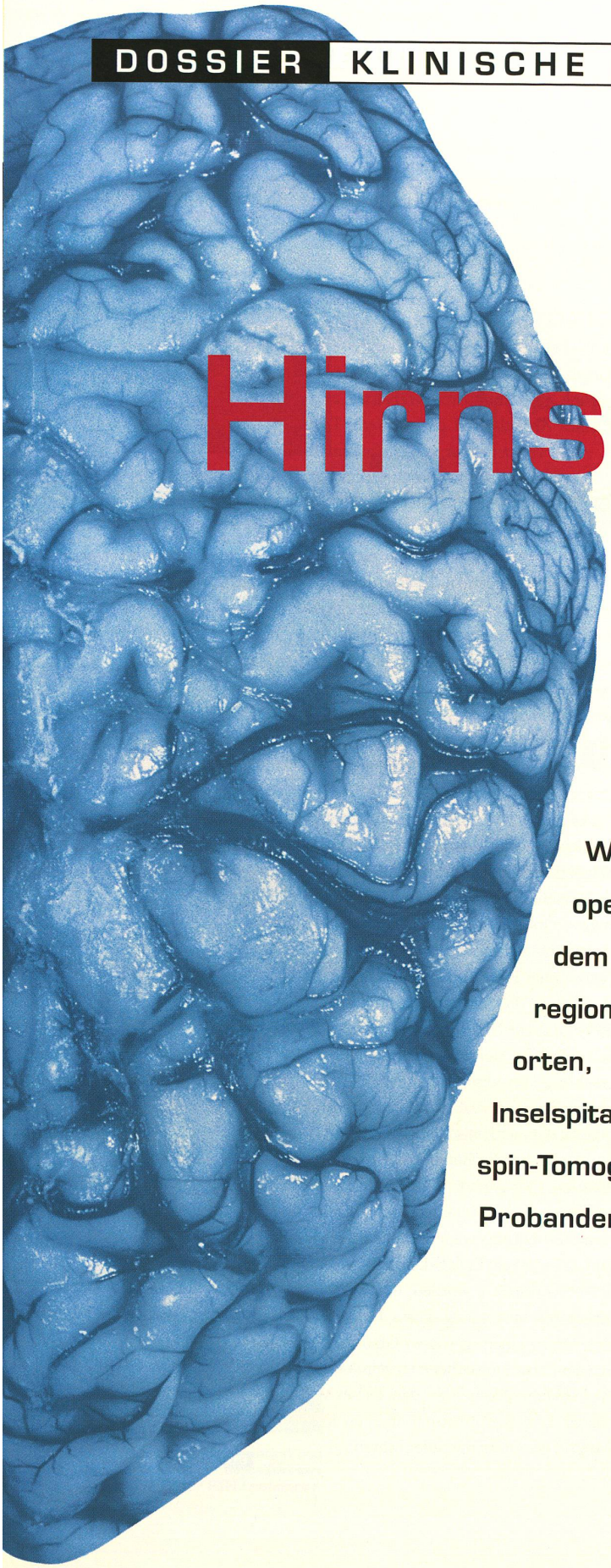

Hirnschnitte

gegen Sprachlosigkeit

VON THIS WACHTER
ABBILDUNGEN ARTO NIRKKO UND KEY/SPL

Welche Hirnregionen müssen bei einer Hirnoperation verschont bleiben, damit ein Patient nach dem Eingriff noch sprechen kann? Um die Sprachregionen im Hirn schmerzlos und möglichst exakt zu orten, entwickelt ein Forschungsteam am Berner Inselspital neue Untersuchungsverfahren mit dem Kernspin-Tomographen. Ein Erlebnisbericht eines freiwilligen Probanden aus der engen Röhre des Hightech-Gerätes.

«Hören Sie mich?» Knapp dringt die Stimme aus der Gegensprechanlage an meine zugestöpselten Ohren. Meine Zähne haben sich in einer Kunststoffplatte festgebissen, die mit einem futuristisch aussehenden Helm verbunden ist. Er hält meinen Kopf unverrückbar fest. Ich liege rücklings in einem Tunnel, der so eng ist, dass ich mich darin nicht mal um die eigene Achse drehen könnte. «Wir brauchen noch etwas Zeit zum Vorbereiten. Dann können wir beginnen.»

Die Stimme aus dem Off gehört Klemens Gutbrod, Neuropsychologe am Berner Inselspital. Jeden Freitagabend trifft er sich mit Kollegen im Bettenhochhaus C, Abteilung Neuroradiologie. Anziehungspunkt des wöchentlichen Stelldicheins der Hirnspezialisten ist der Kernspin-Tomograph, ein beiger Kasten in der Grösse eines geräumigen Familienautos, mit einem halbrunden Loch in der Mitte. Er steht hinter einer Glasscheibe in einem Nebenraum. Mit ihm verbunden ist ein Gewirr von Kabeln, Computerstationen und Bildschirmen, in Schach gehalten vom Neurologen Arto Nirkko.

Magnetischer als der Nordpol

Bedient wird das Hightech-Gerät vom Oberarzt und Neuroradiologen Christoph Ozdoba. Er ist es auch, der mich in die Röhre geschoben hat, nachdem er mir Uhr, Ohrring, Schlüssel und Geld abgenommen hat und ich ihm versichert habe, dass mein Körper keine metallverschraubten oder -verstärkten Teile enthalte. Denn der Kernspin-Tomograph erzeugt ein Magnetfeld, das 30 000-mal stärker ist als jenes am Nordpol. Kommt ein Metallgegenstand in die Nähe, reisst ihn das Gerät unwiederbringlich an sich. Zu dritt hätten sie einen Diaprojektor vom Tomographen wegzerren müssen, erinnert sich der Neurologe Armin Schnider. Wäre die Rettung missglückt, hätte nur noch eine Notabschaltung des Systems geholfen. Das Gerät ist seit zwei Jahren ununterbrochen in Betrieb. Eine immense Stromzufuhr gab ihm den Startstoss. Seither läuft es dank Supraleitung beinahe in einem energetischen Perpetuum mobile.

Test mit Patienten und Gesunden

Schnider leitet im Rahmen des Nationalen Forschungsprogramms «Krankheiten des Nervensystems» ein Forschungsprojekt, das die Forscher Gutbrod, Nirkko und Ozdoba neben ihrer Betreuung von Patienten jeden Freitag zusammenführt. Das Ziel ist, mit dem Kernspin-Tomographen dank geeigneter Aufgaben bei Patienten vor Hirnoperationen diejenigen Hirnareale zu finden, die für Sprache spezialisiert sind. Die schmerz- und gefahrlose Methode soll dem Chirurgen Informationen darüber geben, welche Hirnteile er unangetastet lassen muss, um das Sprachvermögen des Patienten nicht zu gefährden. Der Forschungsgruppe ist es gelungen, bei gesunden Probanden Aktivierungen verschiedener sprachverarbeitender Hirngebiete darzustellen. Das Stadium ist erreicht, in dem die Forscher ihre Versuchseinrichtung an Patienten testen können – als Ergänzung zu anderen, bewährten, aber mit Eingriffen verbundenen Verfahren. Aber noch finden sich am Freitagabend vorwiegend gesunde freiwillige Probanden ein.

KERNSPIN-TOMOGRAPHIE

Neue Hightech-Methoden

Die funktionelle Kernspin-Tomographie, auf Englisch functional Magnetic Resonance Imaging (fMRI), soll es in Zukunft erlauben, vor einer Operation in 15 Minuten die Sprachregionen im Hirn von Patienten genau zu orten, ohne äussere Eingriffe und ohne Schmerzen. Bis heute stehen nur Verfahren zur Verfügung, die Eingriffe ins Gehirn erfordern.

Im sogenannten Wada-Test wird mit einem Anästhetikum eine Hirnhälfte vorübergehend lahm gelegt. Ist es jene, die das Sprechen kontrolliert, setzt beim Patienten einige Minuten die Sprache aus.

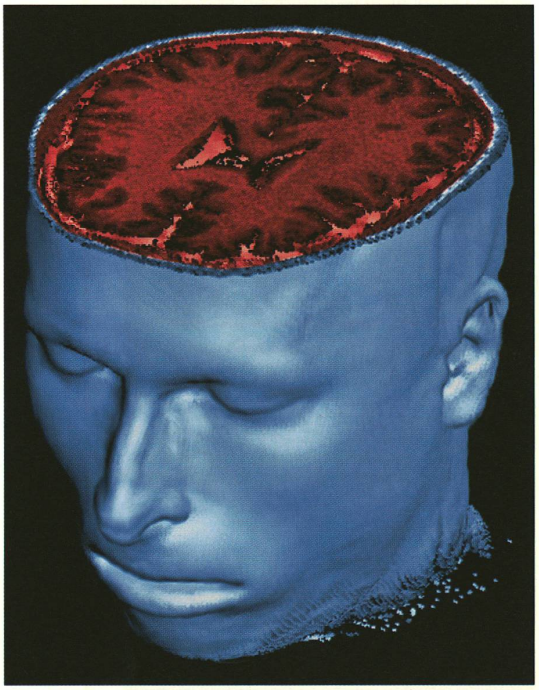

Bei der elektrischen Hirnstimulation setzt der Neurochirurg dem Patienten unter Lokalanästhesie bei geöffneter Schädeldecke direkt an die – schmerzunempfindliche – Gehirnoberfläche Elektroden an. Wird eine sprachkritische Region gereizt, kann der Patient während der Dauer der Stimulation nicht mehr korrekt sprechen.

Auf diese Standardverfahren kann zurzeit trotz fMRI nicht verzichtet werden. Noch ist unbekannt, ob alle Hirnareale, die sich im fMRI darstellen, für die Sprache wirklich unverzichtbar sind – und ob das fMRI alle sprachkritischen Areale darzustellen vermag. Die Zuverlässigkeit des fMRI zu untersuchen ist eines der wichtigsten Ziele des Berner Forschungsprojektes.

RECHTS ODER LINKS?

Aktive Hirnhälften

Sind Sie rechtshändig? Dann stehen die Chancen bei 95 Prozent, dass gerade jetzt Ihre linke Hirnhälfte besonders aktiv ist. Fast alle Ihrer rechtshändigen Mitmenschen aktivieren nämlich beim Lesen und Sprechen vor allem linke Hirnregionen.

Für die anderen 5 Prozent kann es verheerend sein, wenn der Chirurg das Skalpell an der rechten Hirnhälfte ansetzt. Risikohaft wäre dies ebenfalls für diejenigen 8 Prozent Menschen, deren starke Hand die linke ist. Bei einem Drittel der Linkshändigen sitzt nämlich die Sprache vorwiegend rechts.

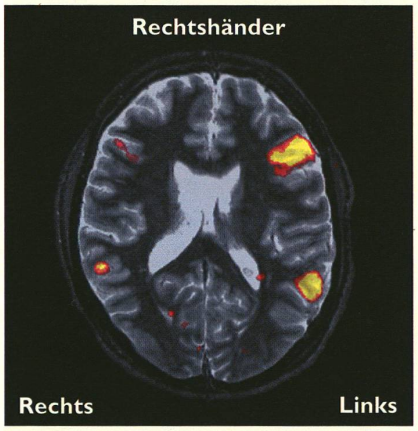

Das sprachaktivierte Hirn des Autors: ein typisches Rechtshänderhirn.

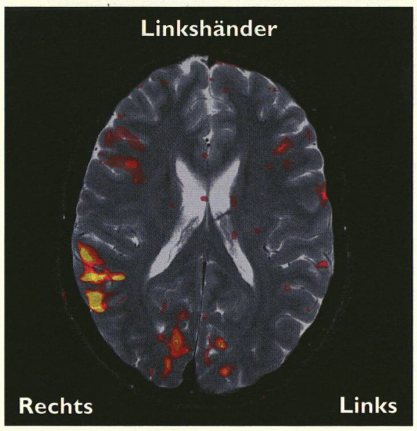

Das Hirn einer linkshändigen Versuchsperson: Bei ihr hilft auch die rechte Hirnhälfte bei der Sprache mit.

Als ein solcher liege ich nun mit arretiertem Kopf im engen Tunnel. Vom gigantischen Magnetfeld spüre ich nichts. Über einen kleinen Klappspiegel kann ich über meine Füsse hinweg aus der Röhre hinaus auf eine Leinwand blicken. Dort projiziert der Neuropsychologe Gutbrod in hintereinander folgenden Übungen von hinten durch die Glasscheibe zuerst zwei Buchstabenreihen, dann abwechselnd Buchstabenreihen und zwei Wörter und zuletzt abwechselnd Buchstabenreihen und Sätze. Ich muss jeweils entscheiden, ob die zwei Buchstabenreihen identisch sind, ob die zwei Wörter Synonyme sind und ob die zwei Sätze das Gleiche aussagen. Meinen Entscheid gebe ich durch Knopfdruck mit dem rechten Daumen für «Ja» oder mit dem linken Daumen für «Nein» bekannt. Ob ich Fehler mache, interessiert Gutbrod weniger. Vielmehr will er wissen, welche Regionen in meinem Hirn bei einfachen Sprachaufgaben und welche bei komplizierteren aktiv sind.

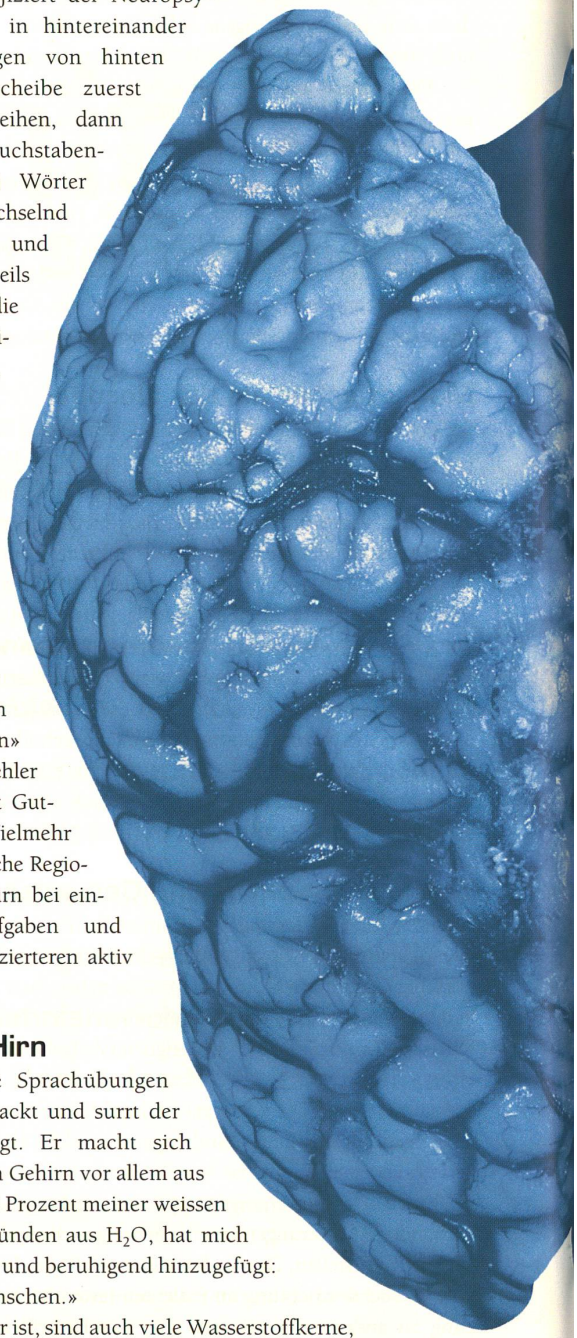

Wässriges Hirn

Während ich die Sprachübungen mache, knarrt, knackt und surrt der Apparat unentwegt. Er macht sich zunutze, dass mein Gehirn vor allem aus Wasser besteht. 75 Prozent meiner weissen Hirnsubstanz bestünden aus H_2O, hat mich Ozdoba aufgeklärt und beruhigend hinzugefügt: «Wie bei allen Menschen.»

Wo viel Wasser ist, sind auch viele Wasserstoffkerne, rund zehntausend Billiarden pro Kubikzentimeter Hirnsubstanz. Jeder Wasserstoffkern bildet einen individuellen kleinen

Magneten, der positiv geladen ist und sich im sogenannten Kernspin 64 Millionen Mal pro Sekunde um die eigene Achse dreht. Die Kernspin- oder Magnetresonanz-Tomographie (MRI für Magnetic Resonance Imaging), die seit etwa 15 Jahren klinisch angewendet wird, erlaubt es aufgrund kleiner, von aussen bewirkter Veränderungen dieser kleinen Magnete, Hirnstrukturen ganz präzis darzustellen. Eine Weiterentwicklung dieser Technologie, die funktionelle Magnetresonanz-Tomographie (fMRI), die die Forschungsgruppe am Inselspital verwendet, erfasst feinste Veränderungen der Hirndurchblutung. Diese treten beispielsweise beim Einsatz der Sprache in ganz bestimmten Hirnregionen auf.

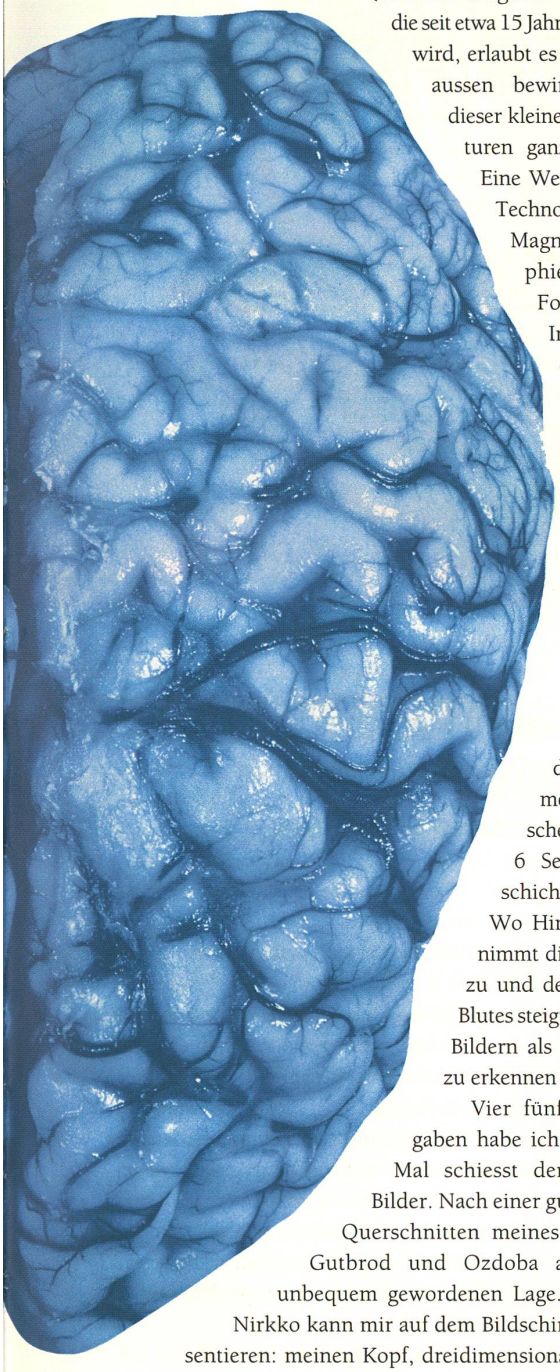

2000 Bilder in 5 Minuten

Immer wieder scannt der Apparat während der Sprachübungen mein Gehirn durch und scheibelt es innerhalb von 6 Sekunden in 30 Bildschichten (Tomogramme). Wo Hirnregionen aktiv sind, nimmt die Durchblutung etwas zu und der Sauerstoffgehalt des Blutes steigt an, was später auf den Bildern als deutliche Farbflecken zu erkennen ist.

Vier fünfminütige Sprachaufgaben habe ich zu bewältigen. Jedes Mal schiesst der Apparat gut 2000 Bilder. Nach einer guten Stunde und 8160 Querschnitten meines Hirns erlösen mich Gutbrod und Ozdoba aus der zunehmend unbequem gewordenen Lage. Der Neurologe Arto Nirkko kann mir auf dem Bildschirm ein erstes Bild präsentieren: meinen Kopf, dreidimensional, das Gesicht gut zu erkennen. Auf der Höhe der Stirn ist die Schädeldecke entfernt. Ich blicke auf mein freigelegtes Hirn. Und bin sprachlos. ■

Foto This Wachter

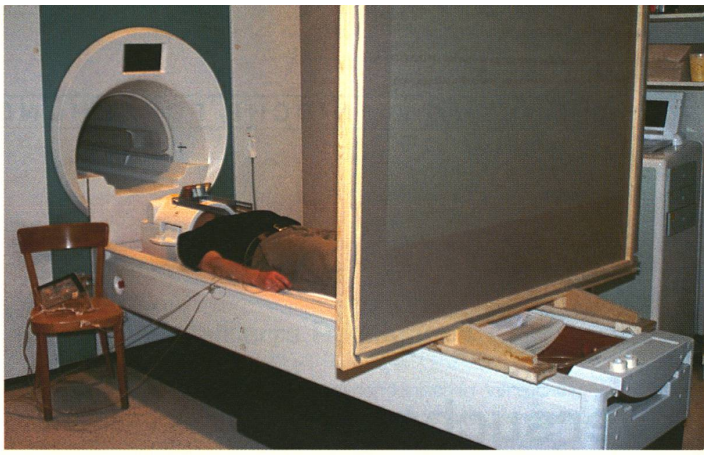

Die Leinwand ist montiert, der Proband liegt bereit. Sobald er in die Röhre des Kernspintomographen geschoben worden ist, kann das Sprachexperiment beginnen. Es verläuft schmerzlos, ist aber nichts für Personen, die enge Räume fürchten.

ÜBUNGEN

Wortspiele

■ **Sind folgende Buchstabenreihen gleich? «Cspwnh», «Cspwnk»**

Eine rechtshändige Versuchsperson vergleicht Buchstabenreihen, dann Reime. Der Kernspin-Tomograph registriert, welche Hirnregionen für das Erkennen der Reime zusätzlich aktiv werden (links). Für noch komplexere Sprachfähigkeiten wie das Erkennen von Synonymen (Mitte) und das Verstehen von ganzen Sätzen (rechts) schalten sich je weitere Hirnzellen ein.

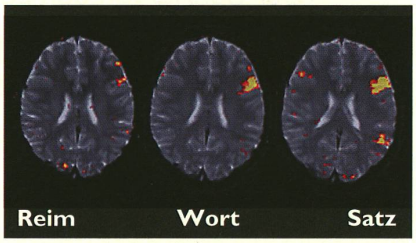

■ **Sagen folgende Sätze das Gleiche aus?**
- **«Die Mutter, die den Jungen trägt, hat blonde Haare.»**
- **«Die Mutter trägt den Jungen mit den blonden Haaren.»**

Bei der zweiten Aufgabe aktivieren Sie die gleichen Hirnregionen wie bei der ersten, da das Unterscheiden von Buchstaben Grundlage ist für das Verstehen von Wörtern. Aber um die Sätze zu analysieren, strengen Sie noch zusätzliche Hirnzellen an, die in einem anderen Hirnwulst beheimatet sein können.