Zeitschrift: Horizonte : Schweizer Forschungsmagazin

Herausgeber: Schweizerischer Nationalfonds zur Förderung der Wissenschaftlichen Forschung

Band: 32 [i.e. 31] (2019)

Heft: 122: Frische Blicke auf die Schule : wie wissenschaftliche Erkenntnisse in die Praxis vordringen

Artikel: Leiche im Scanner

Autor: Vahlensieck, Yvonne

DOI: https://doi.org/10.5169/seals-866279

Nutzungsbedingungen

Die ETH-Bibliothek ist die Anbieterin der digitalisierten Zeitschriften auf E-Periodica. Sie besitzt keine Urheberrechte an den Zeitschriften und ist nicht verantwortlich für deren Inhalte. Die Rechte liegen in der Regel bei den Herausgebern beziehungsweise den externen Rechteinhabern. Das Veröffentlichen von Bildern in Print- und Online-Publikationen sowie auf Social Media-Kanälen oder Webseiten ist nur mit vorheriger Genehmigung der Rechteinhaber erlaubt. Mehr erfahren

Conditions d'utilisation

L'ETH Library est le fournisseur des revues numérisées. Elle ne détient aucun droit d'auteur sur les revues et n'est pas responsable de leur contenu. En règle générale, les droits sont détenus par les éditeurs ou les détenteurs de droits externes. La reproduction d'images dans des publications imprimées ou en ligne ainsi que sur des canaux de médias sociaux ou des sites web n'est autorisée qu'avec l'accord préalable des détenteurs des droits. En savoir plus

Terms of use

The ETH Library is the provider of the digitised journals. It does not own any copyrights to the journals and is not responsible for their content. The rights usually lie with the publishers or the external rights holders. Publishing images in print and online publications, as well as on social media channels or websites, is only permitted with the prior consent of the rights holders. Find out more

Download PDF: 09.07.2025

ETH-Bibliothek Zürich, E-Periodica, https://www.e-periodica.ch

Leiche im Scanner

Autopsien verbessern die Medizin, werden aber immer seltener durchgeführt. Pathologinnen und Rechtsmediziner untersuchen deshalb, ob bildgebende Massnahmen das Skalpell ersetzen können. *Von Yvonne Vahlensieck*

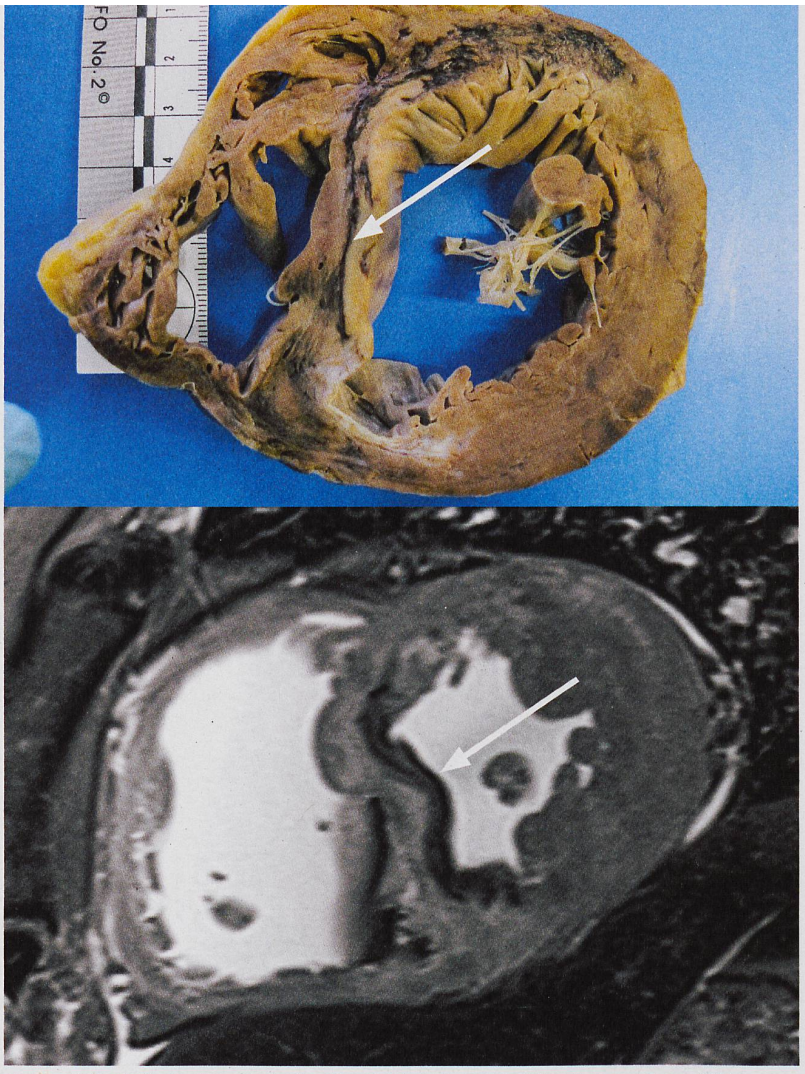

Zweimal Herzinfarkt: Sowohl in der klassischen Autopsie (oben) als auch im MRI (unten) erscheint der abgestorbene Teil der Scheidewand dunkel. Bild: IRM Bern

Gewissheit über die Todesursache erlangen Ärztinnen und Ärzte durch eine Autopsie. Zudem ist sie eines der besten Mittel für die Qualitätskontrolle im Spital. Sie zeigt, ob eine Diagnose richtig war, welche Wirkung und Nebenwirkungen eine Therapie hatte und ob etwas übersehen wurde. «Ein Spital, das keine Autopsien durchführt, weiss nicht, woran seine Patienten sterben», sagt Alexandar Tzankov, Leiter Histopathologie und Autopsie am Universitätsspital Basel.

Trotzdem sank die Zahl der Autopsien in der Schweiz in den letzten 20 Jahren von über 8000 auf knapp 2000 pro Jahr. Die Gründe dafür sind laut Tzankov vielschichtig: Patienten oder Angehörige müssen mit einer Autopsie einverstanden sein, was sie nicht immer sind. Zudem fällt es Ärztinnen und Ärzten oft schwer, beim Überbringen der Todesnachricht nach der Zustimmung zu fragen. Und einige meinen, durch die vielen Diagnosen an Lebenden bereits alles zu wissen.

> «Ein Spital, das keine Autopsien durchführt, weiss nicht, woran seine Patienten sterben.»
>
> Alexandar Tzankov

Deshalb sollen in Zukunft Computertomografie (CT) oder Kernspintomografie (MRI) als Alternative zur Autopsie eingesetzt werden. «Wir glauben, dass Angehörige zu einer solchen nicht-invasiven Bildgebung eher ja sagen würden als zu einer Autopsie, bei der der Leichnam aufgeschnitten wird», sagt der Rechtsmediziner Wolf-Dieter Zech vom Institut für Rechtsmedizin in Bern. Er will in den nächsten Jahren prüfen, ob die postmortale Bildgebung zuverlässige Aussagen liefert. Dafür werden die Toten vor der Autopsie einem CT- und MRI-Scan unterzogen. Anhand der Bilder erstellen Radiologen dann – ohne Kenntnis der Krankheitsgeschichte – eine Diagnose. Zech vergleicht anschliessend, ob die Ergebnisse mit der klassischen Autopsie übereinstimmen.

Bisherige Untersuchungen zeigten, dass sich häufige Befunde wie Herzinfarkte, Tumore und Entzündungen gut mit postmortaler Bildgebung darstellen lassen. Einen Herzinfarkt erkennen Pathologen bei einer klassischen Autopsie beispielsweise daran, dass das Gewebe des Herzmuskels eine andere Farbe und Beschaffenheit hat. Im MRI-Bild zeigt sich die Veränderung des beschädigten Herzmuskels durch andere Graustufen.

Besser als gar keine Autopsie

An das Potenzial der postmortalen Bildgebung glaubt auch die Gerichtsmedizinerin und Physikerin Eva Scheurer, Direktorin des Instituts für Rechtsmedizin der Stadt Basel: «Nach dem Tod ändert sich im Körper einiges, und das hat Auswirkungen auf die Darstellung im MRI. Deshalb muss man die Protokolle spezifisch anpassen.» So ist etwa der Kontrast im MRI stark abhängig von der Körpertemperatur, die bei einem Leichnam natürlich viel niedriger ist. Scheurer führt deshalb gerade eine Studie zur Darstellung des toten Gehirns im MRI durch.

Die digitalen Bilder haben den Vorteil, dass sie zentralisiert von speziell ausgebildeten Radiologen ausgewertet werden können. «So könnte der Informationsverlust durch die drastisch gesunkenen Autopsiezahlen zumindest teilweise wieder ausgeglichen werden», meint Rechtsmediziner Wolf-Dieter Zech. Das sieht auch Eva Scheurer so: «Die Autopsie ist und bleibt zwar der Goldstandard, aber letztlich ist ein postmortales MRI immer noch besser als gar keine Obduktion.»

Yvonne Vahlensieck ist freie Wissenschaftsjournalistin in der Nähe von Basel.

Verbrechen virtuell aufklären

In der forensischen Medizin wird die Computertomografie seit einigen Jahren routinemässig eingesetzt. Damit können Rechtsmediziner etwa komplexe Schädelfrakturen dreidimensional darstellen, was Hinweise auf Tathergang und -waffe gibt. In der klassischen Autopsie müssen dafür Knochensplitter in Kleinarbeit gesammelt und zusammengesetzt werden. Das CT zeigt auch die genaue Lage von Fremdkörpern wie Kugeln oder Metallsplittern.