

Neu-Untersuchung des mittelbronzezeitlichen Schädels aus dem Grabhügel von Cressier NE-La Baraque

Autor(en): **Kraese, Jeannette / Hotz, Gerhard / Buitrago Téllez, Carlos**

Objektyp: **Article**

Zeitschrift: **Jahrbuch Archäologie Schweiz = Annuaire d'Archéologie Suisse = Annuario d'Archeologia Svizzera = Annual review of Swiss Archaeology**

Band (Jahr): **101 (2018)**

PDF erstellt am: **01.09.2024**

Persistenter Link: <https://doi.org/10.5169/seals-919615>

Nutzungsbedingungen

Die ETH-Bibliothek ist Anbieterin der digitalisierten Zeitschriften. Sie besitzt keine Urheberrechte an den Inhalten der Zeitschriften. Die Rechte liegen in der Regel bei den Herausgebern.

Die auf der Plattform e-periodica veröffentlichten Dokumente stehen für nicht-kommerzielle Zwecke in Lehre und Forschung sowie für die private Nutzung frei zur Verfügung. Einzelne Dateien oder Ausdrucke aus diesem Angebot können zusammen mit diesen Nutzungsbedingungen und den korrekten Herkunftsbezeichnungen weitergegeben werden.

Das Veröffentlichen von Bildern in Print- und Online-Publikationen ist nur mit vorheriger Genehmigung der Rechteinhaber erlaubt. Die systematische Speicherung von Teilen des elektronischen Angebots auf anderen Servern bedarf ebenfalls des schriftlichen Einverständnisses der Rechteinhaber.

Haftungsausschluss

Alle Angaben erfolgen ohne Gewähr für Vollständigkeit oder Richtigkeit. Es wird keine Haftung übernommen für Schäden durch die Verwendung von Informationen aus diesem Online-Angebot oder durch das Fehlen von Informationen. Dies gilt auch für Inhalte Dritter, die über dieses Angebot zugänglich sind.

JEANNETTE KRAESE, GERHARD HOTZ UND CARLOS BUITRAGO TÉLLEZ

NEU-UNTERSUCHUNG DES MITTELBRONZEZEITLICHEN SCHÄDELS AUS DEM GRABHÜGEL VON CRESSIER NE-LA BARAQUE*

Keywords: Grabhügel, Trepanation, CT-Scans. – Age du Bronze moyen; tumulus; trépanation; CT-scans. – Età de Bronzo medio; tumulo; trapanazione del cranio; TC-scans. – Barrow; Middle Bronze Age; trepanation; CT scans.

Einleitung

(J. Kraese und G. Hotz)

Der Grabhügel von Cressier NE-La Baraque wurde 1936 von Samuel Perret am Südhang des Forêt de l'Éter entdeckt und unter der Leitung von Paul Vouga ausgegraben (Vouga 1936; 1937; Perret 1950). Der Genfer Anthropologe Eugène Pittard untersuchte die menschlichen Überreste aus dem Zentralgrab und stellte dabei Läsionen am rechten Stirnbein fest, die er mit Vorsicht als nicht vollendete Trepanation interpretierte. Weitere Läsionen am linken Scheitelbein des Schädels deutete er zum einen als Spuren einer post-traumatischen Infektion und zum anderen als taphonomisch bedingten Defekt (Pittard 1938). Fritz Ramseier hingegen interpretierte die erste und dritte dieser Läsionen in seiner Dissertation von 1976 als taphonomisch bedingte Defekte, die zweite besprach er nicht (Ramseier 1976, 133-135; Ramseier et al. 2005, 35)¹. Der Schädel wurde 2010 mit bildgebenden, nicht invasiven Methoden neu untersucht, mit Ziel den Ursprung der Spuren zu erklären. Die Resultate der computertomographischen Untersuchungen werden hier vorgestellt und erläutert.

Der Grabhügel von Cressier NE-La Baraque

(J. Kraese)

Der Einzelhügel hatte einen Durchmesser von 12 m, eine Höhe von 2 m und war von einem dreilagigen Steinmantel bedeckt. Bei den Grabungen wurden ein mittelbronzezeitliches Zentralgrab und drei sekundäre hallstattzeitliche Bestattungen freigelegt (Abb. 1)². Das Zentralgrab war mit Steinblöcken eingefasst, der Boden mit Steinen ausgelegt. Die anthropologische Untersuchung der menschlichen

Überreste ergab, dass es sich um einen erwachsenen Mann handelt (Pittard 1938). Der Verstorbene war in gestreckter Rückenlage, mit dem Kopf nach Nord-Osten gerichtet, bestattet worden (Abb. 2). Sein rechter Arm lag angewickelt über der Brust. Anhand der Beigaben (Abb. 3; ein Goldring sowie eine Nadel, ein Dolch und ein Randleistenbeil aus Bronze³) wurde das Grab in die Stufen BzB2/C1 datiert (ca. 1500-1450 v.Chr.⁴; David-Elbiali 2000, 490, n° 29).

Mittelbronzezeitliche Gräber in der Drei-Seen-Region und deren näheren Umgebung

In der Drei-Seen-Region ist die Bronzezeit gut dokumentiert, insbesondere durch Ufersiedlungen der Früh- und Spätbronzezeit, aber auch durch Siedlungsspuren auf Mineralböden, die mehrheitlich im Zusammenhang mit dem Bau der Autobahnen A1 und A5 entdeckt wurden⁵. Im Verhältnis dazu sind die Zeugnisse zu den Bestattungspraktiken nur spärlich. Dieser Umstand lässt sich nicht nur durch das Fehlen von Fundstellen erklären, da die besagte Region archäologisch gut erforscht ist, sondern muss wesentlich mit Grabriten zusammenhängen, die entweder überhaupt keine Spuren hinterliessen oder die durch die angewendeten Ausgrabungsmethoden nicht fassbar sind (Hafner 1995, 68.72; David-Elbiali 2000, 287; Mauvilly 2008, 364; Ramseyer 2014, 36; Kraese et al. 2016, 8.21).

Für den Kanton Neuenburg sind neben Cressier-La Baraque zwei weitere mittelbronzezeitliche Grabfunde zu erwähnen (Abb. 4). So ist das Zentralgrab des Grabhügels von Coffrane-Les Favargettes – den Beigaben nach zu schliessen wahr-

* Publiziert mit Unterstützung des Kantons Neuenburg und des Naturhistorischen Museums Basel.

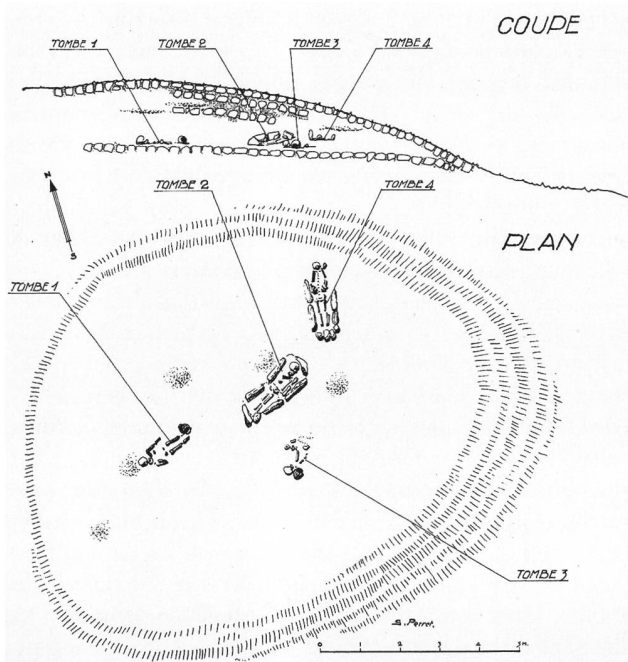


Abb. 1. Cressier NE-La Baraque. Situationsplan der Gräber. Tombe 2 = mittelbronzezeitliches Zentralgrab. Zeichnung S. Perret, publ. Vouga 1943, fig. 29.

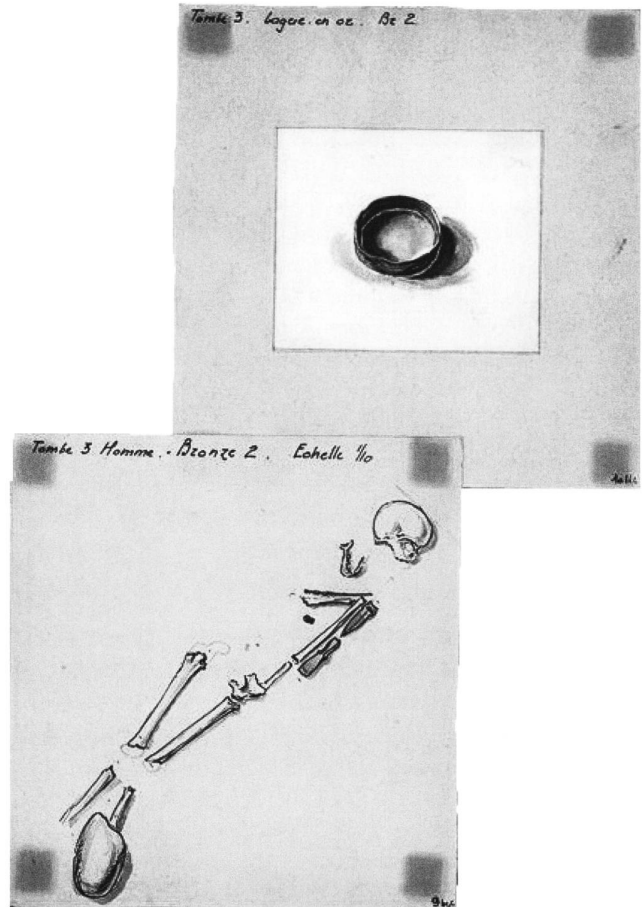


Abb. 3. Cressier NE-La Baraque. Aquarelle des Skeletts und der Beigaben des Zentralgrabes. Zeichnungen S. Perret, Archiv Office du patrimoine et de l'archéologie de Neuchâtel, Dokument MCAN A31-2326.



Abb. 2. Cressier NE-La Baraque. Mittelbronzezeitliches Zentralgrab. Nach Vouga 1937, pl. 8,1.

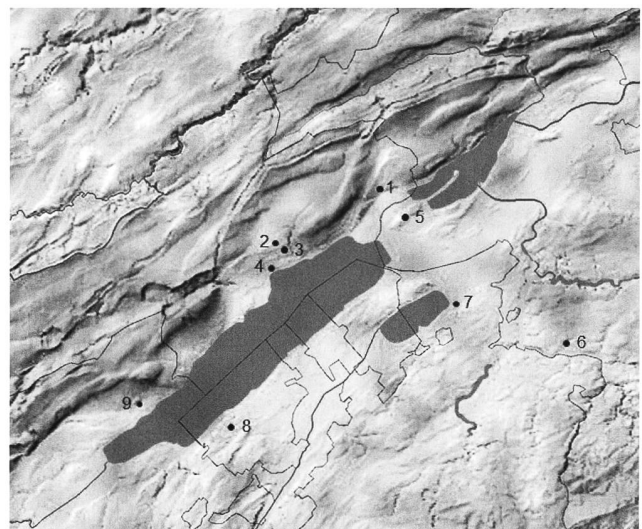


Abb. 4. Lage der erwähnten Fundstellen in der Drei-Seen-Region und deren näheren Umgebung. 1 Cressier NE-La Baraque; 2 Coffrane NE-Les Favargettes; 3 Valangin NE-Petite et Grande Forêt de Bussy; 4 Colombier NE-Les Plantées de Rive; 5 Gals BE-Jolimont; 6 Neuenegg BE-Im Forst; 7 Murten FR-Löwenberg; 8 Châbles FR-Les Biolleyres 1; 9 Corcelles-près-Concise VD-En Vuète. Karte nach Atlas der Schweiz 3.0 (2010), Infografie J. Kraese.

scheinlich ein Frauengrab – etwas jünger als jenes von Cressier-La Baraque (Stufe BzC2; Desor 1866; 1868; David-Elbiali 2000, 408, n° 23). Im 1876 entdeckten Dolmen von Colombier-Les Plantées de Rive wurde ebenfalls eine mittelbronzezeitliche Nadel freigelegt, hier der Stufe BzB1. Ein Kindergrab mit Beigaben, die derselben Stufe zuzuschreiben sind, befand sich 2 m östlich der megalithischen Struktur (Desor 1876; Gross 1876; David-Elbiali 2000, 393, n°s 168 und 407). An dieser Fundstelle wurden bei einer im Jahr 2013 durchgeführten Rettungsgrabung zwei weitere Körpergräber und eine Kremation freigelegt. Alle drei datieren zwischen der ausgehenden Frühbronzezeit und dem Anfang der Spätbronzezeit (Wüthrich 2014; Deák et al. 2018). Spuren einer mittelbronzezeitlichen Begehung wurden ferner in den hallstattzeitlichen Grabhügelgruppen von Valangin-Petite et Grande Forêt de Bussy gefasst. Dabei handelt es sich jedoch um Einzelfunde (David-Elbiali 2000, 173, ill. 72,2; 509, n° 117; Dunning 2005, 246; pl. 49,1–3; Kraese 2011). Im Untersuchungsgebiet sind ausserhalb der Neuenburger Kantonsgrenzen ein Körpergrab im Grabhügel 1 und eine Kremation im Grabhügel 2 von Neuenegg BE-Im Forst zu nennen, sowie zwei Körpergräber im Grabhügel 3 von Gals BE-Jolimont, nur wenige Kilometer Luftlinie von Cressier entfernt, die zudem ähnliche Beigaben wie das Zentralgrab von Cressier enthielten (David-Elbiali 2000, 279.281–284, Tab. 27, pl. 29,B,D,E, pl. 31,B) und daher mit ihm zeitgleich sind. Zwei C14-datierte Brandbestattungen der Nekropole von Murten FR-Löwenberg scheinen etwas jünger zu sein (Gräber T. 5b/c.1; T. 8S.2; Bouyer/Boisauvert 1992, 68, Tab.; 72; Boisauvert/Bugnon 2008, 69). In der Grabstätte Châbles FR-Les Biolleyres 1 datieren die Körpergräber und Leichenbranddeponierungen der Steineinfassungen A-C mehrheitlich in die Stufen BzB2/C1/C2 (Vigneau/Boisauvert 2008; Duvanel 2016; Duvanel et al. 2018). Sie gehören zur ältesten Belegungsphase dieser Fundstelle, die bis in die frühe Spätbronzezeit (HaA1) als Nekropole diente. Weiter wurde im Jahr 2001 bei Rettungsgrabungen auf der Trasse der Autobahn A5 in der Flur Corcelles-près-Concise VD-En Vuète ein Grabhügel freigelegt, in dessen Zentrum sich der Leichenbrand eines Erwachsenen sowie die Überreste dreier körperbestatteter Kinder befanden. Die Körperbestattung eines weiteren, erwachsenen Individuums ist einzig durch die Überreste der rechten Schulter belegt. Neben dem Schädel eines der Kinder wurden fünf Armreifen aus Bronze gefunden, die um 1400 v.Chr. datieren (Stufen BzC1/C2; Archäologie Schweiz 2001; Falquet et al. 2002; Falquet 2009).

Der Schädel von Cressier NE-La Baraque gehört zu den wenigen überlieferten anthropologischen Reste der Körpergräber der obengenannten Fundstellen, denn die meisten dieser Reste sind aus taphonomischen oder konservatorischen Gründen nicht mehr erhalten (hoher Säuregrad des Bodens, Altfunde)⁶. Die Läsionen, die der Schädel aufweist und die im Folgenden neu untersucht werden, verleihen ihm noch einen zusätzlichen Seltenheitswert.

Makroskopischer Befund und computertomographische Analyse

(G. Hotz und C. Buitrago Téllez)

Die ca. 20 Schädelteile wurden nach ihrer Bergung im Jahr 1937 an das Anthropologische Institut der Universität Genf gesandt und dort restauriert. Der damalige Zustand des Schädels ist durch eine von E. Pittard veröffentlichte Zeichnung dokumentiert (Abb. 5,a). Zu einem nicht mehr bestimmbareren Zeitpunkt wurden dünne Holzstreifen zur Verstärkung der nicht zusammenhängenden Knocheinteile angebracht (Abb. 5,b). In den 1970er-Jahren wurden für die Dissertation F. Ramseiers je ein Röntgenbild der Läsion am rechten Stirnbein und jener nahe am linken Scheitelbein angefertigt (Ramseier 1976, 134). Da in beiden nichts zu erkennen ist, was auf einen Heilungsprozess hindeutet und auch kein Unterschied zwischen den Läsionen festzustellen ist, kam Ramseier zum Schluss, dass die beiden Verletzungen postmortal durch taphonomische Veränderungen entstanden seien. Seine Interpretation ist nun zu überprüfen. Die Läsion auf dem rechten Stirnbein geht von der Coronalnaht aus, der Schädelknochen dünnt relativ kontinuierlich aus, bis er ein kompaktes Knochenplättchen mit einer Fläche von ungefähr 25×32 mm bildet (Abb. 6,a). Dessen Dicke beträgt weniger als 1 mm. Coronal, lateral und frontal ist es von einem ringförmigen Bereich mit freigelegter Diploe⁷ umgeben. Mit wenigen Ausnahmen weist es eine abgeschlossene Oberfläche auf, die vergleichbar ist mit der Schädeloberfläche am rechten hinteren Scheitelbein. Der Vergleich mit der 1938 von E. Pittard veröffentlichten Zeichnung des Schädels zeigt, dass das Knochenplättchen ursprünglich grösser war. Zudem wurde offensichtlich beim linken Stirnbein eine Knochenprobe für histologische Untersuchungen entnommen (Abb. 6,b)⁸.

In der computertomographischen Analyse zeigt der Querschnitt an der Stelle des Knochenplättchens deutlich eine durchgehende Sklerosierung (Knochenverdichtung) der Knochenoberfläche (Abb. 7). Es gilt nun abzuklären, wie sich dieser Befund bilden konnte.

Diskussion

Läsionen am menschlichen Schädel können durch operative Eingriffe (Trepanation intra vitam/post mortem), Schädel-dachtraumata, Krankheiten oder postmortale Einwirkungen (taphonomische Prozesse) verursacht werden (Ramseier et al. 2005, 3f.10–15, mit weiterführender Literatur; Bennike 2003). Eine klare Zuweisung an eine dieser Ursachen ist aber häufig wegen des schlechten Erhaltungszustandes nicht möglich. Im Fall des Schädels von Cressier NE-La Baraque ist die durchgehende Sklerosierung der Oberfläche des planartig ausgedünnten Knochenplättchens, die mittels der computertomographischen Analyse sichtbar gemacht wird, ein zentraler, neuer Befund, der es erlaubt, die Ursachen der Läsion enger einzugrenzen. Der Befund weist auf einen Prozess hin, der noch zu Lebzeiten des Individuums statt-

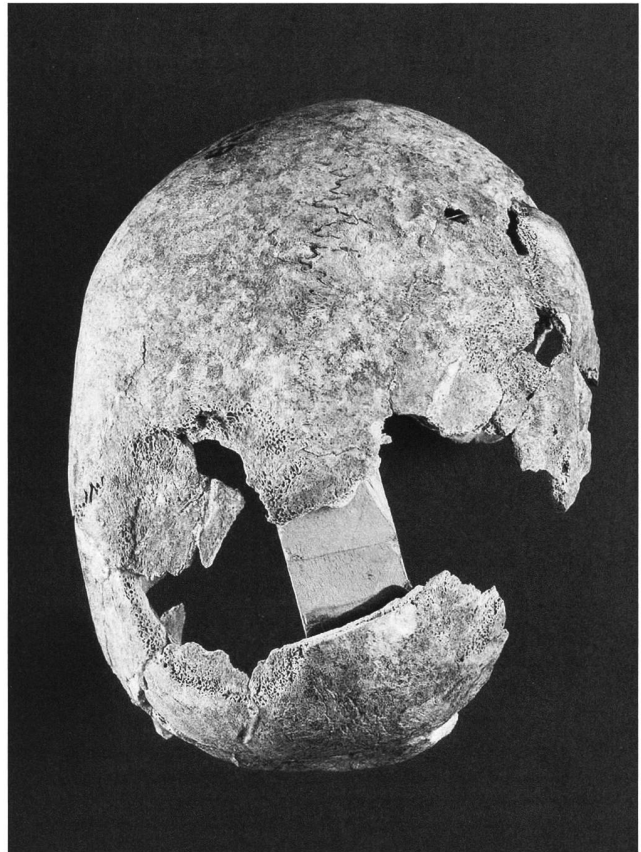
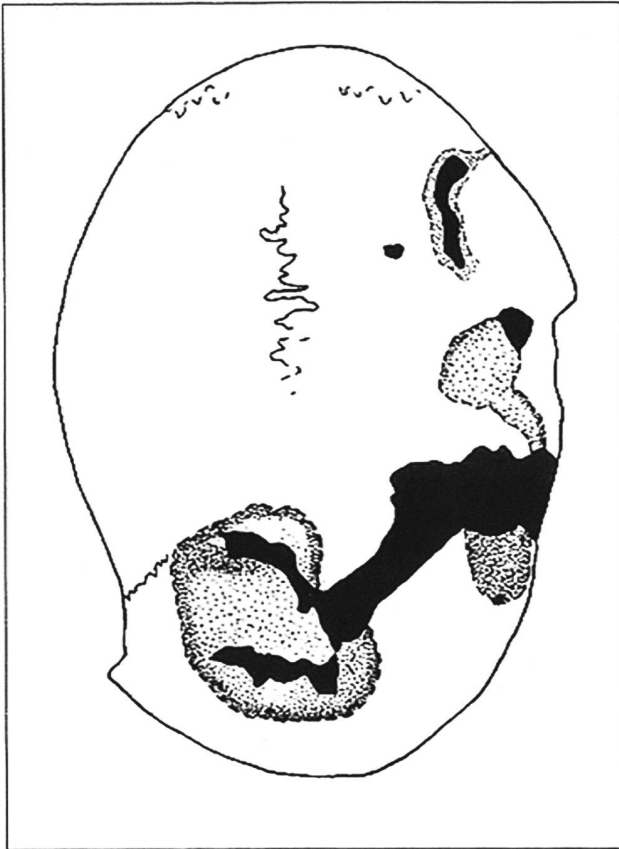


Abb. 5. Cressier NE-La Baraque. Schädel. a Zeichnung aus den 1930er-Jahren; b aktueller Zustand des Schädels. Nach Pittard 1938, 83 (a); Foto OPAN, M. Juillard.


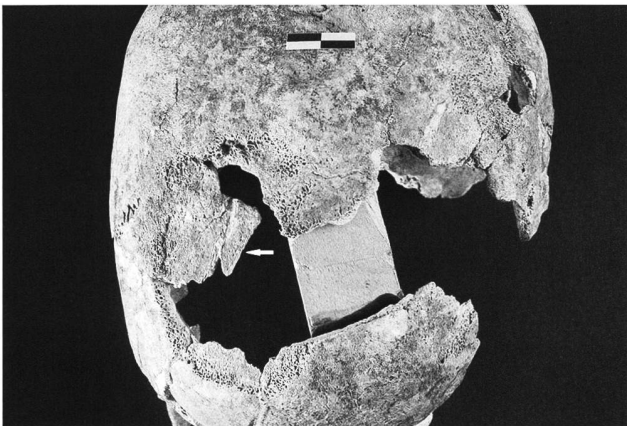


Abb. 6. Cressier NE-La Baraque. Detailsichten des Schädels. a Knochenplättchen (Pfeil) mit freigelegter Diploe am rechten Stirnbein; b Sägekante (Pfeil) einer histologischen Probeentnahme am linken Stirnbein. Massstablänge 2 cm. Fotos OPAN, M. Juillard.

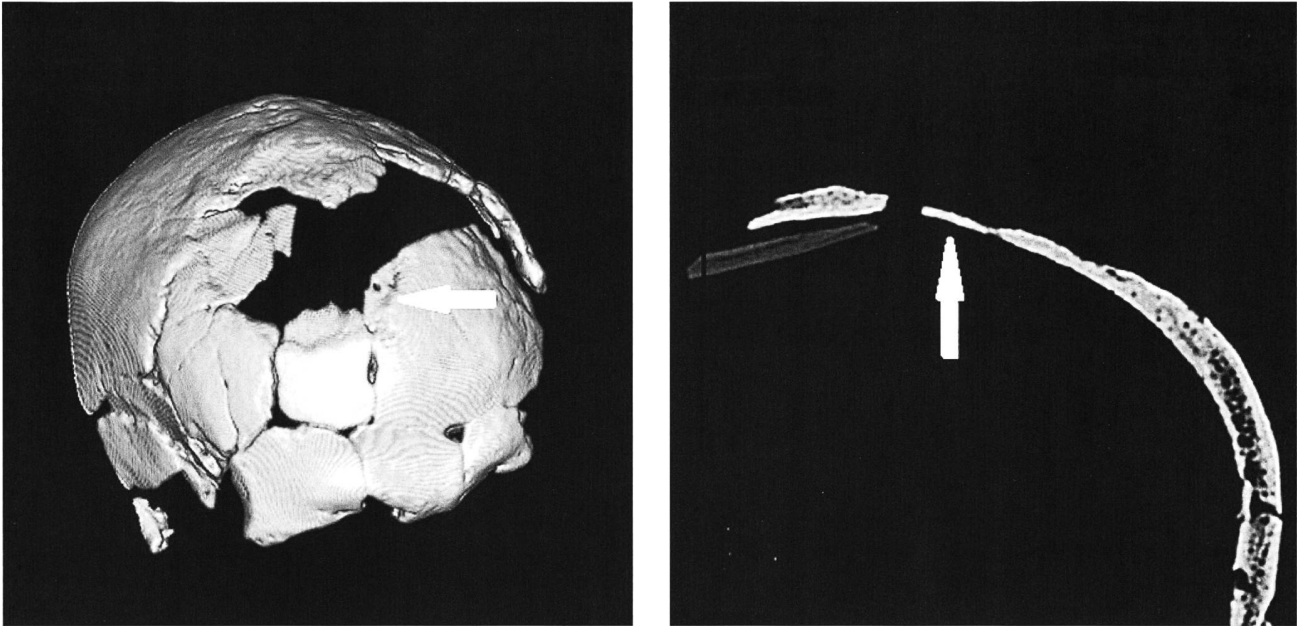


Abb. 7. Cressier NE-La Baraque. Schädel. a Oberflächenprojektion; b Detailaufnahme der durchgehenden Sklerosierung der Oberfläche des Knochenplättchens (Pfeil). CT-Scans Spital Zofingen.

gefunden hat und zwar entweder durch einen pathologischen Prozess oder durch Heilung. Ein taphonomischer Vorgang hingegen, der zu einer solchen Verdichtung der Knochenoberfläche führen könnte, ist den Autoren nicht bekannt.

Zu diskutieren ist nun, ob es sich um die Folge von Krankheit handelt oder ob das Bild auf Heilung einer von aussen verursachten Verletzung (Trauma) oder eines operativen Eingriffs (Trepanation) zurückzuführen ist.

Folge von Krankheit?

Differentialdiagnostisch müssen mehrere Ursachen in Betracht gezogen werden. Einerseits sind die kongenital verursachten Schädelknochendefekte Foramina parietalia permagna (Czarnetzki 2000; Hauser/De Stefano 1989, 79) und Craniolacunia (Lückenschädel) zu diskutieren (Ramseier et al. 2005, 15). Da die von der erstgenannten Krankheit verursachten Läsionen in der Regel symmetrisch an beiden Seiten des Scheitelbeins auftreten, ein solches Spurenbild hier aber nicht vorliegt, scheidet diese Ursache für das Individuum von Cressier NE-La Baraque aus. Der Lückenschädel wiederum ist eine sehr seltene Anomalie, die vor allem im Zusammenhang mit Hydrocephalus internus (Wasserkopf), Osteogenesis imperfecta (Glasknochenkrankheit) oder Spina bifida (offener Wirbelbogenkanal am Kreuzbein) auftritt (Ortner 2003). Die vorliegenden Schädelüberreste liefern jedoch keine Hinweise auf die zwei erstgenannten Pathologien. Da keine postkranialen Reste bekannt sind, kann zur Präsenz einer Spina bifida keine Aussage gemacht werden. Schliesslich muss eine altersbedingten

Atrophie des Schädelknochens (Craniotabes senilis; Bennike 2003, 113; Dastugue/Gervais 1992, 66; Hauser/De Stefano 1989, 109; Ortner 2003, 415, Fig. 15-42) in Betracht gezogen werden. Auch diese Alteration tritt in der Regel symmetrisch auf und ist deshalb ebenfalls als Ursache für die Läsion am Schädel von Cressier-La Baraque auszuschliessen.

Unterschiedliche Weichteiltumore wie Fibrome (Adler 1983, 230), epidermische Tumore (Campillo 1998, 75, Fig. 2; Adler 1983, 299) oder Metastasen (Scheidegger 1990, 39) können durch einen dauerhaften Druck eine dellenförmige Arrosion⁹ bewirken (Mitchell 2006, 500; Ortner 2003, 141). Eine Epidermoidzyste (Geschwulst) müsste sich im Röntgenbild als sklerosierte Randzone abzeichnen (Köhler/Zimmer 1989, 275). Eine so bedingte Läsion lässt sich nicht ausschliessen, zumal die Diploe stellenweise eine auffällige Struktur aufweist. Die Wahrscheinlichkeit, dass die Läsion auf dem rechten Stirnbein so zu erklären ist, scheint uns jedoch äusserst gering, da solche Erkrankungen sehr selten auftreten (Ramseier et al. 2005, 13f.).

Auswirkungen eines Traumas?

Unfall oder Kampfhandlungen können eine Weichteilverletzung am Kopf mit anschliessender Infektion und einer Osteomyelitis¹⁰ des Schädelknochens verursachen. Osteomyelitis sclerocans carré tritt jedoch vor allem an Langknochen und seltener am Schädel auf. Eine Infektion aufgrund einer traumatischen Verletzung erscheint uns aufgrund der vorliegenden Ausprägungsform eher unwahrscheinlich (Ortner 2003, 97f.). Allerdings verunmöglicht der schlechte

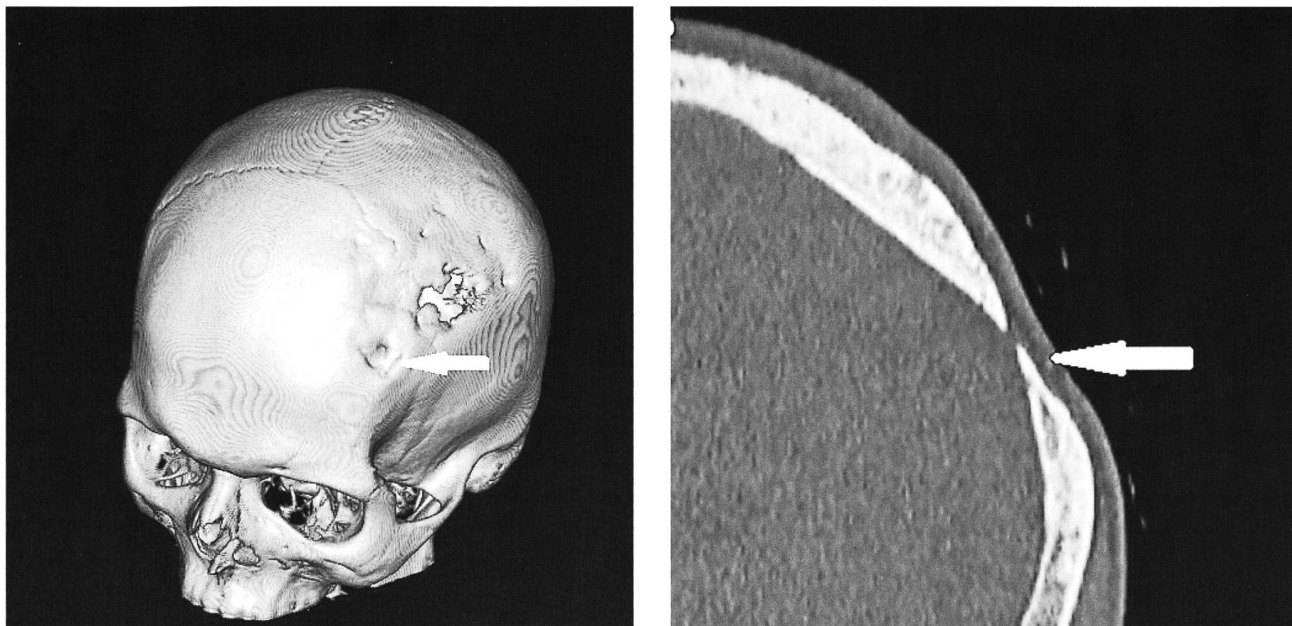


Abb. 8. Naturhistorisches Museum Basel, Galler'sche Sammlung. Verheilte trepanierter Schädel eines Mannes aus dem frühen 19. Jh. a Oberflächenprojektion; b Detailaufnahme. Die verheilte Stelle zeigt dieselben sklerotisierten Randbereiche wie beim Schädel von Cressier NE-La Baraque (Pfeil). CT-Scans Spital Zofingen

Erhaltungszustand einen definitiven Ausschluss einer Infektion, verursacht durch Unfall oder Kampfhandlung.

Hinweis auf einen operativen Eingriff?

Als weitere Erklärung für das ausgedünnte Knochenplättchen kommt ein operativer Eingriff in Frage. E. Pittard war der Meinung, dass es sich um die bei einer nicht vollendeten Trepanation offengelegten Tabula interna handelt (Pittard 1938). Die durch die CT-Scans aufgezeigte Sklerosierung des Knochenmaterials bezeugt jedoch einen länger andauernden Heilungsprozess (Geldhauser et al. 1996, 187). Zum Vergleich geben wir hier die CT-Scans des Schädels eines 35 Jahre alten Mannes wieder (Galler'sche Sammlung, Naturhistorisches Museum Basel), bei dem in der Kindheit eine Trepanation durchgeführt worden war (Abb. 8). Die verheilte Trepanation zeigt dieselben sklerotisierten Randbereiche wie beim Schädel von Cressier NE-La Baraque (Abb. 7,b). Es besteht also die Möglichkeit, dass es sich beim hier zu diskutierenden Knochenplättchen um einen teilweise oder ganz geschlossenen Knochen handelt, der sich nach einer erfolgreich durchgeführten Schädeloperation gebildet hatte¹¹. Vergleichbare Fälle werden von Verano (2003) und Alt (Alt/Jeunesse 2006) diskutiert, bei welchen sich neue Knochenpartien im Anschluss an die Trepanation gebildet hatten. Beide Autoren gehen von einem jahrelangen Bildungsprozess aus, was ein klarer Hinweis auf ein langes Weiterleben nach dem riskanten Eingriff darstellt (Geldhauser et al. 1996, 187).

Als Erklärungsansatz für die auffällige Spongiosastruktur des Schädelknochens im Randbereich des Knochenplätt-

chens kommt sodann eine zeitliche Abfolge (Überlagerung) zweier Prozesse in Frage, nämlich dass zuerst eine Schädeloperation erfolgreich durchgeführt worden war und post-mortem ein taphonomischer Prozess zur Freilegung der Diploe rund um die Trepanation führte. Dies liesse sich folgendermassen begründen: Der Böschungsbereich der Trepanation wird nur durch eine dünne Knochenhaut gegen die Diploe abgegrenzt, die naturgemäss anfälliger auf Verwitterungseinflüsse als das kompakte Knochenplättchen ist. Spuren von Trepanationswerkzeugen waren an keiner Stelle festzustellen.

Resultate

(G. Hotz, J. Kraese und C. Buitrago Téllez)

Eine taphonomische Ursache des Defekts am Schädel von Cressier NE-La Baraque ist aufgrund der CT-Untersuchung auszuschliessen. Eine durch Tumor oder Metastasen bedingte Läsion scheint uns unwahrscheinlich, da solche Erkrankungen sehr selten auftreten; sie lässt sich jedoch nicht ganz ausschliessen, zumal die Diploe stellenweise eine auffällige Struktur zeigt. Um eine Verletzung der Weichteile mit anschliessender Infektion und Osteomyelitis des Schädelknochens dürfte es sich ebenfalls nicht handeln; die These ist aber wegen des schlechten Erhaltungszustands des Schädels nicht komplett zu verwerfen.

Wahrscheinlicher scheint uns eine erfolgreich durchgeführte Trepanation, die zur Ausdünnung und Perforation des rechten Stirnbeins führte. Im Gegensatz zu E. Pittard gehen wir auf Basis der durch die CT-Scans aufgezeigten Sklerosierung davon aus, dass der Patient die Operation längere Zeit über-

lebt hat und sich der perforierte Schädelknochen regenerieren konnte – wobei wir vermuten, dass die freigelegte Diploe auf taphonomische Prozesse zurückzuführen ist. Von Bedeutung ist das Resultat durch die Zeitstellung des Schädels. Bislang war nämlich keine andere – weder eine wahrscheinliche noch eine gesicherte – mittelbronzezeitliche Schädeloperation auf Schweizer Gebiet nachgewiesen. Im Übrigen gibt es hier für die Bronzezeit nur *eine* gesicherte Trepanation (Gland VD, Frühbronzezeit; Ramseier et al. 2005, 50; Blondel 1942, 51; Pittard 1942). Diese Umstände verleihen dem Schädel aus dem Zentralgrab von Cressier NE-La Baraque einen hohen Stellenwert für die archäologische, anthropologische und medizingeschichtliche Forschung der regionalen Bronzezeit.

Jeannette Kraese
Erlenstrasse 21
2540 Grenchen
jskraese@gmail.com

Gerhard Hotz
Naturhistorisches Museum Basel
Augustinergasse 2
4051 Basel
gerhard.hotz@bs.ch

Carlos Buitrago Téllez
Spital Zofingen
Mühlethalstrasse 27
4800 Zofingen
carlos.buitrago@spitalzofingen.ch

Anmerkungen:

Die Autoren danken Béat Arnold (ehemaliger Kantonsarchäologe des Kantons Neuenburg) und Sonia Wüthrich (Kantonsarchäologin des Kantons Neuenburg) für die Erlaubnis, den Schädel zu untersuchen und die Ergebnisse zu publizieren. Ihr Dank gilt ferner dem Spital Zofingen, wo die computertomographische Untersuchung des Schädels durchgeführt wurde, ferner Fritz Ramseier für seine Unterstützung sowie Thomas Böni (Leitender Arzt, Teamleiter Technische Orthopädie, Universitätsklinik Balgrist) für die Besprechung der Paläopathologien. Weiter sind die Autoren auch Leyla Duvanel für die Einsicht in das Manuskript des Artikels zur Fundstelle von Châbles FR-Les Biolleyres 1 zu Dank verpflichtet.

- 1 In der 2005 vorgelegten Arbeit werden die von F. Ramseier beschriebenen Trepanationen der Schweiz wieder analysiert und neu hinzugekommene vorgestellt. Der Schädel von Cressier NE-La Baraque konnte zu diesem Zeitpunkt nicht untersucht werden, da sein Aufbewahrungsort den Autoren nicht bekannt war (Ramseier et al. 2005, 35).
- 2 Bei Sondierungen in der näheren Umgebung des Grabhügels von Cressier NE-La Baraque kam 1940 auch ein Fragment einer Bronzenadel zum Vorschein (Perret 1950, 111). Eine Zeichnung S. Perrets erlaubte es, das Objekt im Depot des Laténiums zu identifizieren (Archiv Office du patrimoine et de l'archéologie de Neuchâtel, Dokument MCAN A31-2321; CH-966). Es handelt sich um eine Plattenkopfnadel mit Halsrippe, die in die frühe Spätbronzezeit datiert (BzD/HaA; David-Elbiali 2000, 213–215).
- 3 Der Goldring ist verschollen (Osterwalder 1971, 26f.), die anderen Beigaben sowie der Schädel liegen im Laténium (Hauterive NE). Im Laténium gibt es keine postkraniale Skelettteile, die eindeutig dem Zentralgrab von Cressier-La Baraque zuzuweisen wären. Nach Pittard soll von allen Knochenanteilen der Schädel noch am besten erhalten gewesen sein (Pittard 1938, 81).

- 4 Chronologie nach David-Elbiali 2000, Tab. 30; David-Elbiali/David 2009, fig. 11.
- 5 Da es dazu keine Gesamtübersicht gibt, sei auf folgende Publikationen verwiesen (mit weiterführender Literatur): von Burg 2004; Bednarz et al. 2006; Leducq et al. 2007; Boisaubert et al. 2008; Prehistoric Pile Dwellings 2009, Vol. II; Anastasiu/Langenegger 2010; Grau Bitterli/Fierz-Dayer 2011; Schopfer Luginbühl et al. 2011; Arnold/Langenegger 2012; Winiger/Burri-Wyser 2012; Poncet Schmid et al. 2013; David-Elbiali et al. 2014; David-Elbiali/Poncet Schmid 2015; Elmer et al. 2016; Piuze Loubier 2016.
- 6 Die anthropologischen Reste von Murten FR-Löwenberg sind unpubliziert (Boisaubert/Bugnon 2008, 69: unpublizierter Bericht von B. Kaufmann), während die Auswertung derjenigen von Colombier NE-Les Plantées de Rive noch nicht abgeschlossen ist (mündliche Mitteilung von Sonia Wüthrich).
- 7 Die menschliche Schädelkalotte besteht aus drei Knochenschichten, nämlich der Tabula externa, der spongiosen Diploe, die von Venen durchzogen ist, und der Tabula interna.
- 8 Die histologische Probeentnahme am Frontale geht nicht auf F. Ramseier zurück (mündliche Mitteilung von Fritz Ramseier, Basel, Juni 2010). Der Aufbewahrungsort der Probe ist den Autoren nicht bekannt.
- 9 Zerstörung von Gewebe (insbesondere Gefässwänden und Knochen) durch Entzündungen, Tumore oder Geschwüre.
- 10 Knochenmarkentzündung, die sich auf die benachbarten Knochen ausbreiten kann.
- 11 Die Heilung eines Trepanationsdefekts hängt von verschiedenen Faktoren ab (Grösse des Defekts, Alter des operierten Individuums, Zustand der harten Hirnhaut, sog. Dura; Lindemann 1933; Zöllner et al. 2003). Untersuchungen an trepanierten Schädeln aus dem europäischen Raum (Steinzeit bis frühe Neuzeit) zeigen, dass die Überlebenschancen zwischen 70% und 80% lagen (Hein 1959; Ramseier et al. 2005; Ullrich 2006).

Bibliografie

- Adler, C.-P. (1983) Knochenkrankheiten. Diagnostik makroskopischer, histologischer und radiologischer Strukturveränderungen des Skeletts, 1–385. Stuttgart.
- Alt, K.W./Jeunesse, Ch. (2006) Blutiges Ritual oder medizinische Indikation? Reflektionen über die älteste Schädeltrepanation Mitteleuropas aus Ensisheim, Elsass (Frankreich). In: J. Piek/T. Terberger, Frühe Spuren der Gewalt. Schädelverletzungen und Wundversorgung an prähistorischen Menschenresten aus interdisziplinärer Sicht. Workshop in Rostock-Warnemünde vom 28.–30. November 2003. Beiträge zur Ur- und Frühgeschichte Mecklenburg-Vorpommerns 41, 51–60.
- Anastasiu, R./Langenegger, F. (2010) Plateau de Bevaix. 5, Cortaillod/Petit Ruz: impacts humains et évolution d'un terroir, du Néolithique à l'époque gallo-romaine, sur un kilomètre d'autoroute. Archéologie neuchâteloise 46. Neuchâtel.
- Arnold, B./Langenegger, F. (2012) Plateau de Bevaix. 8, Bevaix-Sud: plon- gée dans le passé, fouille subaquatique d'un village du Bronze final. Archéologie neuchâteloise 50. Hauterive.
- Archäologie Schweiz (2001) Un tumulus du Bronze moyen découvert à Corcelles-près-Concise (VD). as. 24, 4, 38–39.
- Baggieri, G./di Giacomo, M. (2003) New Cases of Cranial Trepanation. In: R. Arnett/S. Finger/C.U.M. Smith, Trepanation - History, Discovery, Theory, 137–145. Lisse.
- Bednarz, M./Kraese, J./Reymier, P. et al. (2006) Plateau de Bevaix. 2, Histoire et préhistoire d'un paysage rural: le site des Pâquiers. Archéologie neuchâteloise 36. Neuchâtel.
- Bennike, P. (2003) Ancient Trepanations and Differential Diagnosis: A Re-evaluation of Skeletal Remains from Denmark. In: R. Arnett/S. Finger/C.U.M. Smith, Trepanation - History, Discovery, Theory, 95–115. Lisse.
- Blondel, L. (1942) Fundnotiz Gland/VD. JbSGU 33, 51.

- Boisaubert, J.-L./Bugnon, D. (2008) Morat/Löwenberg. In: Boisaubert et al. 2008, 64-79.
- Boisaubert, J.-L./Bugnon, D./Mauvilly, M. (2008) Archéologie et autoroute A1, destins croisés. 25 années de fouilles en terres fribourgeoises, premier bilan (1975-2000). Archéologie fribourgeoise 22. Fribourg.
- Bouyer, M./Boisaubert, J.-L. (1992) La nécropole de l'âge du Bronze de Murten/Löwenberg. AS 15, 2, 68-79.
- Campillo, D. (1998) Primary Benign Skull Tumors in Paleopathology. Journal of Paleopathology 10, 73-89.
- Czarnetzki, A. (2000) Epigenetische Skeletmerkmale im Populationsvergleich. Eine Apologie. Bulletin der Schweizerischen Gesellschaft für Anthropologie 1, 1-88.
- Dastugue, J./Gervais, V. (1992) Paléopathologie du Squelette Humain. Collection «L'homme et ses origines». Paris.
- David-Elbiali M. (2000) La Suisse occidentale au II^e millénaire av. J.-C.: chronologie, culture et intégration européenne. CAR 80. Lausanne.
- David-Elbiali, M./David, W. (2009) Le Bronze ancien et le début du Bronze moyen: cadre chronologique et liens culturels entre l'Europe nord-alpine occidentale, le monde danubien et l'Italie du Nord. In: A. Richard/P. Barral/A. Daubigny et al., L'isthme européen Rhin-Saône-Rhône dans la Protohistoire: approches nouvelles en hommage à Jacques-Pierre Millotte, 311-340. Besançon.
- David-Elbiali, M./Falquet, C./Nitu, C. et al. (2014) Fouilles de l'autoroute A5. 1. Fosses rituelles de l'âge du Bronze au pied du Jura. Pratiques sacrificielles à Onnens/Corcelles-près-Concise-Les Côtes (canton de Vaud, Suisse) et contribution à la définition de la phase BZD1 en Suisse occidentale. CAR 147. Lausanne.
- David-Elbiali, M./Poncet Schmid, M. (2015) Entre lac et Jura: occupations de l'âge du Bronze sur le tracé vaudois de l'A5. as. 38, 1, 24-29.
- Deák, J./Magy, M./Wüthrich, S. (2018) Late Neolithic to Middle Bronze Age (around 5250-3330 BP) lake-level fluctuations at Lake Neuchâtel (Switzerland) as reflected by the sediment sequence of the Colombier/Les Plantées de Rive site. Palaeoclimatic and archaeological implications. The Holocene 28, 3-18.
- Desor, E. (1866) Discours d'ouverture du premier Congrès Paléolithologique tenu à Neuchâtel, les 24, 25 et 26 août 1866. Neuchâtel.
- Desor, E. (1868) Le tumulus des Favargettes au Val-de-Ruz. Musée neuchâtelois 5, 229-242.
- Desor, E. (1876) Le sépulcre préhistorique de la palafitte d'Auvernier. Musée neuchâtelois 13, 269-276.
- Dunning, C. (2005) Le premier âge du Fer sur le versant méridional du Jura. Chronologie, typologie et rites funéraires. Thèse de doctorat, Université de Genève, Faculté des Sciences, Département d'anthropologie et d'écologie.
- Duvanel, L. (2016) La nécropole de Châbles/Les Biolleyres (Fribourg, Suisse): chronologie des ensembles funéraires et étude du rituel au Bronze moyen et récent (1500-1100 av. J.-C.). In: Th. Lachenal/C. Mordant/ T. Nicolas et al., Le Bronze moyen et l'origine du Bronze final en Europe occidentale, de la Méditerranée aux pays nordiques (XVII^e-XIII^e siècle av. J.-C.). Actes du colloque APRAB «Bronze 2014», Strasbourg 17-20 juin 2014. Mémoires d'Archéologie du Grand-Est, 1, 741-750. Strasbourg.
- Duvanel, L./Vigneau, H./Guélat, M. et al. (2018) La nécropole de l'âge du Bronze de Châbles/Les Biolleyres 1. Archéologie fribourgeoise. Fribourg.
- Elmer, C./Theu, N./von Burg, A. et al. (2016) Delta de l'Areuse. Les méandres du delta de l'Areuse au cours de l'Holocène: une histoire humaine et environnementale. Archéologie neuchâteloise numérique 8. Neuchâtel.
- Falquet, C. (2009) Parures des morts. In: L. Flutsch/G. Kaenel/F. Rossi et al. (dir.) Archéologie en terre vaudoise, 58-59. Gollion.
- Falquet, C./Eyer, C./Frenel, Y. et al. (2002) Corcelles-près-Concise VD, En Vuète. ASSPA 85, 287-288.
- Geldhauser, B./Guckenhan, S./Heudorfer, R. (1996) Hiebverletzungen und Trepanationen. In: A. Czarnetzki, Stumme Zeugen ihrer Leiden - Paläopathologische Befunde, 183-205. Tübingen.
- Grau Bitterli, M.-H./Fierz-Dayer, E. (2011) Plateau de Bevaix. 6. Bevaix/Treytel-À Sugiez: histoire d'un complexe mégalithique néolithique, témoins d'habitats du Campaniforme et du Bronze ancien. Archéologie neuchâteloise 47. Neuchâtel.
- Gross, V. (1876) Les tombes lacustres d'Auvernier. Indicateur d'antiquités suisses 3, 663-668.
- Hafner, A. (1995) Die Frühe Bronzezeit in der Westschweiz. Funde und Befunde aus Siedlungen, Gräbern und Horten der entwickelten Frühbronzezeit. Ufersiedlungen am Bielersee 5. Bern.
- Hauser, G./De Stefano, G.F. (1989) Epigenetic Variants of the Human Skull. Stuttgart.
- Hein, P. (1979) Häufigkeit, Verbreitung und Lokalisation der Schädel-trepanation in der europäischen Vor- und Frühgeschichte. Berlin.
- Köhler, A./Zimmer, E.A. (1989) Grenzen des Normalen und Anfänge des Pathologischen im Röntgenbild des Skeletts. Stuttgart.
- Kraese, J. (2011) Vos papiers s'il vous plaît ! Recherche et identification d'objets de l'âge du Bronze et du Fer dans les collections anciennes du Laténium. Revue historique neuchâteloise 148, 2, 53-70.
- Kraese, J./von Burg, A./Theu, N. et al. (2016) Le paysage et l'occupation humaine dans le delta de l'Areuse au cours des vingt derniers millénaires. Les âges des Métaux: une occupation humaine plus permanente du territoire (âge du Bronze) puis un hiatus (âge du Fer; deuxième partie du Subboréal - début du Subatlantique, environ 2200 à 15 avant J.-C.). In: C. Elmer/N. Theu/A. von Burg et al., Delta de l'Areuse. Les méandres du delta de l'Areuse au cours de l'Holocène: une histoire humaine et environnementale. Archéologie neuchâteloise numérique 8, 8/14-8/21. Neuchâtel.
- Leducq, A./Rordorf Duvaux, M./Tréhoux, A. (2008) Plateau de Bevaix. 3. Bevaix/Le Bataillard: occupations terrestres en bordure de marais. Archéologie neuchâteloise 41. Neuchâtel.
- Lindemann, E. (1933) Röntgenologische Untersuchungen über die Heilung von Schädelbrüchen. Archiv für Ohren-, Nasen- und Kehlkopfheilkunde 135, 25-40.
- Mauvilly, M. (2008) avec la collaboration de H. Vigneau, L'âge du Bronze. In: Boisaubert et al. 2008, 346-369.
- Mitchell, P.D. (2006) Trauma in the Crusader Period City of Caesarea: A Major Port in the Medieval Eastern Mediterranean. International Journal of Osteoarchaeology 16, 493-505.
- Ortner, D.J. (2003) Identification of Pathological Condition in Human Skeletal Remains. Amsterdam/Boston/London/New York.
- Osterwalder, Ch. (1971) Die mittlere Bronzezeit im schweizerischen Mittelland und Jura. Basel.
- Perret, S. (1950) Un site archéologique neuchâtelois « La Baraque ». In: W. Deonna/L. Junod/M.-R. Sauter, Mélanges d'archéologie, d'histoire et d'histoire de l'art offerts à Monsieur Louis Bosset à l'occasion de son soixante-dixième anniversaire, 107-112. Lausanne.
- Pittard, E. (1938) Crâne de l'âge du bronze avec trépanation incomplète, provenant d'un tumulus du canton de Neuchâtel. Archives suisses d'Anthropologie générale 8, 1, 81-84.
- Pittard, E. (1942) Un crâne trépané (?) de l'âge du Bronze. Actes de la Société Helvétique des Sciences Naturelles 122, 149-150.
- Piuz Loubier, V. (2016) avec la collaboration de P. Chiquet, C. Falquet et P. Moinat, Bilan des occupations pré- et protohistoriques à Concise VD-Courbes Pièces. AAS 99, 27-44.
- Poncet Schmid, M./Schopfer, A./Nitu, C. et al. (2013) La colline d'Onnens. 2. Les occupations de l'âge du Bronze final - Le Motti, La Golette, Beau Site. CAR 142. Lausanne.
- Prehistoric Pile Dwellings (2009) Prehistoric Pile Dwellings around the Alps. World Heritage nomination, Switzerland, Austria, France, Germany, Italy, Slovenia. Vol. I, Nomination file; Vol. II, Id-files of the component parts of the serial; Vol. III, Management Plan. Bern. (www.palafittes.org)
- Ramseier F. (1976) Die neolithische, bronzezeitliche und eisenzeitliche Schädel-trepanation in der Schweiz. Unpubl. Dissertation, Medizin. Fakultät Universität Basel.
- Ramseier, F./Hotz, G./Meyer, L. (2005) Ur- und frühgeschichtliche Schädel-trepanationen der Schweiz. Vom Neolithikum bis ins Mittelalter. Bulletin der Schweizerischen Gesellschaft für Anthropologie 11, 2, 1-58.
- Ramseyer, D. (2014) Bronziers au bord du lac. Trésors cachés du Laténium. Guides archéologiques du Malgré-Tout. Treignes.
- Scheidegger, S. (1990) Untersuchungen der Knochen-tumoren in der Paläopathologie unter besonderer Berücksichtigung der Arbeitsmethode. In: B. Kaufmann (Hrsg.) Beiträge zur Paläopathologie. Berichte aus der Arbeit des Amtes für Museen und Archäologie des Kt. Baselland 18, 33-42.
- Schopfer Luginbuhl, A./Nitu, C./Rychmer-Faraggi, A.-M. et al. (2011) La colline d'Onnens. 1. Le cadre environnemental et les occupations du Néolithique au Bronze moyen. Onnens-Le Motti, La Golette, Beau Site. CAR 122. Lausanne.
- Ullrich, H. (2006) Prähistorische Trepanationen mit therapeutischer Indikation. In: J. Piek/T. Terberger (Hrsg.) Frühe Spuren der Gewalt - Schädelverletzungen und Wundversorgung an prähistorischen Menschenresten aus interdisziplinärer Sicht. Beiträge zur Ur- und Frühgeschichte Mecklenburg-Vorpommerns 41, 87-94.
- Verano, J.W. (2003) Trepanation in Prehistoric South America: Geographic and Temporal Trends over 2000 Years. In: R. Arnett/S. Finger/C.U.M. Smith, Trepanation - History, Discovery, Theory, 223-236. Lisse.
- Vigneau, H./Boisaubert, J.-L. (2008) Châbles/Les Biolleyres 1. In: Boisaubert et al. 2008, 277-289.
- von Burg, A. (2004) Préhistoire du plateau de Bevaix et de la plaine alluviale de l'Areuse: un premier survol. In: A. Combe/J. Rieder, Plateau de Bevaix. 1. Pour une première approche archéologique: cadastres anciens et géoressources. Archéologie neuchâteloise 30, 13-28. Neuchâtel.
- Vouga, D. (1943) Préhistoire du pays de Neuchâtel, des origines aux Francs. Mémoires de la Société neuchâteloise des sciences naturelles 7. Neuchâtel.
- Vouga, P. (1936) Cressier (distr. de Neuchâtel, Neuchâtel): La Baraque, forêt de l'Eter. ASSP 28, 39-42.
- Vouga, P. (1937) Cressier (distr. de Neuchâtel, Neuchâtel): La Baraque. ASSP 29, 67.
- Wimiger, A./Burri-Wyser, E. (2012). La station lacustre de Concise. 5. Les villages du Bronze ancien: architecture et mobilier. CAR 135. Lausanne.
- Wüthrich, S. (2014) Colombier NE, Plantées de Rive. AAS 97, 207.
- Zöller, J.E./Kübler, A.C./Lorber, W. et al. (2003) Kraniofaziale Chirurgie. Stuttgart.