Zeitschrift: Jeunesse et sport : revue d'éducation physique de l'École fédérale de gymnastique et de sport Macolin

Herausgeber: École fédérale de gymnastique et de sport Macolin

Band: 31 (1974)

Heft: 3

Artikel: Rudolf Klapp [dixième partie]

Autor: Giroud, Claude

DOI: https://doi.org/10.5169/seals-997509

Nutzungsbedingungen

Die ETH-Bibliothek ist die Anbieterin der digitalisierten Zeitschriften auf E-Periodica. Sie besitzt keine Urheberrechte an den Zeitschriften und ist nicht verantwortlich für deren Inhalte. Die Rechte liegen in der Regel bei den Herausgebern beziehungsweise den externen Rechteinhabern. Das Veröffentlichen von Bildern in Print- und Online-Publikationen sowie auf Social Media-Kanälen oder Webseiten ist nur mit vorheriger Genehmigung der Rechteinhaber erlaubt. Mehr erfahren

Conditions d'utilisation

L'ETH Library est le fournisseur des revues numérisées. Elle ne détient aucun droit d'auteur sur les revues et n'est pas responsable de leur contenu. En règle générale, les droits sont détenus par les éditeurs ou les détenteurs de droits externes. La reproduction d'images dans des publications imprimées ou en ligne ainsi que sur des canaux de médias sociaux ou des sites web n'est autorisée qu'avec l'accord préalable des détenteurs des droits. En savoir plus

Terms of use

The ETH Library is the provider of the digitised journals. It does not own any copyrights to the journals and is not responsible for their content. The rights usually lie with the publishers or the external rights holders. Publishing images in print and online publications, as well as on social media channels or websites, is only permitted with the prior consent of the rights holders. Find out more

Download PDF: 16.07.2025

ETH-Bibliothek Zürich, E-Periodica, https://www.e-periodica.ch

Rudolf Klapp (X)

Par Claude Giroud, prof.

La région sacro-coccygienne

Toutes les vertèbres de la région sacro-coccygienne, dites «fausses vertèbres», au nombre de neuf, sont, à l'âge adulte, réunies en deux os distincts:

1. le sacrum: formé par les cinq vertèbres supérieures
2. le coccyx: formé par les quatre vertèbres inférieures.

Le poids intégral des 24 vertèbres de la colonne vertébrale: segment cervical, segment thoracique, et segment lombaire, repose sur le sacrum, cet os encastré ou enclavé dans le bassin, en forme de pyramide quadrangulaire à sommet tronqué; là se situe le centre de gravité du corps au niveau de la 1re vertèbre sacrée.

Sacrum

Synonymes: grande vertèbre (Hippocrate); os sacré; os basilaire; latum, etc.

Le sacrum est le plus long et le plus volumineux des os de la colonne vertébrale, d'où le nom de «grande vertèbre» qui lui a été donné par Hippocrate. Celui généralement plus connu *d'os sacré* lui vient de ce que les Anciens avaient, dit-on, coutume d'offrir aux dieux, dans les sacrifices, cette partie de l'animal.

Il est encore appelé *os basilaire* parce qu'il sert de base ou de soutien à la colonne vertébrale proprement dite et *os latum* parce qu'il est, en général, plus large que long. En raison de la variabilité dans le nombre de ses pièces constitutives, il s'ensuit qu'il est, de toutes les pièces squelettiques du corps humain, le plus variable tant dans sa topographie que dans ses dimensions.

Le sacrum est situé à la partie postérieure et médiane du bassin, bien en arrière du point où cette cavité s'articule avec les fémurs, circonstance favorable pour la station pédestre. Enclavé à la manière d'un coin entre les deux os coxaux, il répond, en haut, à la colonne vertébrale proprement dite, et en bas, au coccyx.

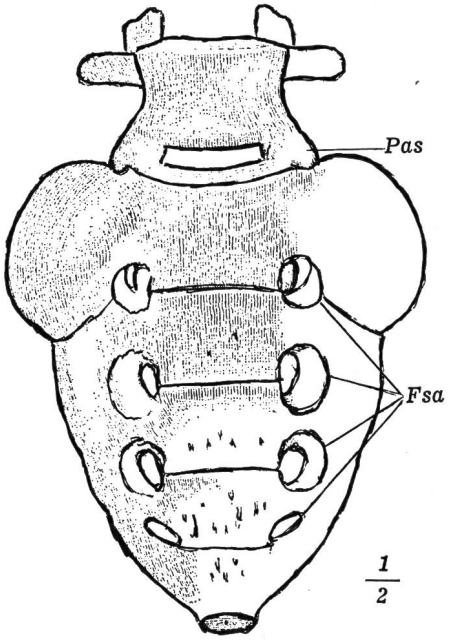

Face antérieure du sacrum et de la cinquième vertèbre lombaire (*).

(*) Pas, apophyse articulaire supérieure. — Fsa, trous sacrés antérieurs.

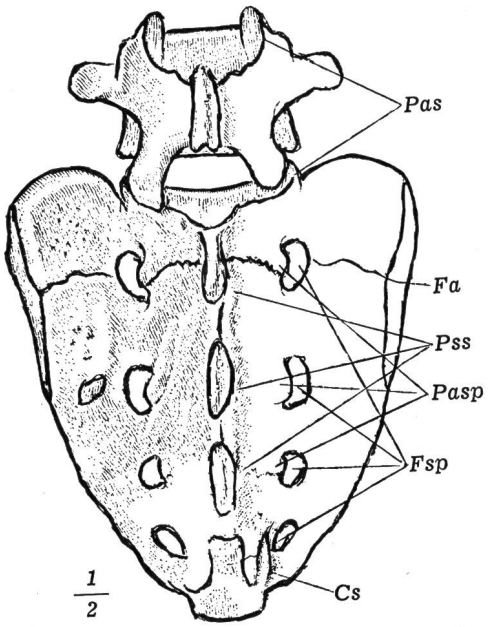

Face postérieure du sacrum et de la cinquième vertèbre lombaire (*).

(*) Pas, apophyses articulaires supérieures. — Pss, apophyses épineuses, formant la crête sacrée. — Pasp, traces des apophyses articulaires. — Fsp, trous sacrés postérieurs. — Cs, petite corne du sacrum. — Fa, facette auriculaire.

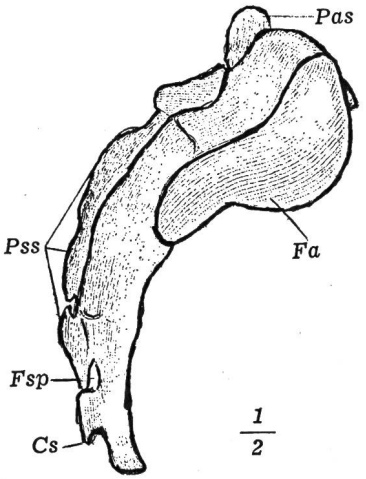

Face latérale du sacrum (**).

(**) Fa, facette auriculaire. — Pas, apophyse articulaire supérieure. — Pss, crête sacrée. — Fsp, trou sacré postérieur. — Cs, petite corne du sacrum (figures: sacrum d'après Cruveilhier).

Il est dirigé obliquement d'avant en arrière et de haut en bas; d'où il résulte que la colonne représentée par le sacrum forme, avec la colonne lombaire, un angle nommé *promontoire* ou *angle sacro-vertébral*. Indépendamment de cette direction oblique par rapport à l'axe du corps, le sacrum est recourbé sur lui-même d'arrière en avant, de manière à offrir une concavité antérieure.

L'homme est, de tous les mammifères, celui qui présente le sacrum proportionnellement le plus développé. Cette particularité est liée au fait que la vocation de l'homme est celle, comme le rappelait volontiers mon maître Chailley-Bert, d'être un *bipède diagonal*. Les oiseaux, destinés, eux aussi, à la station bipède ou pédestre, sont aussi remarquables par le volume considérable de leur sacrum.

Le sacrum présente la forme d'une pyramide quadrangulaire aplatie d'avant en arrière, à sommet tronqué, dont la base regarde en haut.

C'est une pièce osseuse impaire, donc *symétrique*, qui offre:

— une face antérieure: pelvienne ou rectale
— une face postérieure: spinale, ou convexe, ou musculo-cutanée
— deux faces latérales: auriculaires ou iliaques
— une base
— un sommet

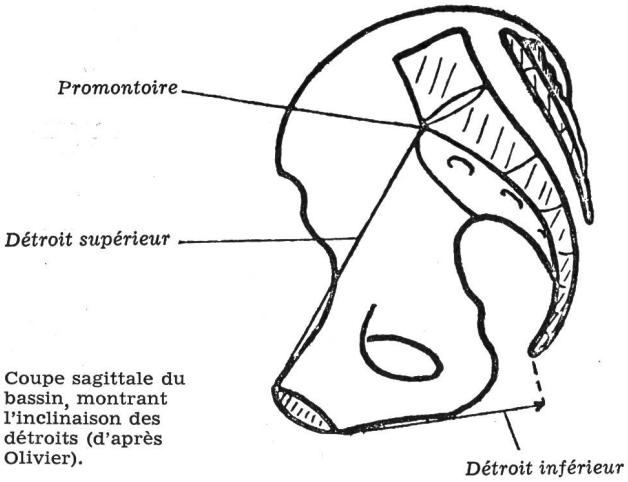

Coupe sagittale du bassin, montrant l'inclinaison des détroits (d'après Olivier).

Il est creusé d'un canal appelé *canal sacré.*

Le sacrum s'unit aux os du bassin, ou os coxaux, au moyen d'une articulation semi-mobile, ou *amphiarthrose.* Elle s'appelle articulation *sacro-iliaque.*

L'articulation sacro-iliaque fait donc partie du complexe du bassin lui-même qui s'intègre à son tour dans la ceinture pelvienne. Mais *le bassin* retiendra notre attention dans un prochain exposé.

Le rôle de cette articulation dans le sport et dans la gymnastique, est très important, soit du point de vue *statique* que du point de vue *cinétique.*

Le mouvement, au niveau de cette articulation, s'appelle *nutation* ou *contre-nutation.*

Rôle statique du sacrum

Dans Mécanique articulaire, le prof. Olivier relève:

«Dans le plan frontal, les facettes auriculaires du sacrum sont obliques en bas et en dedans; le sacrum se présente donc comme un coin entre les deux iliaques. Dans le plan horizontal, la disposition est moins nette; le sacrum a en effet des faces latérales obliques en arrière et en dehors, réalisant donc un coin à base ventrale, «prêt à tomber dans l'excavation pelvienne», s'il n'était retenu en arrière par le puissant ligament interosseux et par la conformation des surfaces auriculaires; mais si l'on considère seulement les facettes auriculaires latérales, suivant le plan oblique du détroit supérieur, on se rend compte que le sacrum se comporte comme un coin à base dorsale, résistant ainsi à l'effet de la pesanteur.

Le poids du tronc peut en effet se décomposer en deux forces perpendiculaires, dont l'une agit *dans le sens de la longueur du sacrum,* l'autre *dans le sens de son épaisseur dorso-ventrale.* Dans le sens de la longueur, en bas et en arrière, le coin sacré supporte fort bien l'appui et le transmet aux articulations sacro-iliaques. Dans le sens dorso-ventral, le sacrum est encore cunéiforme au niveau de ses facettes articulaires et supporte bien le poids du corps: c'est dans ce sens que *le promontoire* effectue les mouvements qu'on verra, *de nutation et de contre-nutation.*

Finalement, chaque articulation sacro-iliaque reçoit la moitié des pressions reçues par le sacrum et les transmet à l'articulation coxo-fémorale.»

En résumé, du point de vue statique, le sacrum est un point d'ancrage et de soutien de toute la colonne vertébrale. Placé au centre de gravité du corps, il s'articule sur les os du bassin avec un moyen d'union semi-mobile. Il serait donc absurde de supposer qu'il est un point fixe, d'une rigidité absolue, bien au contraire. Et sur le plan cinétique, c'est-à-dire du mouvement, nous reparlerons et nous définirons très exactement ce qu'est la nutation et la contre-nutation.

Coccyx

Du grec κοκμζ, coucou, parce que cet os ressemble au bec du coucou.

Le coccyx mesure en moyenne 30 mm de longueur chez la race blanche. Aucun os du squelette humain n'a autant prêté et ne prête encore matière à discussion sur le nombre de ses parties constituantes que le coccyx. Qu'on se représente quatre, rarement cinq tubercules aplatis, successivement décroissants, ordinairement soudés entre eux, rarement distincts, dont le plus considérable, aplati d'avant en arrière, répond au sommet du sacrum, tandis que le moindre est libre, et l'on aura une idée de cet os triangulaire, comme noueux, rudiment de la queue des animaux et dont la direction est, en général, celle de la partie inférieure du sacrum.

Le coccyx présente:

— une face antérieure: pelvienne ou rectale
— des bords
— une base (*souvent soudée au sacrum*), moyen d'union avec le sacrum grâce à une facette articulaire elliptique
— un sommet.

Face postérieure du coccyx (*).

(*) Cc: cornes du coccyx.

La face postérieure du coccyx, spinale, ou musculo-cutanée, est inégale, pour l'insertion des aponévroses des muscles grands fessiers.

Ses bords, minces, sinueux et tuberculeux, donnent attache aux ligaments sacro-sciatiques.

Le sommet, quelquefois renflé, d'autres fois bifurqué, donne attache au releveur de l'anus. Il n'est pas rare de voir les dernières pièces du coccyx déviées d'un côté ou de l'autre de la ligne médiane (d'après Cruveilhier).

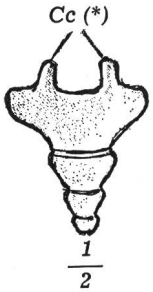

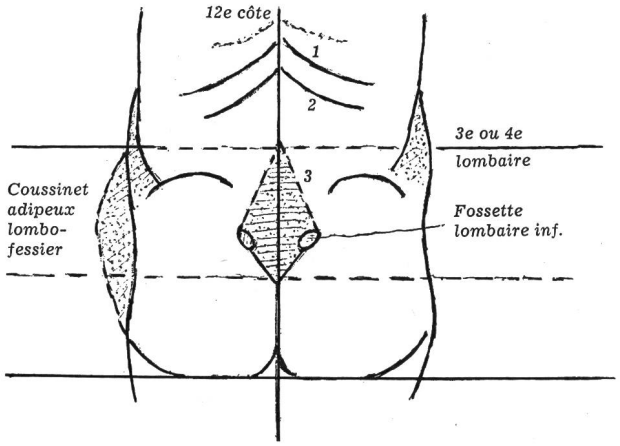

Repères anatomiques au niveau de la région lombo-sacrée (d'après Veluet). Coussinet lombo-fessier plus accentué chez la femme (caractère sexuel secondaire). Les 3 losanges lombo-sacrés: 1. lim. sup. du losange de Gerdy. — 2. lim. sup. du losange de Richer. — 3. lim. sup. du losange adipeux féminin.

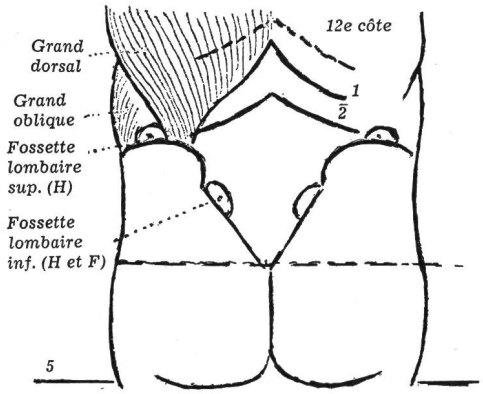

1. Sillon lombaire sup. (insertion du grand dorsal à son aponévrose). — 2. Sillon lombaire inf. (continue le sillon lombaire latéral).

(à suivre)