Zeitschrift: Gioventù e sport : rivista d'educazione sportiva della Scuola federale di ginnastica e sport Macolin

Herausgeber: Scuola federale di ginnastica e sport Macolin

Band: 39 (1982)

Heft: 5

Artikel: Artroscopia diagnostica

Autor: Cornini, Ruggero

DOI: https://doi.org/10.5169/seals-1000394

Nutzungsbedingungen

Die ETH-Bibliothek ist die Anbieterin der digitalisierten Zeitschriften auf E-Periodica. Sie besitzt keine Urheberrechte an den Zeitschriften und ist nicht verantwortlich für deren Inhalte. Die Rechte liegen in der Regel bei den Herausgebern beziehungsweise den externen Rechteinhabern. Das Veröffentlichen von Bildern in Print- und Online-Publikationen sowie auf Social Media-Kanälen oder Webseiten ist nur mit vorheriger Genehmigung der Rechteinhaber erlaubt. Mehr erfahren

Conditions d'utilisation

L'ETH Library est le fournisseur des revues numérisées. Elle ne détient aucun droit d'auteur sur les revues et n'est pas responsable de leur contenu. En règle générale, les droits sont détenus par les éditeurs ou les détenteurs de droits externes. La reproduction d'images dans des publications imprimées ou en ligne ainsi que sur des canaux de médias sociaux ou des sites web n'est autorisée qu'avec l'accord préalable des détenteurs des droits. En savoir plus

Terms of use

The ETH Library is the provider of the digitised journals. It does not own any copyrights to the journals and is not responsible for their content. The rights usually lie with the publishers or the external rights holders. Publishing images in print and online publications, as well as on social media channels or websites, is only permitted with the prior consent of the rights holders. Find out more

Download PDF: 13.07.2025

ETH-Bibliothek Zürich, E-Periodica, https://www.e-periodica.ch

Artroscopia diagnostica

di Ruggero Cornini

Artroscopia diagnostica: ovvero un presidio moderno che permette finalmente una diagnosi accurata nelle principali affezioni con particolare riguardo a quelle del ginocchio.
Si è svolto nei mesi scorsi a Bormio il 1° corso internazionale teorico pratico di artroscopia diagnostica ed operatoria.
Questo corso organizzato dalla divisione di ortopedia e traumatologia dell'ospedale regionale di Bormio e Sondalo in stretta collaborazione con la clinica traumatologica dell'Università di Stoccolma, raccoglieva chirurghi ortopedici provenienti dai diversi paesi europei ed extra-europei oltre che alcune università italiane.
La presenza di specialisti di scuole diverse provenienti da paesi così lontani e al tempo stesso diversi, era una chiara conferma dell'interesse sempre più vivo e sentito per questa nuova disciplina medica: «l'artroscopia».
Abbiamo pertanto cercato di farci spiegare dal primario della divisione di ortopedia e traumatologia dell'ospedale regionale di Bormio-Sondalo in cosa consista questa nuova tecnica, quali siano le sue indicazioni e quali in pratica i vantaggi sui metodi diagnostici tradizionali.
«Il chirurgo ortopedico – dice il dr. Massimo Magi – *ha sempre considerato il ginocchio come una articolazione irta di particolari difficoltà diagnostiche e dalle prerogative spesso inspiegabili. Molte, infatti, sono le frasi, le definizioni, le massime inerenti a questa complessa articolazione, attribuite tanto a uomini illustri, quanto a dicerie popolari quali: "il ginocchio è bugiardo...„, "il ginocchio è una scatola chiusa: per sapere cosa c'è bisogna aprirla„.*
L'inglese Smillie, considerato a diritto, uno dei pionieri internazionali della chirurgia del ginocchio, trova particolarmente indicata nel definire la complessità diagnostica di questa articolazione, la massima cinese che dice: "affermare è ridicolo esitare è assurdo„.
Attualmente si ritiene – continua il dr. Magi – *che anche lo specialista del ginocchio più esperto possa giungere ad una diagnosi certa (partendo da una attenta valutazione anamnestica, clinica e strumentale) solo nel 75% dei casi.*
Come si vede vi è un margine di errore ancora troppo elevato e pertanto non accettabile.
Con l'ausilio dell'indagine artroscopica le possibilità, ad esempio di una diagnosi certa per disturbi endoarticolari del ginocchio, giunge a valori del 97%.
Vediamo brevemente che cosa sia questa artroscopia.
Come dice il nome stesso di origine greca, artroscopia, significa guardare dentro l'articolazione.
Per questo ci si avvale di speciali strumenti a fibre ottiche che permettono di vedere i recessi più reconditi dell'articolazione. Lo strumento ha l'aspetto di un piccolo periscopio o di un grosso ago detto anche "agoscopio„ di diverso calibro (di circa 2 millimetri in su a seconda se si voglia semplicemente utilizzarlo a scopo diagnostico o a scopo operatorio).
L'impiego delle fibre ottiche in medicina non è certo un novità, visto che i primi tentativi risalgono alla fine dell'800, ma è soltanto grazie ai contributi dei giapponesi Takagi e Watanabe e, recentemente, a quelli dell'americano O'Connor, che possiamo usufruire di strumenti pratici e di perfetta affidabilità.
L'esame artroscopico è di breve durata, viene eseguito con il paziente in anestesia generale, anestesia peridurale o addirittura in locale.
Questo consiste nell'introduzione nell'interno del ginocchio di questa specie di piccolo periscopo contenente fibre ottiche.
Il periscopio è a sua volta collegato ad una sorgente luminosa che permette all'esaminatore di vedere esattamente tutto ciò che è all'interno del ginocchio con la possibilità quindi di evitare il grosso numero di errori diagnostici che portano spesso a conseguenze irreparabili.
Le indicazioni dell'artroscopia pertanto sono amplissime per le diverse articolazioni e particolarmente per il ginocchio.
In pratica, possiamo dire, che qualsiasi disturbo intra-articolare sarebbe passibile di un esame artroscopico.»
«Per concludere – continua il dr. Magi – *vorrei brevemente accennare ad un altro vasto campo di indicazioni scaturito da risultati e conferme assai recenti. Intendo riferirmi a quel grosso capitolo di artrosinoviti croniche da depositi di cristalli di acido urico o da pirofosfato di calcio.*
Queste forme, note per essere particolarmente refrattarie alle terapie tradizionali, si risolvono quasi miracolosamente in seguito a quel lavaggio meccanico con soluzione fisiologica che l'impiego della tecnica artroscopica comporta.
Nella divisione di ortopedia e traumatologia dell'ospedale regionale di Bormio-Sondale l'indagine artroscopica viene eseguita quasi di routine pressoché quotidianamente con notevole vantaggio per i pazienti dal momento che le possibilità di errori diagnostici sono ridotti al minimo.»

(da «Sport Universitario» 42/81

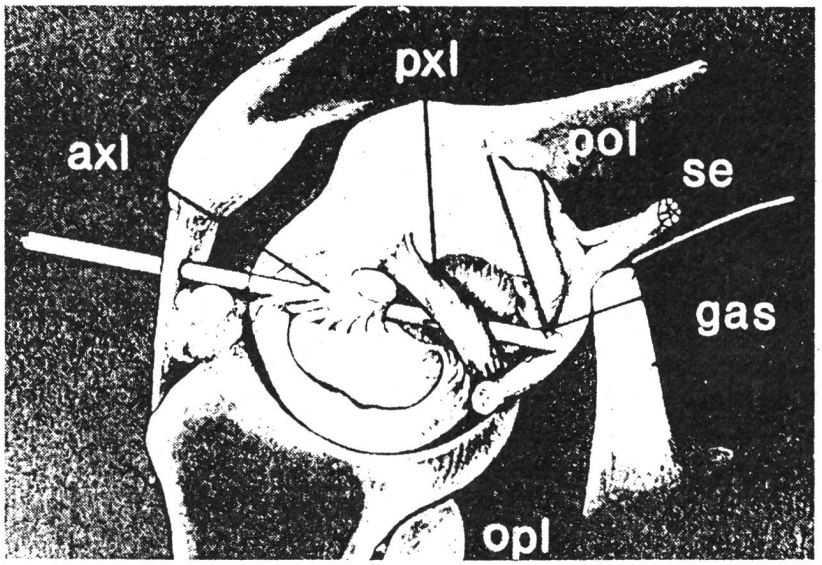

Disegno schematico di un ginocchio visto in sezione con l'atroscopio in situ.

axl – legamento crociato anteriore
pxl – legamento crociato posteriore
pol – legamento posteriore obliquo
se – tendine del semimembranoso
gas – tendine del gastroenamio
opl – legamento popliteo obliquo