

Zeitschrift: Macolin : mensile della Scuola federale dello sport di Macolin e di Gioventù + Sport
Band: 50 (1993)
Heft: 8

Artikel: Distorsioni della caviglia
Autor: Liguori, Vincenzo
DOI: <https://doi.org/10.5169/seals-999695>

Nutzungsbedingungen

Die ETH-Bibliothek ist die Anbieterin der digitalisierten Zeitschriften. Sie besitzt keine Urheberrechte an den Zeitschriften und ist nicht verantwortlich für deren Inhalte. Die Rechte liegen in der Regel bei den Herausgebern beziehungsweise den externen Rechteinhabern. [Siehe Rechtliche Hinweise.](#)

Conditions d'utilisation

L'ETH Library est le fournisseur des revues numérisées. Elle ne détient aucun droit d'auteur sur les revues et n'est pas responsable de leur contenu. En règle générale, les droits sont détenus par les éditeurs ou les détenteurs de droits externes. [Voir Informations légales.](#)

Terms of use

The ETH Library is the provider of the digitised journals. It does not own any copyrights to the journals and is not responsible for their content. The rights usually lie with the publishers or the external rights holders. [See Legal notice.](#)

Download PDF: 09.11.2024

ETH-Bibliothek Zürich, E-Periodica, <https://www.e-periodica.ch>

Distorsioni della caviglia

di Vincenzo Liguori

Le distorsioni della caviglia, quelle che il gergo popolare ha ribattezzato "strambate", sono tra le lesioni più frequenti negli sportivi. Calciatori e ginnasti sono tra i più colpiti. Tuttavia anche atleti di altre discipline, ivi compresi gli appassionati del jogging, ne vanno soggetti. E' possibile valutare la gravità del danno? Quando occorre fermarsi? E quando bisogna consultare con urgenza il medico? Ed è meglio operare o no? Ed il taping serve a qualcosa?

Caviglia sotto la lente

Le domande sono tante, le opinioni sul "che fare" anche. Vediamo allora di chiarirci le idee. Poche e semplici idee nell'ottica di un rapido ritorno all'attività sportiva.

La caviglia è, di fatto, il sistema con cui la gamba si articola con il piede. I medici parlano di articolazione "tibiotalarica" o "talo-crutale". Nomi un pò difficili? Forse. Comunque ci aiutano a capire le ossa che compongono l'articolazione, che sono precisamente tre. La gamba ci mette la tibia e il perone (chiamato anche fibula). Il piede l'astragalo o talo. L'articolazione delle tre ossa si chiama appunto caviglia.

Vi facciamo grazia dei particolari anatomici, che possono assai più fa-

cilmente essere compresi semplicemente sfogliando un libro illustrato di anatomia. Quello che però dobbiamo assolutamente sapere è che, a tenere insieme l'articolazione della caviglia, concorre una capsula fibrosa. Quest'ultima, insieme a vari legamenti, conferisce alla caviglia stabilità pur consentendo un certo grado di mobilità.

Il sistema legamentoso laterale, quello cioè che si trova nella regione esterna della caviglia (dove si apprezza un osso sporgente che non è altro che la punta del perone) è composto da tre legamenti. Completamente indipendenti gli uni dagli altri si chiamano "fibulo-talare anteriore" (alcuni lo chiamano *peroneo-astagalico*), "fibulo-calcaneare" (o *peroneocalcaneare*) e "fibulo-calca-

neare posteriore" (o *peroneo-astagalico posteriore*).

Il sistema di legamenti mediale (cioè posto alla faccia interna della caviglia dove si apprezza un altro osso sporgente che è la punta della tibia) è composto da due strati. Il più superficiale si attacca in alto sul malleolo mediale; poi, come un ventaglio, si porta in basso dove si fissa sull'astragalo e sul navicolare (che è il nome di un altro osso del piede). Lo strato profondo è costituito da un fascio breve e resistente che si porta dal malleolo mediale all'astragalo.

Il meccanismo della distorsione

Il trauma classico con cui ci si procura una distorsione della caviglia è un brusco movimento di supinazione (cioè una "strambata" del piede verso l'interno) o di pronazione che è esattamente il contrario: tipico il caso nel calcio di un contrasto con un avversario, il ricadere male dopo aver saltato per colpire di testa, oppure una storta dovuta a terreno irregolare. Si avverte talora un "tac", come qualcosa che è rotto o andato fuori posto, accompagnato da forte dolore.

Se il trauma è molto violento, si rompono parzialmente la capsula ed i legamenti che tengono insieme la caviglia. Nei casi più gravi la rottura è completa e si può arrivare fino ad avere una lussazione, cioè una perdita dei normali rapporti articolari tra gamba e piede.

I sintomi

Oltre al dolore immediato, si verifica subito che la caviglia si gonfia. Se fa male e si gonfia la parte laterale (esterna) della caviglia, la lesione interessa il compartimento laterale, quindi si è trattato di un trauma di supinazione. Viceversa se fa male o si gonfia la caviglia medialmente, s'è trattato di un trauma di pronazione con interessamento del compartimento legamentario mediale.

Se si osserva da vicino la caviglia, si nota la presenza di un gonfiore come di un uovo. Se la tumefazione si sviluppa rapidamente, significa che la lesione dei legamenti ha provocato la rottura di alcuni vasi sanguigni con conseguente emorragia: Se il gonfiore si sviluppa più tardi, si tratta allora di un accumulo di liquido interstiziale, e questo depone per un tipo di lesione più benigno.

Spesso si verifica il caso che la persona infortunata è in grado di conti-

Quante distorsioni alla caviglia a giocare a pallone!





Corsa su un terreno sconnesso: rischio di distorsione!

nuare l'attività. Nel caso dei calciatori, l'applicazione immediata di freddo, la carica agonistica con la voglia di giocare, l'azione compressiva esercitata dai calzettoni e dalla scarpa fanno dimenticare o sottovalutare il dolore. E' quello che comunemente si dice della lesione "a caldo" che non fa male. Solo al termine della gara o della partita, quando si toglieranno le scarpe e le calze e ci si ritirerà negli spogliatoi, il dolore può farsi talmente insopportabile da richiedere una cura immediata.

Nel caso, peraltro raro, di lussazione, con rottura completa di tutto il compartimento capsulo-legamentario, il dolore sarà così intenso da non permettere di continuare la gara. Non solo. L'infortunato si terrà la caviglia con le due mani e impedirà a chiunque di toccarla. La visibile deformazione dei capi articolari completerà il quadro diagnostico di lussazione, imponendo l'immediato ricovero in ospedale. Mai, in questi casi, cercare di ridurre sul posto una lussazione, se non si è esperti.

Tipo di lesioni

Nei giorni seguenti la distorsione può succedere che la raccolta di sangue dia una colorazione giallastra alla pelle. E' l'ematoma che si riassorbe, mentre persiste un forte dolore alla pressione nella zona colpita.

Una diagnosi corretta presuppone l'esclusione di lesioni ossee. Frequenti sono le fratture della caviglia (di uno, due o tre malleoli), del calcagno, ed il distacco di piccoli frammenti ossei dall'estremità della fibula. Non rare sono anche le fratture della testa del metatarso, dovuta ad una brusca tensione del muscolo che si inserisce sulla pianta esterna del piede.

Per questo motivo si impone in ogni caso dubbio, una radiografia antero-posteriore e laterale della caviglia, che va quindi eseguita senza indugio ulteriore.

Altra eventualità che può verificarsi è la lussazione dei tendini peronieri. In questo caso il gonfiore si trova al di dietro del malleolo esterno.

Gli ortopedici distinguono tre gradi di lesione dei legamenti laterali (vedi figure). Secondo la gravità della lesione si distinguerà un grado I (stiramento dei legamenti antero-laterali). Il grado II indica la rottura totale del legamento fibulo-talare anteriore e lo stiramento o rottura parziale del legamento fibulo-calcaneare. Il grado III definisce la rottura totale del legamento fibulo-talare anteriore, del fibulo-calcaneare, e la rottura parziale o lo stiramento del fibulo-talare posteriore.

Per giudicare il grado di lesione si impone una radiografia sotto stress, cioè ponendo in supinazione forzata la caviglia. Questo esame va esegui-

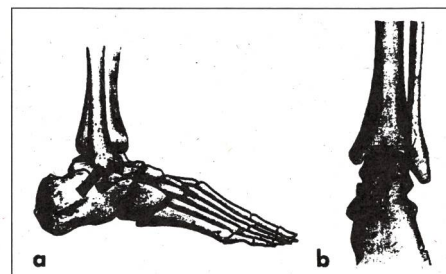


Figura 1 - a) In condizioni di integrità anatomico del sistema legamentoso collaterale laterale, l'angolo che il bordo superiore della superficie articolare dell'astragalo forma con quello inferiore della corrispondente faccia della tibia (tilt astragalic) in proiezione antero-posteriore con stress in massima inversione non supera i 4° (b) o comunque è simmetrico rispetto all'altro lato.

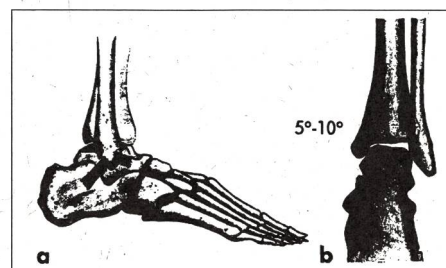


Figura 2 - Lesione completa del legamento peroneoastragalic anteriore con integrità delle altre strutture legamentose (a). Il tilt astragalic non supera i 10° (b).

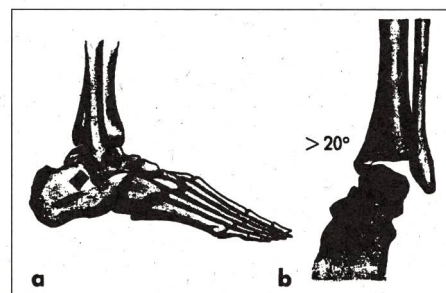


Figura 3 - a) Lesione completa del legamento peroneoastragalic anteriore associata a una lesione completa del legamento peroneocalcaneare. Il tilt astragalic è maggiore di 20° (b).

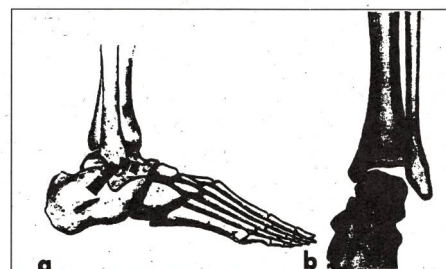



Figura 4 - a) Lesione completa del legamento peroneoastragalic anteriore associata a una lesione parziale del legamento peroneocalcaneare. Il tilt astragalic è compreso tra 10° e 20° (b).

Illustrazioni: di Andrea Ferretti et al. da "Aggiornamento del Medico" 12. 9. 1988.



Salto, schiacciata e poi? Speriamo tutto bene!

to in anestesia locale, e senza indugi ulteriori. E' infatti ingiustificato attendere, come sostengono alcuni, che il gonfiore regredisca. Una buona infiltrazione ed una ottima radiografia possono essere effettuate immediatamente, anche in presenza di un notevole gonfiore della caviglia. Le radiografie sotto stress possono pertanto essere eseguite in concomitanza con i cliché standard della caviglia, che vengono effettuati per escludere una frattura.

L'attesa ed il rinvio di queste radiografie, sotto il pretesto del gonfiore, nascondono spesso solo il desiderio del medico che vuole passare in pace la domenica (giorno in cui si verificano con maggiore frequenza gli incidenti), e rinviare l'esame alle consultazioni ordinarie settimanali. A rimetterci è solo lo sportivo che dovrà attendere, per avere una diagnosi sicura, la disponibilità del medico o peggio del suo tecnico di radiologia. Gli ospedali, attraverso i loro Pronto Soccorso, forniscono invece questo servizio immediatamente.

La terapia

Che fare subito in caso di distorsione della caviglia? L'intervento immediato sul posto non si discosta da quanto deve essere intrapreso per qualsiasi trauma acuto delle parti molli o delle articolazioni.

Vale qui sempre il principio sintetizzato dalla formuletta magica RICE. R come REST (Riposo), I come ICE (ghiaccio), C come Compression, E come Elevation (sollevare l'arto colpito).

Una volta poi accertato, con l'aiuto del medico, il grado di lesione, ci si chiede quali ulteriori passi intraprendere. I chirurghi sostengono, e non potrebbero fare altrimenti, che solo un intervento chirurgico può consentire una guarigione completa. L'operazione consiste in una sutura dei legamenti, spesso accompagnata da una plastica di rinforzo con periostio. I vecchi chirurghi sono affezionati all'intervento che prende il nome di Watson Jones. Questa operazione consiste nella ricostruzione del legamento collaterale esterno utilizzando il tendine peroniero breve.

Gli studi più recenti, tuttavia, hanno dimostrato che la terapia conservativa, senza cioè l'intervento chirurgico, ottiene gli stessi risultati delle terapie più aggressive.

L'approccio più semplice e meno invalidante prevede l'applicazione di uno speciale supporto in plastica (AIR CAST) che impedisce il movimento di supinazione della caviglia. Questo supporto, di facile uso, di costo contenuto, leggero, amovibile e riutilizzabile più volte, svolge la stessa funzione del gesso. Va portato

per una durata non inferiore alle sei settimane, ogni qual volta si poggia il piede a terra. Con l' Air-Cast, che ha preso questo nome perché gonfiabile con aria in modo da aderire perfettamente alla caviglia, si può camminare liberamente con carico completo, senza bisogno di stampe. Per maggiore sicurezza, nelle prime settimane, si deve portare l'Air-Cast anche quando si va a letto. Più tardi lo si può togliere quando si è a riposo e non si carica l'arto. I vantaggi sono enormi. Nessuna o scarsa atrofia muscolare, dato che si può continuare una ginnastica di mantenimento del tono muscolare del polpaccio, nessun rischio di complicazioni tromboemboliche (possibili con il gesso), praticità e facilità d'uso, e soprattutto niente operazione e giorni di ospedale. I risultati, come detto, sono comparabili a quelli ottenuti con l'intervento chirurgico, sempre che l'Air-Cast venga correttamente portato per sei settimane ogni qual volta si cammina, e non abbandonato alla scomparsa del gonfiore o del dolore.

Occorre inoltre ricordare che, dopo l'intervento chirurgico, molti chirurghi consigliano di portare uno stivale gessato per tre settimane, e poi per ulteriori tre settimane una scarpa di tipo ortopedico.

E' giustificato allora lo scetticismo riguardo all'operazione che hanno molti medici. Non mancano tra costoro i fautori del gesso tout-court. In questo caso il gesso va portato per 6 settimane, dopo di che inizia il lungo periodo di rieducazione.

Un'alternativa all'Air-Cast, soprattutto nei casi di distorsione di grado II, è l'utilizzo del taping. Il taping ottiene infatti lo stesso effetto stabilizzante del gesso. L'inconveniente è che va rifatto più volte (mediamente ogni due, tre giorni) e richiede una buona abilità manuale per il suo confezionamento.

Le scarpe con supporto laterale rigido (tipo Kuenzli o Spring-Adidas) possono sostituire, in taluni casi, l'Air-Cast o il gesso.

Sul trattamento funzionale e sul ruolo della fisioterapia, in particolare il training propriocettivo, ci ripromettiamo di tornare in uno dei prossimi numeri. Per intanto ricordiamo, oltre che un buon riscaldamento, l'importanza di esercizi propriocettivi di rafforzamento dei meccanismi di stabilizzazione della caviglia. E non ultimo un pizzico di fair-play che può sicuramente ridurre l'incidenza dei traumi di supinazione. ■