

Zeitschrift: Mitteilungen der Naturforschenden Gesellschaft Bern
Band: - (1884)
Heft: 1 : 1073-1082

Artikel: Ueber einen Parasiten in der Darmwand des Pferdes
Autor: Flesch, Max
DOI: <https://doi.org/10.5169/seals-318983>

Nutzungsbedingungen

Die ETH-Bibliothek ist die Anbieterin der digitalisierten Zeitschriften. Sie besitzt keine Urheberrechte an den Zeitschriften und ist nicht verantwortlich für deren Inhalte. Die Rechte liegen in der Regel bei den Herausgebern beziehungsweise den externen Rechteinhabern. [Siehe Rechtliche Hinweise.](#)

Conditions d'utilisation

L'ETH Library est le fournisseur des revues numérisées. Elle ne détient aucun droit d'auteur sur les revues et n'est pas responsable de leur contenu. En règle générale, les droits sont détenus par les éditeurs ou les détenteurs de droits externes. [Voir Informations légales.](#)

Terms of use

The ETH Library is the provider of the digitised journals. It does not own any copyrights to the journals and is not responsible for their content. The rights usually lie with the publishers or the external rights holders. [See Legal notice.](#)

Download PDF: 17.11.2024

ETH-Bibliothek Zürich, E-Periodica, <https://www.e-periodica.ch>

Taf. VI. Schädel eines Kindes aus der Station Mörigen.
Bronzezeit. Anat. Sammlung B. 49.

Fig. 10. a) Norma verticalis.
b) Profil.

Dr. Max Flesch.

Ueber einen Parasiten in der Darmwand des Pferdes.

Mit einer lithographirten Tafel.

Vorgetragen in der Sitzung vom 6. Juli 1883.

In der Darmwand eines zu anatomischen Zwecken verarbeiteten Pferdes fand sich in zahlreichen Exemplaren ein mikroskopischer Parasit, über welchen ich bereits an anderer Stelle¹⁾ eine kurze Mittheilung publicirt habe. Wenn auch die Untersuchung keinesfalls als endgültig abgeschlossen gelten soll, so hat sie doch seit jener im April 1883 abgefassten Publication so manche interessante Einzelheiten ergeben, dass eine weitere Besprechung sich schon jetzt lohnen dürfte, um so mehr, als die ausgedehnteren Studien, mit welchen, auf meine Veranlassung, sich Hr. stud. med. *Schätzel* beschäftigt, erst in längerer Zeit beendet werden können. Bedauern muss ich die Unvollkommenheit der literarischen Nachweise in dem nachfolgenden Aufsätze. Die Schwierigkeit der Beschaffung des literarischen Materiales an unserer einer grösseren Biblio-

¹⁾ Ueber ein Sporozoon beim Pferde. Zoologischer Anzeiger, 1883. Nr. 144.

theil entbehrenden Hochschule einerseits, Ueberhäufung mit amtlichen Arbeiten aller Art andererseits mögen mich entschuldigen, wenn ich mich, mehr als erwünscht, neben den Handbüchern von *Leuckart*¹⁾, *Braun*²⁾, *van Beneden*³⁾, *Bütschly*⁴⁾ u. A. auf die mir zugänglichen Jahresberichte zu beschränken genöthigt war.

Das Vorkommen des Parasiten, für welchen ich den in der ersten Anzeige vorgeschlagenen Namen *Globidium Leuckarti* zunächst beibehalten möchte, scheint nach den bisherigen Befunden auf die untersuchte Gegend des Dünndarmes beschränkt zu sein; eine genaue Ortsbestimmung war indessen nicht möglich, weil unser Material nur in einem zur Benutzung in mikroskopischen Kursen herausgeschnittenen Stückchen der Darmwand bestand. Der eigentliche Sitz des Schmarotzers ist die bindegewebige Grundlage der Darmzotten; in dieser kann sein Auftreten mit entzündlicher Neubildung komplizirt sein. Letztere tritt indessen weder so regelmässig, noch auch in nur annähernd gleicher Intensität auf wie bei anderen ähnlichen Invasionen, z. B. jener der Trichine.

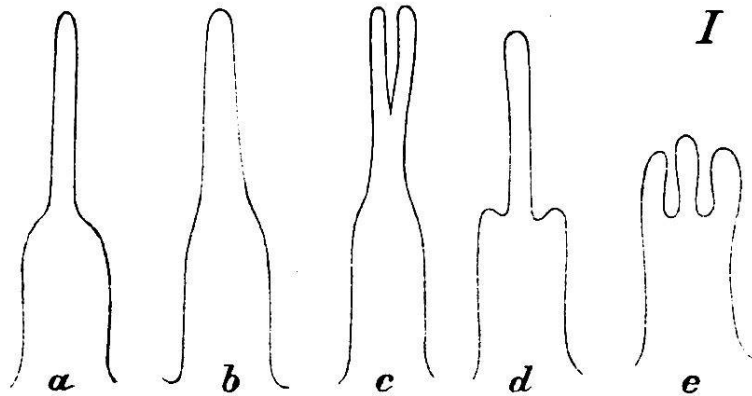
Es dürfte zweckmässig sein, hier einige Worte über den Bau der untersuchten Stelle der Darmwand vorzuschicken; die weitere Ausführung soll auch hier der fortgesetzten Untersuchung durch Herrn *Schätzel* vorbehalten bleiben. Wir finden in der Darmwand des Pferdes dieselbe Anordnung der Schichten, wie bei dem Menschen. Die Muskelschicht ist sehr dick, entsprechend der Grösse des Thieres. In der Schleimhaut fällt eine

¹⁾ Die Parasiten des Menschen. I. Bd., 2. Aufl., 1879. II. Bd., 1. Aufl., 1876. ²⁾ Die Parasitenkunde. Würzburg, Stuber, 1883. ³⁾ Die Schmarotzer des Thierreichs, Leipzig 1876. ⁴⁾ *Bronn's Klassen und Ordnungen des Thierreichs*, 2. Aufl., I. Bd., Protozoa.

sehr dicke, oft ihre Zusammensetzung aus einer Längs- und einer Ring-Faserschicht deutlich zeigende Muscularis mucosæ auf; dieser folgt die drüsenhaltige Schicht, auf welcher die Zotten aufsitzen. Das den letzteren zu Grunde liegende Bindegewebe ist sehr reich an Mastzellen. Für den Blinddarm des Pferdes hat *Ellenberger*¹⁾ eine ausführliche Schilderung dieser Gebilde gegeben, welche vollständig auch auf unsere Präparate Anwendung finden kann. An den *Lieberkühn*'schen Drüsen sehen wir einen auffälligen Unterschied zwischen dem secernirenden Fundus und dem ausführenden Theile des Schlauches; nicht gerade selten findet sich Theilung des letzteren in zwei Säckchen. Für das Bindegewebe bleibt zwischen den Drüsen nur wenig Raum; sie stehen dichtgedrängt, je nach dem Kontraktionszustande des Darmes, senkrecht zur Oberfläche oder flach der Muscularis Mucosæ anliegend. Die Zotten sind nicht einfache Kegel, man kann vielmehr an ihnen einen dickeren cylindrischen Basaltheil und einen etwas längeren, schlankeren, häufig, vielleicht immer, im Querschnitt elliptischen Spitzenkegel unterscheiden. Letzterer zerfällt zuweilen mehr weniger weit von der Spitze nach abwärts in zwei Theile (vgl. Fig. I c). Er enthält nur eine sehr dünne Lage Bindegewebes, so dass, wenn die Zotte in der Ebene des kleineren Durchmessers im Spitzenkegel durchschnitten ist, nur eine ganz schmale, fast lineare Strasse von Bindegewebe sichtbar bleibt. In Folge dieser eigenthümlichen abgeplatteten Form des Spitzenkegels bieten die Zotten ein sehr verschiedenes Aussehen, je nachdem wir im Präparat ersteren in der Richtung der kurzen oder der

¹⁾ Die physiologische Bedeutung des Blinddarmes der Pferde. *Roloff's* Archiv für wissenschaftliche und praktische Thierarzneikunde, V. Bd., S. 399. — Mastzellen betr. S. 422—424.

langen Seite sehen. In dem einen Falle (I a) erhebt sich der Spitzenkegel zitzenartig auf dem Basiscylinder, indem sich letzterer plötzlich zuspitzt; in dem anderen Falle (Fig. I b) präsentirt sich die Zotte als langgestreckter



Kegel allenfalls mit ganz leichter Verjüngung an der Grenze beider Theile. Der Basiscylinder ist reich an glatten Muskelfasern, Züge derselben liegen z. Th. dicht unter dem Epithel; an den Schnittpräparaten sieht man dieselben häufig guirlandenartig von einer Zotte in die benachbarten übergehen; sie enden am Fusse des Spitzenkegels. Ihrer Wirkung namentlich haben wir Bilder zuzuschreiben, wie sie in Figur I d u. e schematisirt sind; der Spitzenkegel ist in eine Tasche zurückgezogen; ist durch den Schnitt ein Theil desselben abgetragen worden, so glaubt man fast drei-getheilte Zotten zu sehen. In der Axe des Basiscylinders finden sich von zellenreichem Bindegewebe umschlossene Lymphgefäße; die in einigen Präparaten gefundenen cystischen Erweiterungen derselben mit ihrer scharfen Begrenzung an Querschnitten der Zotten und ihrem körnigen Inhalte (geronnene Lymphe) geben Bilder, die in der ersten Zeit der Untersuchung fast zur Verwechslung mit etwaigen frühern Entwicklungs-

stadien unseres Parasiten geführt hätten. Das Epithel der Zotten zeigte nichts Bemerkenswerthes; den bekannten hyalinen Saum der Zellen konnte ich, übereinstimmend mit *von Brunn*¹⁾, auch bei dem Pferde durch Behandlung ganz frischen Materiales mit absolutem Alcohol in einen Besatz feiner Häärchen auflösen. Zahlreich finden sich „Becherzellen“, grössere Exemplare derselben riefen einigemal den im Hinblick auf die unbekannte Herkunft unseres Parasiten wichtigen Verdacht hervor, dass es sich um in den Zellen eingeschlossene Coccidien handle; genauere Prüfung, besonders aber eine charakteristische Violettfärbung durch Gentianaviolett (das nach der *Hermann'schen* Kernfärbungsmethode zur Anwendung kam) sicherte vor Verwechselungen. Häufig fanden sich Wanderzellen im Epithel; auch diese sind bereits in ganz entsprechender Weise in den Abbildungen *Ellenberger's*²⁾ aus dem Blinddarme des Pferdes dargestellt worden. Nie habe ich solche in dem Grenzsäume selbst im Durchwandern getroffen; nie war irgend etwas zu sehen, wonach man an etwas anderes als an Wanderzellen — etwa Larven von Entozoën — denken durfte.

Der Parasit, welcher uns beschäftigt, fand sich bisher nur in dem Theile der Zotten, welchen wir als Basis-cylinder beschrieben haben. Hier liegt er meist dicht unter dem Epithel, doch auch näher der Axe, bald nahe dem Spitzenkegel, bald nahe dem Fusse der Zotte. Ganz

¹⁾ Bericht über die 55. Versammlung deutscher Naturforscher und Aerzte in Eisenach, S. 240.

²⁾ Roloff's Archiv für wissenschaftl. u. prakt. Thierheilkunde, V. Bd., Tafel V, Fig. 3.

ausnahmsweise fand sich einige Mal ein Exemplar unterhalb der Zotten in der Mucosa dicht unter dem Epithel; nur eines wurde etwas tiefer, wahrscheinlich in einem Lymphgefäss, gesehen. Zumeist erscheint der Parasit als kugelig oder ellipsoider Körper, durch seine Kapsel scharf umgrenzt. Mehrmals fanden sich zwei, in einem Präparate drei Exemplare in einer Zotte. Je nach dem Durchmesser der Zotte einerseits, der Grösse des Parasiten andererseits ist der Querschnitt der ersteren nur theilweise oder in seiner ganzen Breite unter Verdrängung des Bindegewebes von dem Schmarotzer ausgefüllt; besonders grosse Exemplare des letzteren führen zu bauchiger Auftreibung des Basiscylinders, zugleich mit Abflachung des Epitheles da, wo der Fremdkörper gelegen ist. Das Bindegewebe zeigt öfters eine reichliche Anhäufung kleiner Zellen um die Hülle des Parasiten; zuweilen bilden dieselben eine deutliche Umgrenzungszone (Fig. 10); in anderen Fällen hingegen scheint jede entzündliche Reaktion zu fehlen. — Da die Untersuchung auf Schnittpräparate beschränkt war, so konnte eine genaue Bestimmung der Zahl der in einer bestimmten Strecke der Darmschleimhaut enthaltenen Parasiten nicht vorgenommen werden; Serien von Schnitten führen nicht leicht zu sicheren Resultaten, weil nur die kleineren Exemplare etwa die Dicke eines Schnittes erfüllen, grössere aber, die sich durch mehrere Schnitte erstrecken, schwer zu verfolgen sind; es ist mühsamer, als ich glaubte, in den an einander anschliessenden Präparaten die Schnittbilder einzelner Darmzotten wieder zu finden. Sicher ist die Häufigkeit des Schmarotzers eine weit grössere, als ich in meiner ersten Mittheilung annehmen zu dürfen glaubte; seit ich mich der Celloidin-Einbettung bediene, die verhindert, dass Querschnitte einzelner Zotten verloren werden, war es

eine Ausnahme, wenn in einem Schnitte nicht mindestens eines, meist aber drei, vier und mehr Exemplare gefunden wurden ¹⁾).

Der Parasit erscheint in den Präparaten in verschiedenen Formen. Am häufigsten finden wir ihn als eine scharf conturirte, ellipsoide, zuweilen auch kreisrunde Kapsel, deren Höhlung zahlreiche, stark glänzende Kugeln erfüllen. Zumeist enthält die Wandung in einer besonderen spindel- oder halbmondförmigen Höhle ein die letztere vollständig ausfüllendes, von der Masse der eben erwähnten glänzenden Kugeln durch eine dünne Kapselschicht getrenntes, körniges, durch sein Verhalten gegen

¹⁾ Das untersuchte Darmstück war dem noch warmen Thier, während der Darm sich noch lebhaft bewegte, entnommen, in *Müller'scher* Flüssigkeit 6 Wochen erhärtet und später in gewöhnlicher Weise ausgewässert, mit Alcohol behandelt u. s. f. Schnitte aus ungefärbtem Material wurden mit Picrocarmin, *Grenacher's* Borax- und Alaun-Carmin, Hämatoxylin, Gentiana-Violett und anderen Farben behandelt; theilweise wurden Stückchen der Darmwand durchgefärbt (mit *Grenacher's* Boraxcarmin). Die *Grenacher's*chen Carmine haben sich mir stets ausgezeichnet bewährt; ich muss dieselben — entgegen *Gierke's* Bemerkung (in der Zeitschrift für wissenschaftliche Mikroskopie I, 1. Heft) — für eine höchst werthvolle Bereicherung unserer Hilfsmittel ansehen. Die Vorbehandlung mit *Müller'scher* Flüssigkeit hat die Färbung nie beeinträchtigt; consequentes Auswässern der Präparate, ehe sie aus dem chromsauren Kali in Alcohol übertragen wurden, bis die letzte Spur einer gelben Färbung des Wassers nach 24stündigem Stehen ausblieb, scheint hinlänglichen Schutz zu gewähren; ich kann anführen, dass auch die *Weigert'sche* Säurefuchsinfärbung von Nervenpräparaten mir noch entgegen den Befürchtungen des Autors ziemlich gute Resultate gab an Präparaten, die Jahre lang in Alcohol gelegen hatten, bei deren Behandlung aber die erwähnte Vorsicht bewahrt war. Zur Einbettung bediene ich mich des Celloidin in einer Lösung, welche eine Tafel des *Schering's*chen Präparates in je 300 Ccm. Aethers und absoluten Alcohols enthält.

Farbstoffe genau charakterisirtes Gebilde, den „Nebenkörper“. ¹⁾ Die Substanz der Kapsel ist durchscheinend, farblos. Ihre äussere Contur ist zuweilen uneben, in Wellenlinien ausgebuchtet. Meist springt an irgend einer Stelle ein zapfenartiger Auswuchs, dessen Länge 12μ und darüber betragen kann, vor, ganz wie der Hackenfortsatz an den Kapseln von Helminthen-Eiern. ²⁾ Eine feste Beziehung des Fortsatzes zu der Lage des Nebenkörpers besteht nicht; ob derselbe eine bestimmte Richtung zur Oberfläche der Zotte einhält, vermochte ich nicht zu konstatiren. Die innere Contur der Kapsel verläuft einfacher, ohne den Buchten der äusseren zu folgen; auch davon abgesehen sind beide nicht genau concentrisch, da immer an der Stelle des Nebenkörpers die Kapsel sich zu dessen Aufnahme beträchtlich verdickt. Die Dicke der Kapsel wurde zwischen 4 und 10μ gefunden. ³⁾ Verschiedenheiten der optischen Einstellung und der Schnittichtung könnten diese Differenzen vergrössert haben. Carmin und Hämatoxylin lassen die Kapsel ungefärbt; die Jodreaction bleibt wirkungslos. Ein schönes Bild zeigt die Kapsel im polarisirten Licht, allerdings nicht in allen Präparaten gleich gut und jedenfalls nach dem Entwicklungszustand variirend; bei gekreuzten Prismen sieht man zwischen vier dunkelen Gebieten lichte Felder, deren Helligkeit an der inneren Contur am grössten ist. Den Inhalt der Kapsel bilden, wie erwähnt, der Hauptsache nach stark licht-

¹⁾ Die Bezeichnung als Nucleus de reliquat, welche vielleicht hier am Platze wäre, mag hier, um einen bereits üblichen Namen nicht für ein Ding zu gebrauchen, ehe dessen Identität mit jenem Gebilde sicher gestellt ist, vorläufig unterbleiben.

²⁾ Vgl. die Abbildung des Eies von *Tænia marginata*. *Leuckart* l. c. Fig. 172.

³⁾ $\mu = 0,001$ Millimeter.

brechende Kugeln von wechselnder Grösse, zwischen welchen Spuren einer feinkörnigen Masse sichtbar sind. Die grössten Kugeln, für welche ein Durchmesser von 13, vereinzelt 14 und 15 μ bestimmt wurde, scheinen wandständig zu liegen; sie sind an nicht tingirten Präparaten blass gelblich; die kleineren farblos. Jod färbte die Kugeln dunkler, als die umgebenden Theile; Doppelbrechung konnte ich bis jetzt nicht nachweisen. Sehr charakteristisch ist eine Farbenreaktion der Kugeln: Carmin, angewendet in der Bereitung des *Grenacher's* Borax-Carmin zum Durchfärben¹⁾ tingirt die Kugeln dunkelroth, weit lebhafter als alles andere im Präparat. Andere Carmine färben die Kugeln fast nicht; Alaun-Carmin blass violett, aber nie auch nur annähernd so stark wie die Kerne; doch muss hierbei berücksichtigt werden, dass eben keine andere Farbe so lange auf die Präparate einwirkt als die genannte. Der Nebenkörper, nach seiner Lage vergleichbar dem Dotterrest in Tæmien-Eiern, ist eine etwas grobkörnige Substanz, welche sich in Carmin und Hæmatoxylin ziemlich lebhaft färbt; darin verhält er sich fast wie Zellkerne; doch war er nach Tinction mit Gentiana-Violett an mit wohlgelungener Kernfärbung unter Anwendung des *Hermann'schen* Verfahrens von Hrn. cand. vet. *Roux* hergestellten Präparaten farblos oder nur ganz blass imbibirt. Je nach der Lage der Parasiten in den Schnitten erschien der Nebenkörper schmal als Spindel oder Halbmond oder als flache Scheibe; das letztere Aussehen habe ich, sei es durch Zufall, sei es, dass die starke Lichtbrechung in den Kugeln ein Bild des Körpers

¹⁾ *Grenacher*, H. Einige Notizen zur Tinctionstechnik, besonders zur Kernfärbung. *Waldeyer's Arch. f. mikrosk. Anat.*, 16. Bd., 3. Heft, pag. 463.

über ihnen nicht zu Stande kommen lässt, nur ganz ausnahmsweise gesehen. Eine bestimmte Orientirung des Nebenkörpers, der Art etwa, dass er stets auf der dem Epithel zugekehrten Seite der Kapsel gefunden wurde, scheint nicht zu bestehen. Schliesslich seien noch einige Messungen beigefügt. Es fand sich für den ellipsoiden Körper des Parasiten eine Länge von etwa 80, eine Breite von 70 μ ; (es wurden gefunden an Exemplaren, welche so getroffen waren, dass der Nebenkörper sichtbar war 64 : 60, 80 : 68, 81 : 67, 92 : 71 μ ; an solchen, wo letztere fehlte 61 : 57, 75 : 67, 77 : 71, 80 : 76 μ). Für den Nebenkörper ergaben sich u. A. Längen und Breiten von 26 : 10, 45 : 5, 41 : 17 μ .

Eine zweite Form des Parasiten (Fig. 3), welche sich der eben beschriebenen zunächst anschliesst, scheint in ihrer Grösse, soweit die wenigen vorgenommenen Messungen einen Schluss gestatten, von der ersten nicht wesentlich verschieden zu sein. Kapsel und Nebenkörper verhalten sich ganz wie dort; dagegen finden wir in der Höhlung die glänzenden Kugeln ausschliesslich wandständig; den centralen, von ihnen umschlossenen Raum erfüllt eine sehr gleichmässig granulirte, den bisher angewendeten Färbemitteln gegenüber indifferente, protoplasmaartige Masse. Wo der kleine Organismus vollständig erhalten ist, wird schwer zu entscheiden sein, ob diese oder die zuerst beschriebene Bildung vorliegt. Es muss ferner dahin gestellt bleiben, ob es sich um ein früheres oder ein späteres Entwicklungsstadium als bei der ersten Form handelt.

Letzteres gilt auch von einer dritten Form, die bis jetzt nur in ganz wenigen Exemplaren vorliegt. Die Höhlung der Kapsel enthält eine innere, birnförmige Hülse, die fast als eine „Gastrula“ imponiren könnte; allerdings ist ihre Wandung eine einfache Schicht einer durch starke Lichtbrechung, sowie ihr Verhalten gegen

Borax-Carmin ihre Identität mit der Substanz der glänzenden Kugeln manifestirenden Materie. Der Hohlraum dieser Hülse zeigt an deren dünnerem Ende eine $2,5 \mu$ weite micropylenartige Oeffnung nach dem Innenraume der das Ganze umfassenden Kapsel. An dem abgerundeten Ende enthält die Substanz der Hülse an einigen Präparaten einen kleinen, spindelförmigen feingranulirten Körper (** Fig. 4). Den Inhalt der Hülse bildet eine gleichmässig fein granulirte nicht tingirbare Protoplasma-masse, in welcher ein kleines, einem Kernkörperchen ähnliches Gebilde auffällt. Liegt der Parasit so, dass man im Präparat auf die abgerundete Seite der birnförmigen Hülse sieht, so glaubt man in der Kapsel nur eine jener glänzenden Kugeln, diese allerdings von bedeutender Grösse, zu sehen; bevor ich solche Bilder richtig deuten konnte, lag der Verdacht nahe, an eine Entstehung der glänzenden Kugeln in den zuerst erwähnten Formen aus einer grösseren durch einen Segmentirungsprozess zu denken. Die wenigen, bis jetzt vorgenommenen Messungen scheinen indessen für diese Form eine etwas bedeutendere durchschnittliche Grösse als für die vorige zu ergeben (aus 3 Exemplaren $96 : 64$, $89 : 89$, $90 : 70 \mu$ Länge und Breite); dies würde allenfalls darauf hinweisen, dass sie das spätere Entwicklungsstadium, beruhend in seiner Eigenthümlichkeit auf einem Zusammenfliessen der glänzenden Kugeln zur Bildung der birnförmigen innern Kapsel, darstelle. Messungen ergaben für diese „Gastrula“ Längen von 64 , 64 , 77 , Breiten von 47 , 41 , 57μ ; ihr Hohlraum mass 55 , 59 , 72μ in der Richtung von dem abgerundeten Ende nach der Mündung, bei einer Breite von 33 , 26 , 38μ . Die Höhlung der Kapsel ist von der birnförmigen Hülse nicht immer total ausgefüllt; es bleibt ein freier Raum, in welchem ein Inhalt in den gehärteten Präparaten nicht

nachzuweisen ist; vermuthlich war er demnach, da ein Ausfallen irgend welcher Bestandtheile nicht anzunehmen ist, mit einer Flüssigkeit erfüllt. In dem abgebildeten Exemplar erscheint der Nebenkörper mit der ihn abgrenzenden Kapselschicht in jenen freien Raum vorgewölbt; es ist dies indessen vielleicht eine Ausnahme; ebenso auch wohl der Befund eines kleinen elliptischen Körperchens (* Fig. 4), welches ausser dem Nebenkörper in der Substanz der Kapsel eingeschlossen war. Sichere Uebergänge zwischen der letzten und den früheren Formen habe ich leider nicht finden können.

In den nun folgenden Entwicklungsstadien fehlen die glänzenden Kugeln oder etwas denselben entsprechendes. Die Gestalt des Parasiten ist weniger regelmässig; sein Studium wird durch die bedeutendere Grösse erschwert, da er weder in den Schnittpräparaten als Ganzes, noch auch bei seiner immer noch geringen Grösse (wegen der Trübung des Materiales beim Erhärten) isolirt untersucht werden kann. Ein einzelnes Exemplar erstreckt sich jetzt durch mehrere Schnitte, von welchen leicht nur einer über manche Einzelheiten, z. B. das Verhalten des Nebenkörpers Aufschluss zu geben geeignet ist. Was die Gesamtform betrifft, so wird die kugliche oder ellipsoide Form verunstaltet durch Auswölbungen der Kapsel an einzelnen Stellen oder durch buckelartige Verdickungen (Fig. 6 und 9), durch einseitige Verlängerung des Organismus zu langgestreckten Formen (Fig. 5, 7, 8), durch Einschnürungen an der Grenze zwischen dem Nebenkörper und der eigentlichen Inhaltsmasse, welche zu fast an die Form polycystider Gregarinen erinnernden Bildern führen. Die Grösse des Parasiten nimmt bedeutend zu; gemessen wurde an einem Exemplar, welches in dem benützten Schnitte keinen Nebenkörper zeigte, eine Länge von 157,

eine Breite von 146μ ; an einem anderen, den Nebenkörper enthaltenden, eine Länge von 169μ bei einem Querdurchmesser von 129μ an der breitesten, von 79μ an der von dem Nebenkörper eingenommenen Stelle. Die Dicke der Kapsel zeigt nunmehr grosse, von der Einschaltung des Nebenkörpers ganz unabhängige Schwankungen (beispielsweise von $4-14 \mu$ an einem Exemplar); neben buckligen Auftreibungen finden sich Verdünnungen, die an ein Bersten der Kapsel denken lassen. Im polarisirten Lichte finden wir nur noch an den dickeren Stellen Reste der oben beschriebenen Figur, so z. B. an dem in Fig. 6 abgebildeten Exemplar genau die Hälfte einer solchen.

Den früher besprochenen Stadien reiht sich zunächst das Fig. 5 abgebildete an. Die Kapsel umschliesst zwei durch eine dünne Grenz wand geschiedene Abtheilungen die kleinere enthält die der grösseren helmartig aufsitzende, durch ihre Tinctionsfähigkeit leicht kenntliche, etwas grobkörnige Masse des Nebenkörpers; die grössere wird erfüllt von einer körnigen, farblosen, beziehungsweise ganz blass tingirten Substanz, in der wiederum kleine runde Felder weniger deutlich granulirt oder fast homogen erscheinen. Derartige Formen können sich bis fast zur doppelten Länge des in Fig. 5 abgebildeten Exemplares bei annähernd gleicher Dicke strecken.

Ein weiteres Stadium zeigt Figur 6. Die Zahl und Grösse der hellen, vacuolenartigen Felder in der grössern Abtheilung hat zugenommen. Ihr Inhalt gleicht jetzt einem, an jenes von Pflanzenzellen erinnernden, von vielen Vacuolen durchsetzten protoplasmatischen Netzwerk. Das Protoplasma zeigt eine ganz blasse Färbung an Carminpräparaten; seine Granulirung ist weniger gleichmässig, insbesondere stellenweise grobkörniger als früher. Dies tritt an weiteren Entwicklungsstadien noch mehr

hervor. Es sind nunmehr die vacuolenartigen Räume grösser und deutlicher abgegrenzt; oft hängen kleinere Vacuolen wie Ausbuchtungen mit grösseren zusammen. Bei einigen der grössten Exemplare (Fig. 7) zeigt die Umgrenzung dieser hellen Felder eine deutliche, äusserst feine, radiäre Strichelung, an Bilder erinnernd, wie sie als Ausdruck quer durchschnittener muskulöser Schichten bei niederen Organismen gesehen werden; ausser der Feinheit der Strichelung, die nur bei den stärksten Vergrösserungen deutlich sichtbar ist, lässt sich gegen jene Deutung einwenden, dass es bisher nicht gelungen ist, Streifungen, wie sie einer Längensicht der Muskeln entsprechen sollten, nachzuweisen. Nicht in allen Präparaten fand sich indessen die scharfe Abgrenzung der Räume. In dem Protoplasma finden sich zwischen den körnigen Elementen kurze Linien in unregelmässiger Vertheilung, die fast als in die granulirte Materie eingestreute Stäbchen imponiren; allerdings vermochten auch die stärksten mir verfügbaren Vergrösserungen (Seibert XII homogene Immersion, und VII Wasserimmersion) nicht, mir die Gewissheit zu verschaffen, dass es sich um selbstständige Gebilde — etwa Keime — handle.

Alle bisherigen Angaben stützen sich in jedem Punkte auf mehrere, unter sich übereinstimmende Präparate; es sind nunmehr noch einige Beobachtungen anzureihen, die sich nur an ganz vereinzelt, selbst an nur einem Präparat anstellen liessen. Das Zusammenfliessen der vacuolenartigen Räume kann so weit gehen, dass sie eine einzige grosse buchtige Höhlung, neben welcher etwa noch existirende kleinere Räume fast verschwinden, darstellen (Fig. 9). Die bereits erwähnten Bilder von in das Protoplasma eingestreuten Stäbchen fielen zusammen mit anderen, die, gleichfalls kurze Linien darstellend, auf Licht-

brechungsvorgängen in einem Theile des Umfanges schärfer begrenzter, kugelig und ellipsoider Massen zu beruhen schienen. Bezüglich der Deutung dieser Bilder, welche man mit Vermehrungsvorgängen in Beziehung zu bringen versucht sein könnte, ist grösste Vorsicht geboten; ich muss bei der Seltenheit des Befundes auf jeden derartigen Versuch vorläufig verzichten. In einem Exemplare war diese Abgrenzung zellenartiger Körper ganz besonders deutlich (Fig. 8); die Inhaltsmasse der Kapsel hatte sich — vielleicht durch Schrumpfung bei der Härtung — von deren Wandung retrahirt, wobei einzelne „Zellen“ an der Kapsel haften geblieben waren. Dasselbe Exemplar zeigte noch eine andere Besonderheit: ein Nebenkörper ist in dem Präparate — das leider nicht zu einer Schnittreihe gehört — nicht zu sehen; dagegen findet sich in einer verdickten Gegend der Kapsel, gefüllt mit einigen Körnchen einer nicht tingirten, krümmlichen Masse, eine elliptische Nische, die mit feiner mikropylenartiger Oeffnung nach Aussen mündet. Die Substanz der Kapsel zeigt in dem verdickten Gebiet eine im Ganzen der Oberfläche parallele, äusserst zarte Streifung. Der Gedanke an ein Austreten des Nebenkörpers lag hier nicht fern. Noch andere Bilder scheinen gleichfalls auf dessen Untergehen in späteren Entwicklungsstadien hinzuweisen. Sehen wir davon ab, dass in einzelnen Exemplaren (Fig. 7) dessen Abgrenzung von der anderen Masse sich verschärft, indem eine besondere Grenzlinie die Kapsel durchsetzt, so möchte ich auf die vereinzelt sichtbaren buckligen Verdickungen der Kapsel (Fig. 9) hinweisen. Ein plattes, kernähnliches Körperchen liegt unter dem Hügel, umgeben von einer der oben erwähnten ähnlichen feinstreifigen Partie der Kapsel; sollte es sich hier um eine allmähliche Ausfüllung des früher von dem — im Präparate fehlenden — Nebenkörper

eingenommenen Raumes handeln? Schwer zu deuten sind endlich Befunde, wie der in Figur 12 abgebildete. In der Spitze einer Zotte liegt hier, in einer (vielleicht durch Ausreissen beim Schneiden entstandenen?) Lücke, eine von einer feinen Hülle umgebene körnige Masse, deren Färbung etwas blasser ist, als die des Nebenkörpers an gleich behandelten Präparaten, immerhin aber letzterem viel näher steht, als dem Protoplasma-Inhalt anderer Exemplare. Ist es ein jüngeres Stadium des Parasiten? So geneigt ich früher dieser Annahme war, so ist sie mir zweifelhaft geworden, seit ich unzweifelhafte Nebenkörper von entsprechender Grösse (Fig. 7) gefunden habe und demnach an die Möglichkeit denken muss, dass vielleicht der Schnitt einen solchen einmal abgetrennt hat und ihn isolirt zeigt.

Es kann wohl keinem Zweifel unterliegen, dass die geschilderten Gebilde parasitärer Natur sind; ebenso dürfte als sicher anzunehmen sein, dass die verschiedenartigen beschriebenen Formen zusammen gehören, sowie dass sie Entwicklungsstufen eines und desselben Organismus darstellen. Es sind enorme Mengen dieses Fremdkörpers in dem untersuchten Darmstück enthalten; leider kann nachträglich nicht mehr eruirt werden, auf eine wie grosse Strecke der Darmwand — das aufbewahrte Stückchen ist etwa 10 cm lang — die Invasion des Schmarotzers sich erstreckt. Aber auch wenn sie nur auf ein mässig grosses Gebiet beschränkt war, so könnte doch nur eine relativ träge Reaktion der betroffenen Gewebe (wie sie sich übrigens thatsächlich in dem geringen Grade der entzündlichen Neubildung manifestirt) es erklären, wenn etwa niemals auf den Parasiten unmittelbar zu beziehende Krankheits-Symptome bestanden haben sollten. Vielleicht wird darüber aus Beobachtungen ähnlicher Fälle Aufschluss zu erhalten sein. Bemerkenswerth ist jedenfalls, dass von den unter-

suchten Präparaten weitaus die Mehrheit sich auf von einander entfernte Entwicklungsstadien vertheilt; es überwiegen nämlich die beiden zuerst beschriebenen und die 5. Form, während die 4. (von der in dritter Linie geschilderten gleichfalls ungewöhnlichen Form ist nicht sicher genug zu erweisen, wo sie einzureihen ist) nur selten gefunden wird. Es könnte dies vielleicht dahin auszulegen sein, dass die Invasion in mehreren Schüben stattgefunden habe — man müsste denn annehmen, dass jenes Zwischenstadium sehr rasch durchlaufen würde; in letzterem Falle wäre allerdings die geringe entzündliche Reizwirkung trotz der beträchtlichen Volumzunahme des Parasiten in der kurzen Umwandlungszeit noch auffälliger. Ob die Invasion überhaupt in einer der bisher gesehenen Gestalten erfolgt ist, erschetnt im Uebrigen wenig wahrscheinlich, gleichviel, ob wir ein Einwandern vom Darmlumen oder von einem anderen Organe her annehmen (s. u.); auch die kleinste Form konnte nicht wohl ohne beträchtliche Läsionen vom Darm aus an ihren Ort gelangen; ebenso wenig ist annehmbar, dass sie ohne Circulationsstörungen auf dem Wege der in Betracht kommenden Blut- oder Lymphbahnen eingeschwemmt werden konnte.

Auf welchem Wege die Invasion des Parasiten erfolgt ist, wird auf Grund der anatomischen Untersuchung allein kaum zu ermitteln sein. Es wurde bereits erwähnt, dass der Parasit fast nur auf den von uns als Basiscylinder bezeichneten Theil der Darmzotten beschränkt ist. Nur in einem Präparat unter mehreren Hunderten fand ich ein Exemplar -- merkwürdigerweise in dem sonst ziemlich selten beobachteten in Fig. 4 abgebildeten Stadium — in dem submucösen Bindegewebe, anscheinend in einem Lymphgefäss¹⁾.

¹⁾ Als ich meinem Kollegen, Professor Dr. Guillebeau die in der Einleitung erwähnten cystischen Erweiterungen der

Es bestehen, wie schon angedeutet, zwei Möglichkeiten, die eigenthümliche Lokalisation des Parasiten zu erklären: Es kann derselbe vom Darne her eingedrungen sein oder er ist von anderen Stellen des Körpers aus an seinen Sitz auf einem Wege gelangt, der ihn bis in diese, der Auskleidung des Darmes nächste Stelle führen musste. Beides ist nicht ohne Analogie. Die Einwanderung vom Darne aus kennen wir für die Trichine, für Tænielarven u. a. m. Gegen die Annahme einer solchen liesse sich vielleicht anführen, dass in keinem der anderen untersuchten Organe desselben Pferdes¹⁾ auch nur ein verirrter Parasit zu finden war. Weniger Gewicht wäre darauf zu legen, dass kein Exemplar auf dem Wege durch das Epithel, dass ebensowenig Spuren dieser Wanderung gefunden wurden; wir haben schon betont, dass es nicht wahrscheinlich ist, dass der fremde Organismus überhaupt in einer der gefundenen Formen seine Wanderung vollzogen hat; es muss demnach wohl auch schon einige Zeit seit der Invasion verflossen sein. Ausserdem dürfen wir in Betracht ziehen, dass auch für andere Entozoen, für welche dieser Modus des Eindringens ausser Zweifel steht, es noch nicht gelungen ist, sie auf dem Wege zu ertappen²⁾ — ebensowenig als es, soweit

axialen Lymphgefässe in den Zotten zeigte, meinte er dieselben vielleicht auf Verstopfung der centralen Fortsetzungen jener Röhrechen durch fortgeschwemmte Exemplare des Parasiten zurückführen zu dürfen; der erwähnte Befund nimmt in dieser Hinsicht trotz seines vereinzelt Vorkommens einiges Interesse in Anspruch.

¹⁾ Untersucht wurden und zwar an sehr zahlreichen Schnitten, zu deren Anfertigung zwei mikroskopische Kurse und specielle Studien einiger Studirender Gelegenheit gegeben hatten, Magen, Zwölffingerdarm, Glandula Parotis und Submaxillaris, Leber, Pancreas, Sehnen und Nackenband.

²⁾ Vgl. *Braun*, l. c. S. 95.

mir bekannt, einem der Autoren, welche jetzt die interessante Frage nach der Beziehung der Wanderungen von weissen Blutzellen im Darmepithel zur Fettresorption behandeln (*Zawarykin, Wiedersheim, Stöhr* u. a.), möglich gewesen ist, den Moment des Durchtrittes (falls ein solcher überhaupt stattfindet) zu beobachten.

Für die Einwanderung des Parasiten auf einem anderen Wege, nämlich dem der Einschwemmung von anderen Körperstellen aus durch Vermittelung der Blutbahn, liesse sich eine Analogie gerade beim Pferd in dem Entwicklungsgange des *Sclerostomum armatum* (*Strongylus armatus*) finden. Diese Würmer durchleben bekanntlich ihren Larvenzustand in den die Innenwand der Aneurysmen der Bauchartern deckenden Fibrinschichten¹⁾; nachdem sie eine gewisse Entwicklungsphase, in welcher allerdings reife Geschlechtsprodukte noch fehlen, erreicht haben, geben sie ihre frühere Befestigung auf und gelangen in den Hohlraum der Arterien, von wo sie mit der Blutwelle frei, oder mit anhaftenden Gerinnseln fortgetrieben werden; es ist anzunehmen, dass sie so in die peripheren Zweige der Darmarterien gelangen können, von wo aus sie nach Durchbrechung der Darmwand ihren weiteren Weg finden.²⁾ Auch gegen eine solche Annahme lassen sich für unseren Fund Einwendungen erheben; wir müssen davon absehen, dass ein Mutter-Organismus eben nicht gefunden, allerdings auch nicht gesucht worden ist, da ja erst Monate nach der Tödtung des Thieres der Parasit erkannt wurde. Es ist aber auch bisher nicht gelungen,

¹⁾ Vgl. *Leuckart*, l. c. I S. 98, 99, II S. 137, 402, 444; ferner *Bollinger*: Die Kolik der Pferde und das Wurm-Aneurysma der Eingeweide-Arterien. München, Oldenbourg's Verlag, 1870, S. 120 ff.

²⁾ *Leuckart*, l. c. I, S. 99.

als den Sitz des Fremdkörpers die Blutgefässe nachzuweisen. Es erscheint daher vorläufig nicht möglich, den Weg der Einwanderung desselben zu ermitteln.

Noch grösseren Schwierigkeiten begegnet der Versuch, dem Parasiten eine Stellung im zoologischen System anzuweisen. Es sind hier zwei Möglichkeiten in Betracht zu ziehen: es kann sich entweder um eine Stufe aus dem Generationswechsel eines höher organisirten Thieres, in diesem Falle wohl nur um Entwicklungsstadien des Eies oder um Larvenzustände eines Wurmes, oder um ein Glied aus der Reihe der Protozoen, um ein Sporozoon, handeln.

Fassen wir die erste Möglichkeit in's Auge, so werden wir untersuchen müssen, ob irgend welche von den bekannten Parasiten des Pferdes überhaupt in Frage kommen können. Die *Linstow'sche* Tabelle ¹⁾, der ich das Wenige, was ich sonst aus der mir nur allzu lückenhaft zugänglichen Litteratur entnehmen kann (mit * bezeichnet), beifüge, umfasst folgende Arten:

Nematoden	}	Ascaris megalocephala.
		Oxyuris curvula.
		Oxyuris mostigodes.
		* Oxyuris vivipara. ²⁾
		*? Dracunculus medinensis. ³⁾

¹⁾ Compendium der Helminthologie. Hannover 1876, S. 56, 57.

²⁾ Citirt nach L. H. J. *Hurtrel's* Dictionnaire de Médecine, etc., vétérinaire. Edit. réfond. par A. *Zundel*, II. Bd. Thl. 1. Paris 1874. S. 134. — « Ce ver, trouvé par *Probstmayer*, dans le cœcum du cheval ne diffère du précédent » (*Oxyuris curvula*) « qu'en ce qu'il est vivipare. » Ob derselbe identisch mit *Nitzsch's* *O. mostigodes* ist (*Ztschr. f. d. ges. Naturwissensch.* 1866, XXVIII, p. 270), kann ich nicht entscheiden. Von *O. curvula* ist letztere unterschieden durch bedeutendere Grösse und durch die Gruppierung der Eier zu sternförmigen Haufen von 5—8 Stück.

³⁾ Citirt nach *Dict. de Méd., etc. Vétér.* S. 130. « Si nous avons parlé de ce parasite ici, ce n'est pas tant parce que

Nematoden	Spiroptera megastoma (Filaria megastoma).
	Spiroptera microstoma (Filaria microstoma).
	* Spiroptera scutata (oesophagea) ¹⁾ .
	Spiroptera circinnata (Onchocerca reticulata).
	Figuris reticulata.
	Filaria papillosa.
	Filaria lacrymalis.
	* Hämatozoon (Filaria?) ²⁾
	Sclerostomum armatum (Scl. equinum, Strongylus armatus).
	Sclerostomum tetracanthum (Strongylus tetracanthus) ³⁾ .
	Strongylus micrurus.
	Eustrongylus gigas.
	? Nematodeum Equi caballi <i>Diesing</i> . Syst. Helminth. II, p. 332, in der Wand des Dickdarmes.
? Nematodeum Equi caballi <i>Peschel, Diesing</i> . Syst. Helminth., II, p. 332, Wand der Venen.	

Dærssel l'a observé également sur le chien mais bien parce que *Ercolani* et après lui *Rivolta* ont attribué à des embryons de ce nématode, le premier une éruption dartreuse du cheval, le second une éruption du même genre chez le chien.»

¹⁾ *Müller*, Oesterr. Vierteljahrsschr. f. wissenschaftl. Veterinärkunde, XXXI. Bd. S. 128.

²⁾ Beobachtet von *Wedl*, Beiträge zur Lehre von den Hämatozoen, Wien 1849, citirt nach *Leisering*, Ueber Hämatozoen der Haussäugethiere, Virchow's Archiv, Bd. XXXIII, S. 111. *Wedl* lässt offen, ob es sich um embryonale Formen eines Eingeweidewurmes oder um eine selbstständige Form handele.

³⁾ Dahin gehört vielleicht auch *Cobbold's* «*Trichonema arcuata*» in der Wand des Dickdarmes des Pferdes. Observations on new parasites from the Horses. The Veterinarian, a monthly. Journ. of Veter. sc. ed. by *Symons*. Vol. XL, p. 81. Mir im Original nicht zugänglich, citirt nach *Virchow-Hirsch's* Jahresbericht.

Trematoden	{	* <i>Amphistoma Collinsi</i> . ¹⁾
		* <i>Gastrodiscus polymastos</i> (<i>Diplostomum ægyptiacum</i>) ²⁾ .
		<i>Distomum hepaticum</i> .
Cestoden	{	<i>Tænia plicata</i> .
		<i>Tænia perfoliata</i> .
		<i>Tænia mamillana</i> .
		<i>Cœnurus cerebralis</i> .
		<i>Cysticercus fistularis</i> .

Nur ein Theil von den in dieser Liste enthaltenen Organismen kann hier überhaupt in Frage kommen; viele lassen sich ohne weiteres ausschliessen. Vor Allem gilt dies von den Cestoden, an die man vielleicht am ehesten denken möchte, theils weil für eine der Tænien des Pferdes (*Tænia perfoliata*) ein massenhaftes Vorkommen (bis 400 Exemplare) im Darne, insbesondere auch in Cysten der Darmwand, welche mit dem Darmlumen communicirten erwiesen ist, theils weil ein Bandwurm, *Tænia mamillana*, in dem Darne des untersuchten Pferdes enthalten war. Es waren 12 Exemplare dieses kleinen zierlichen Parasiten

¹⁾ Citirt nach *Heller*, die Schmarotzer, mit besonderer Berücksichtigung der für den Menschen wichtigen. München und Leipzig, Oldenbourg's Verlag, 1880. Erst neuerdings in Indien entdeckt, lebt zu Tausenden im Dickdarm.

²⁾ Citirt nach *Krabbe*, Untersuchungen über das Vorkommen von Eingeweidewürmern im Darmkanal des Pferdes. *Bollinger und Frank's deutsche Zeitschrift f. Thiermedizin und vergleich. Patholog.* VI. Bd., S. 118. Von *Sonsino*, *The Veterinarian etc.* 1877, S. 49 u. 121, bei 2 von 15 Pferden, einmal in 6 Exemplaren im Dünndarm, einmal in ca. 100 Exemplaren im Dickdarm gefunden; 13 mm lang, 6 breit. Die Bezeichnung *Diplostomum ægypt.* rührt von *Cobbold* her. Eine ausführliche Beschreibung lieferte unter *Leuckart's* Leitung *Carl von Lejtény*. Ueber den Bau des *Gastrodiscus polymastos*, *Abh. der Seukenberg. Naturf. Gesellsch. zu Frankfurt a/M.*, XII. Bd. S. A.

vorhanden (*Blumberg*¹ sah bis 100 Exemplare bei einem Thier). Gegen die Annahme einer Zugehörigkeit unseres Parasiten zu dem Entwicklungsgange dieser *Tænia* ist hier nicht so sehr anzuführen, dass dies für denselben eine Weiterentwicklung ohne Zwischenwirth voraussetzen müsste,²⁾ als der Mangel der Embryonal-Hacken in den

¹⁾ Ein Beitrag zur Anatomie der *Tænia plicata*, *Tænia perfoliata* und *Tænia mamillana*. *Gerlach's* Archiv f. wissensch. und prakt. Thierheilk., redigirt von *Müller* und *Schütz*, III. Bd. Berlin 1877, S. 33. Die Verbreitung der drei genannten *Tæ*nien, sowie die Zahl der von jeder derselben gleichzeitig zu findenden Individuen unterliegt übrigens örtlichen Schwankungen.

²⁾ Ueber die Entwicklung der *Tænia mamillana* ist noch nichts bekannt; sie theilt dies Geschick jedenfalls mit den meisten, soweit ich aus den Litteraturangaben entnehmen kann, sogar mit allen *Tæ*nien (nicht den *Cysticercen*) der pflanzenfressenden Hausthiere; in dem mehrfach citirten Aufsätze über Helminthen im *Dict. de Médec.* finde ich diese Angabe in stereotypischer Wiederholung. So ist denn auch von *Mégnin* (*Nouveaux observations sur le Développement et les Métamorphoses des Ténias des mammifères*, *Comptes-rendus de l'Acad. d. sc.*, T. XX, cit. nach *Virchow-Hirsch's* Jahresber. f. d. ges. med. W.) für die *Tæ*nien der Pflanzenfresser der Ablauf aller Entwicklungsvorgänge ohne Wirthswechsel geradezu als unerlässlich hingestellt worden; eine Annahme, die vorläufig wohl kaum Anhänger finden wird. — Aus einem Citate des *Dict. de Médec. vétér.*, S. 131, ohne Quellenangabe, ist allerdings zu entnehmen, dass *van Beneden* in dem *Cysticercus fistularis* des Pferdes die Finne der *Tænia perfoliata* annehme; nach derselben Quelle hätten andere dieselbe Möglichkeit für *T. plicata* zugegeben. (Beide *Tæ*nien sind auch sonst manchmal zusammengeworfen.) Wenn auch alles dies, wie oben gezeigt, für uns ausser Betracht bleiben kann, so möchte doch die Frage nach den betreffenden Zwischenwirthten, bezw. nach dem Entwicklungsgange der «*Onco-sphären*» (*Braun*) derselben ein wichtiges Untersuchungsobjekt bilden. Ich darf vielleicht noch das Eine bemerken, dass, schon ehe ich das «*Globidium*» kannte, das Fehlen von Eiern in den Endgliedern der *Tænia mamillana* mir die Frage nahelegte, ob hier, wie bei *T. perfoliata* die zuerst entstehenden Proglottiden

Kapseln; dieser, an Hunderten von Präparaten constatirte negative Befund ist wohl unanfechtbar; eine Discussion aller anderen Fragen, die sich weiter an die Hypothese eines Zusammenhanges mit *Tænia mamillana* knüpfen müssten, so über die Art, wie die Eier oder Larven überhaupt in die Darmwand gelangen konnten, über die Bedeutung der ganz eigenartigen Entwicklungsstadien u. A. m. dürfte damit von vornherein überflüssig werden.

Wenden wir uns zu den beim Pferde gefundenen Trematoden. Ein Zusammenhang mit unserem Parasiten kann auch hier wahrscheinlich verneint werden. Die Eier von *Distoma hepaticum* sind genau bekannt¹⁾; das Fehlen des Deckels an der Kapsel, vor Allem aber die bei weitem geringere Grösse der allein in Betracht kommenden jüngeren Stadien unseres Fundes gegenüber der mächtigen Grösse jener Eier, schliessen jede Beziehung aus; die Entwicklungsgeschichte des *D. hepaticum* ist ausserdem durch *Leuckart's*²⁾ neue Untersuchungen so weit aufgeklärt, dass jede Spekulation, die etwa Larvenformen jenes Thieres vermuthen wollte, hinfällig wird. Die beiden anderen beim Pferde vorkommenden Trematoden (*Amphistoma Collinsii* und *Gastrodiscus polymastos*) sind bisher in Europa nicht zur Beobachtung gelangt; wir brauchen sie daher wohl nicht zu berücksichtigen. Es könnten

überhaupt geschlechtslos bleiben, oder ob nicht eine Entleerung der Eier vor Abstossung der Glieder stattfindet. Ich bedaure, dass Ueberhäufung mit anderen Arbeiten mich damals verhindert hat, die letztere so einfach und leicht zu lösende Frage zu verfolgen.

¹⁾ Leuckart; Parasiten u. s. f. Fig. 90 f.

²⁾ Vgl. Zoologischer Anzeiger, IV. S. 641. Archiv f. Naturgesch., XXXVIII. Jahrg., I. Bd. S. 80. Zoologischer Anz., V, S. 524.

also höchstens Eier eines bei dem Pferde noch nicht nachgewiesenen Distomum in Betracht kommen; ein Fall, der allzu entlegen erscheint.

Bezüglich der bei dem Pferde vorkommenden Nematoden, stösst die Kritik, soweit ich nach dem mir verfügbaren litterarischen Material urtheilen kann, auf grosse Schwierigkeiten, weil nur für einen Theil derselben etwas Positives über die ersten Entwicklungsvorgänge bekannt ist. Gerade aber aus der Klasse der Rundwürmer liegen mehrfache Beispiele einer Entwicklung in der Darmwand vor. So berichtet *Drechsler*³⁾ über den Befund zahlreicher

¹⁾ Ueber *Gastrodiscus polymastos*, *Leuckart*, vgl. Dr. *Leitényi Karolyi*. Abhandl. der Senkenberg. Naturforsch. Gesellsch. zu Frankfurt a. M. XII. Bd.

²⁾ Falls nur die direkte Betrachtung des Parasiten zur Entscheidung herangezogen würde, könnte man eher an Distomum, als an irgend welche Cestoden denken. Von den mir bekannten Abbildungen von Helminthen-Eiern gleichen gerade die eines Distomum (*D. cygnoides*; abgebildet bei *van Beneden*, *Recherches sur la composition et la signification de l'œuf, basées sur l'étude de son mode de formation et des premières phénomènes embryonnaires; mémoires couronnées de l'Acad. R. de Belgique, XXXIV. Bd., Tafel II, Fig. 27*) unserem Fremdkörper am meisten. Auch das Vorkommen von Distomen-Eiern in der Darmwand selbst fände bereits eine Analogie auf Grund eines Befundes massenhafter Distomen-Eier in der Dickdarmwand; cf. *Zaucarol*, *Lésion du gros Intestin et des voies urinaires, déterminés par le Distoma hæmatobium*. *Gaz. hebdomadaire de Méd. et de Chir.*, 1882, Nr. 22; cit. in *Virchow-Hirsch's Jahresbericht*.

³⁾ *Drechsler, G.* Ueber einen neuen Parasiten in der Schleimhaut des Rinderdarmes, mit Zusätzen von *Graff* und *Bollinger*. *Deutsche Zeitschrift f. Thiermedizin und vergl. Pathologie*, II. Bd., S. 355. Eine weitere Besprechung und Abbildung desselben Parasiten lieferte *Saake*. (Die Wurmtuberkeln im submucösen Bindegewebe des Dünndarmes des Rindes und die Intussusception des letzteren. *Archiv. f. wissenschaftl. und prakt. Thierheilk.*, III. Bd., Berlin, 1877. S. 195.) Von Wichtigkeit ist in

an Tuberkel erinnernder Knötchen in der Wand des Rinderdarmes, die z. Th. dem blossen Auge eben noch sichtbar, z. Th. bis erbsengross waren und als Inhalt einen kleinen Rundwurm zeigten; die Species konnte von *Graff*, der den Schmarotzer als Jugendform eines Nematoden bestimmte, nicht festgestellt werden. Einen Rundwurm aus der Wand des Dickdarmes des Pferdes erwähnt *Diesing*¹⁾; auch hier ist die Species nicht bekannt. Am meisten aber müssen hier gewisse Angaben über die Entwicklung der beiden *Sclerostomum*-Arten, welche im Darne des Pferdes gefunden werden, interessiren, weil sie in der That eine Analogie mit meinen Beobachtungen aufweisen. *Collin*²⁾ hat vor längerer Zeit die Angabe gemacht, dass die Eier des *Sclerostomum armatum* von dem Weibchen in die Schleimhaut des Darmes versenkt werden; *Leuckart*³⁾ hat später darauf hingewiesen, dass die daselbst eingekapselten Parasiten nicht in den Entwicklungskreis des *Scler. armatum*, sondern in jenen des *Scl. tetracanthum* gehören; er nimmt an, dass letzteres, nachdem es unter

der letzteren Abhandlung der Nachweis, dass die Verbreitung des Parasiten den Blutgefässen folgt; S. vermuthet, dass in ähnlicher Weise wie dies für *Sclerostomum armatum* angenommen wird, der ursprüngliche Aufenthaltsort des Nematoden ein grösseres Blutgefäss sei und dass der Uebertritt der Würmer nach dem Darne nur zum Zwecke der Auswanderung erfolge.'

1) *Systema Helminthum*; Vindobon; 1850/51; citirt nach *Linstow*, *Compendium der Helminthologie*, Hannover 1878, S. 57; auch die nach *Linstow's* Werk erschienene Revision der *Diesing'schen* Sammlung durch *von Drasche* in «*Verhandlungen der Kaiserlich-Königlichen zoologisch-botanischen Gesellschaft in Wien*», XXXII. Bd., Wien 1883, gibt keinen Aufschluss.

2) *Mémoire sur le Développement et les Migrations des Sclerostomes*. Paris, 1864, cit. nach *Leuckart*, II, S. 136.

3) *Die menschlichen Parasiten*, II, S. 402 u. 444 ff.

Rhabditiform im Freien gelebt hat und mit dem Wasser in den Darm des Pferdes gelangt sei, sich in der Darmwand einkapselte und hier im Inneren der Cyste sich in die definitive Form verwandelte. Die kleinsten der von *Leuckart* untersuchten derartigen Wurmkapseln hatten einen Durchmesser von 0,3 mm, waren also fast doppelt so gross, als die von uns gefundenen; der darin enthaltene Wurm, etwa 1 mm lang, unterschied sich nur durch den Mangel des Mundbechers von weiter vorgeschrittenen) 1,5 mm und darüber langen Exemplaren.

Durchmustern wir die in der Tabelle aufgezählten Nematoden hinsichtlich der Möglichkeit eines genetischen Zusammenhanges mit unserem Parasiten, so können wir ohne Weiteres diejenigen ausschliessen, welche lebende Junge gebären (*Filaria papillosa*¹⁾ — *F. lacrymalis* ist nicht in Betracht zu ziehen, vielleicht auch mit der vorigen identisch — *Spiroptera circinnata*²⁾, *Oxyuris vivipara*³⁾, ferner diejenigen, deren Eier schon vor der Ablage einen wurmähnlichen Embryo enthalten (*Spiroptera scutata*⁴⁾, wohl auch nach Analogie anderer Oxyuriden, *Oxyuris curvula*⁵⁾. Ueber die Eier der beiden anderen *Spiroptera*-Arten — *Spiroptera megastoma*, die in Knoten in der Magenwand und *Sp. microstoma*, die frei im Magen lebt

¹⁾ Dictionnaire de méd. vétér. (Hurtrel d'Arboval-Zundel.) II. Bd., I. Thl., Paris 1874, S. 131.

²⁾ Vgl. *Zürn*, Zur Helminthologie, Wochenschrift f. Thierheilkunde und Viehzucht, 15. Jahrg. 1871, Nr. 9, S. 65.

³⁾ Dict. de méd. vétér., II. Bd., 1. Theil, S. 134.

⁴⁾ Vgl. *Müller*, *Spiroptera scutata oesophagea bovis*. Oesterr. Vierteljahrsschr. f. wissenschaftl. Veterinärkunde, XXXI. Bd., 1869, S. 127.

⁵⁾ Positive Angaben habe ich nicht gefunden; es existiren jedenfalls nach *Leuckart* « einzelne Arten, die ihre Eier vor Beginn der Embryonalentwicklung ablagern ». (Parasiten II, S. 325.)

— finde ich nur eine auf die erste der genannten bezügliche Angabe bei *Davaine*¹⁾; danach sowie nach der Analogie mit anderen Spiroptera-Arten — die allerdings keine direkte Beweiskraft hat — glaube ich auch diese Formen übergehen zu dürfen. Ueber die als *Piguris reticulata* aufgezählte Species — die Originalmittheilung *Schlotthauber's*²⁾ ist mir augenblicklich nicht erhältlich — kann ich nichts finden; selbst der Name ist mir nur bei *Linstow* aufgestossen. Der Fundort (Blinddarm) stimmt indessen nicht zu meinem Parasiten; aus analogem Grunde kann *Eustrongylus* (Niere) und *Strongylus micrurus* (Bronchien) nicht in Betracht kommen. Von der *Ascaris megalocephala* wird ein ähnlicher Entwicklungsgang wie für den Spulwurm des Menschen angenommen³⁾; auch sie wäre danach auszuschliessen; ihre Eier geben allerdings in bestimmten Stadien Bilder⁴⁾, die sich ausser durch den Mangel des Nebenkörpers — der indessen auch an vielen Exemplaren unseres Parasiten nicht sichtbar ist — nur durch ihre Grösse (90—100 μ)⁵⁾ von den in Fig. 3 abgebildeten unterscheiden. So bleiben nur noch die beiden Sclerostomum-Arten. Das Vorkommen einer derselben (*Scl.*

¹⁾ *Davaine*, C., *Traité des Entozoaires et des Maladies vermineuses de l'Homme et des Animaux domestiques*. Paris 1860, S. LXVII. « Oeuf oblong., presque linéaire sans Enveloppe visible, devenant un Embryon replié en demi. »

²⁾ Ber. der Göttinger Naturforscher-Versammlung, 1859, p. 128.

³⁾ Vgl. *Dict. de méd. vétér.*, II. Bd., I. Thl., S. 127.

⁴⁾ Vgl. *Meissner*, Beobachtungen über das Eindringen der Samen-Elemente in den Dotter, Nr. I. *Zeitschrift für wissenschaft. Zool.*, VI. Bd., Tafel VI, Fig. 7 b. Es hat mir leider die Zeit gefehlt, diese Eier selbst einer erneuten Untersuchung zu unterziehen.

⁵⁾ Vgl. *Davaine*, *Traité des Entozoaires*, S. LXX.

tetracanthum) in Cysten der Darmwand hat uns zu dieser etwas weitläufigen Durchmusterung der Entozoën des Pferdes veranlasst, da die über den Entwicklungsgang beider Arten bestehenden Angaben — dieselben fassen neuerdings ausschliesslich auf den Mittheilungen *Leuckart's*, deren wesentlicher Inhalt sich in früheren Abschnitten dieses Aufsatzes skizzirt findet — gegen die Möglichkeit eines Zusammenhanges mit unserem Parasiten zu sprechen scheinen. Allerdings bleiben, wenn ich *Leuckart's* Darstellung richtig auffasse, noch einige Lücken in der Lebensgeschichte beider Arten; es ist, so viel ich ersehen kann, weder der Austritt des *ScL. armatum* aus den Blutgefässen in die Darmhöhle, noch das Einwandern des jungen *ScL. tetracanthum* in die Darmwand direkt beobachtet; auch die ersten Entwicklungsvorgänge im Ei sind bisher noch nicht beschrieben. So könnte man immerhin die Frage aufwerfen, ob nicht doch vielleicht Eier einer der beiden Arten in die Darmwand gelangen könnten, sei es durch active, sei es durch embolische Einwanderung. Die Form der Eier des *ScL. armatum*¹⁾, der Ort der

¹⁾ Dieselben sind von *Gurlt* (Lehrbuch der path. Anat. der Haussäugethiere, I. Thl. S. 355) als elliptisch mit einer Einschnürung in der Mitte beschrieben; ihre Länge bestimmt *Davaine* (*Traité des Entozoaires*, S. LXXVII) auf 90 μ . Die eingeschnürte Form zeigte mir bei einem anderen, noch unbeschriebenen Sclerostomum Herr Professor *Studer* neben elliptischen Eiern desselben Thieres. Die Schaale ist so dünn, dass sie kein Hinderniss für active wie für passive Gestaltveränderung abgeben dürfte. Die Eier von *ScL. tetracanthum* sind elliptisch; jedenfalls liesse sich eher an diese Art denken; der Fundort hindert daran nichts. Neben dem Dickdarme wird auch der Zwölffingerdarm als Aufenthaltsort des *ScL. tetracanthum* angeführt, so dass ein gelegentliches Vorkommen im Dünndarme nicht allzu auffällig erschiene. Falls das in Fig. 12 abgebildete Exemplar nicht als abgestreifter Nebenkörper zu deuten ist, so

Cysten mit *Scl. tetracanthum* (Dickdarm) werden hier als Einwand anzuführen sein.

Wenden wir uns zur Erörterung der Frage, ob unser Parasit als Sporozoon aufzufassen sei.

Die Durchmusterung der Nematoden hat, ebenso wie die der Cestoden und der Trematoden, kein positives Resultat gefördert. Dennoch glaubte ich dieselbe ausführlich mittheilen zu sollen, nachdem ich in der ersten Mittheilung allein auf Grund des mikroskopischen Aussehens, allerdings in Uebereinstimmung mit dem Urtheile kompetenterer Fachmänner, den Parasiten als Sporozoon bezeichnet habe. Die weitere Untersuchung hat bis jetzt nichts ergeben, was in entscheidender Weise diese Auffassung widerlegt hätte, aber auch nichts, was derselben eine feste morphologische Basis geben könnte. Dies wäre nur auf Grund des Nachweises charakteristischer Entwicklungsvorgänge, nämlich der Umbildung des Inhaltes unserer Kapseln in Sporen, bezw. Embryonal-Formen, möglich. Trotzdem wir die Körper zu einer Grösse anwachsen sehen, bei welcher der Inhalt die Kapsel fast zum Bersten ausgedehnt hat, sind deutliche Sporenabgrenzungen nicht zu finden; die Andeutungen einer zelligen Differenzirung, die uns in Fig. 8 vorliegen, haben

wäre allerdings dessen Auffassung als frisch eingewandertes Ei eines Sclerostomum sehr nahe liegend; wie allerdings sich die spätere dicke Kapsel, Nebenkörper u. s. f. ausbilden sollen, bliebe fraglich. Ich selbst habe noch an dem Dünndarm eines mit *Scl. armatum* in Aneurysmen behafteten Pferdes kleine Knötchen gefunden mit ca. 0,2 mm grossen Kapseln mit formlosem Inhalt; eine sichere Deutung war aber nicht möglich. Wollte man übrigens *Scl. armatum* überhaupt heranziehen, so dürften auch die allerdings bis jetzt nur von *Davaine* (L. c. s. LXXVIII) gesehenen rudimentären Eier der in den Aneurysmen lebenden Thiere nicht ausser Acht gelassen werden.

eben absolut nichts, was an die bekannten Formen der Sporen erinnern könnte. Die einfache mikroskopische Betrachtung führt uns allerdings auf Gestaltungen, welche sich zum grössten Theil gut mit anderen Bildern aus jener Klasse der Protozoen vereinigen lassen; insbesondere ist auch das „Gastrula“-ähnliche Stadium unserer Figur 4, das sicherlich am schwersten im Rahmen der bekannten Entwicklungsvorgänge bei Helminthen einzureihen wäre, verhältnissmässig leicht bei dem Vergleiche mit Coccidien unterzubringen. Ich denke an die Entstehung einer zweiten, mit Micropyle versehenen Schale unter der primären Cystenwand¹⁾. Leider ist allerdings das Aussehen dieses Entwicklungsstadiums nicht in Einklang zu bringen mit den weitem Umwandlungen; die innere Schale verschwindet, wie oben gezeigt wurde, mit der Vergrösserung unseres Parasiten in den spätern Stadien; ihr Schicksal ist ebensowenig zu ermitteln, wie ihre Entstehung. Die in Fig. 5 und 6 dargestellten Formen sind unleugbar polycystiden Gregarinen ähnlich. Nur für die in Fig. 7 abgebildeten radiären Strichelungen im Umfange der Höhlen ist mir ein Vergleich mit entsprechenden Gregarinenformen nicht zur Hand.

Die vorstehenden Ausführungen bleiben demnach leider ohne den erstrebten Abschluss; es ist für's erste nicht möglich, die zoologische Stellung des Parasiten festzustellen. So sehr auch das Aussehen desselben nahe legt, ihn als Sporozoon aufzufassen, so dürfen wir uns doch nicht darüber täuschen, dass die Beschreibung wesentliche Verschiedenheiten von den bekannten Formen ergeben hat. Die Grösse der Kapseln ist eine relativ bedeutende; ihre Lage im Bindegewebe steht nicht im Ein-

¹⁾ *Leuckart*, Parasiten I, 2. Aufl. S. 265.

klänge mit der intracellularen, bezw. intraepithelialen Entwicklung der anderen als Sporozoen anerkannten Parasiten der Säugethiere. Unklar ist die Rolle des Nebenkörpers; ganz unerklärt und weiterer Untersuchung jedenfalls werth sind die auf eine Elimination desselben hinweisenden Beobachtungen. Fortgesetzte Prüfung verdienen auch die glänzenden Kugeln. Sind sie den Amyloid-Körpern mancher Gregarinen verwandt? Es lassen sich gegen die Identität beider einige Versuche, welche Herr *Schäzzel* über die Wirkung von Schwefelsäure nach Jodbehandlung angestellt hat, anführen; es gelang dabei nicht, die braune Färbung in eine weinrothe oder veilchenblaue (*Kloss*)¹⁾ überzuführen. Oder sind es — falls es sich, entgegen der ersten Annahme, um Helminthen-Eier handelte — als secundärer Dotter (*v. Kölliker*)²⁾ oder Deutoplasma (in dem von *Ludwig*³⁾ modificirten Sinne der *van Beneden*'schen⁴⁾ Bezeichnung) aufzufassende Gebilde? In welcher Beziehung stehen sie zu der aus einer chemisch ähnlichen, wahrscheinlich identischen Substanz gebildeten Hülse (Fig. 4)? Auch die Schale bedarf noch weiterer chemischer Prüfung; Versuche, die ich gemacht habe, waren resultatlos; vielleicht, weil ich die Präparate nicht genügend von Celloidin befreit habe; es wäre aber für die Entscheidung der zoologischen Frage immerhin wün-

¹⁾ Citirt nach *Bütschly*; *Bronn's Klassen und Ordnungen des Thierreich's*, I. Bd., 2. Aufl., S. 517.

²⁾ *v. Kölliker*, *Entwicklungsgeschichte*, II. Aufl., S. 48 ff.

³⁾ *Ludwig*, *Ueber die Eibildung im Thierreiche*; gekrönte Preisschrift, Würzburg 1874, S. 196.

⁴⁾ *van Beneden*, *Recherches sur la Composition et la Signification de l'Oeuf, basées sur l'étude de son mode de Formation et des premières Phénomènes embryonnaires. Mémoires couronnées, publiées par l'Acad. R. de Belgique*, T. XXXIV, 1870, S. 233 ff.

schenswerth, festzustellen, ob sie die von *Kölliker*¹⁾ und *Schneider*²⁾ nachgewiesene Löslichkeit der Hülle von Gregarinen in Essigsäure mit diesen theilt. Es wird die Aufgabe weiterer Untersuchung sein müssen, die hier angedeuteten Gesichtspunkte zu verfolgen. Vor Allem natürlich wird das Bestreben dahin gehen müssen, an der Hand neuer Präparate zunächst den Zusammenhang der verschiedenen Formen, etwaige Uebergangsstadien und wo möglich frühere oder spätere Entwicklungsstufen zu ermitteln; die Hoffnung, auch ohne dass neues Material von andern Thieren hinzukäme, solche zu finden, darf nicht aufgegeben werden, nachdem schon die seit meiner ersten Mittheilung gewonnenen Schnitte so manches Neue gezeigt haben. Stoff zu weiteren Präparaten ist noch in genügender Menge vorhanden. So lange aber durch die Untersuchung nicht die Zugehörigkeit der vorliegenden Gebilde zu einer anderen bereits bekannten Thierform erwiesen wird, glaube ich, den zuerst vorgeschlagenen Namen „*Globidium Leuckarti*“ denselben auch weiterhin beilegen zu dürfen.

Erklärung der Abbildungen. Taf. VII.

Fig. 1. Schnitt aus der Darmwand, von der Seitenfläche einer Querfalte. Ueber und zwischen den in ihrer ganzen Länge getroffenen Zotten bei *a* Bruchstücke der «Spitzenkegel» benachbarter Zotten, welche durch das Einbettungsmaterial (Cel-

¹⁾ *Kölliker*, Beiträge zur Kenntniss der niederen Thiere, I, über die Gattung Gregarina. Zeitschr. f. wissensch. Zoologie, I. Bd., S. 1—37 (cit. nach *Bütschly*).

²⁾ *Schneider*, Aimé, Contributions à l'Histoire des Grégaires d'invertébrés de Paris et Roscoff. Archives de Zoologie expérimentale, IV, S. 493 ff. (cit. nach *Bütschly*).

loidin) in ihrer Lage geblieben sind. *m* Längsschicht, *m*¹ Ringschicht der Muscularis Mucosæ. *s* secernirender Theil von Lieberkühn'schen Drüsen. * Globidium. Hartnack 1. Oc. 2. Camera. Mit Alauncarmin gefärbtes Balsampräparat.

Fig. 2. Globidium; die Höhlung mit glänzenden Kugeln ausgefüllt; Fortsatz der Kapsel (*) an dem dem Nebenkörper gegenüberliegenden Pol. Picrocarmin, Canadabalsam.

Fig. 3. Gruppierung der glänzenden Kugeln in der Peripherie. — Kapselfortsatz (*) bei dem Nebenkörper. Alauncarmin. Glycerin.

Fig. 4. Bildung einer glänzenden Innenkapsel mit micropylenartiger Oeffnung (*o*). * Bläschenartiger Körper in der Kapsel. ** Kernartiges Gebilde in der inneren Hülse. Ungefärbt. Glycerin.

Fig. 5. Umwandlung des Kapselinhaltes in eine körnige Masse. Picrocarmin, Balsam.

(Fig. 2—5. Hartnack 8, Oc. 2, eingeschobener Tubus.)

Fig. 6. Vacuolenartige Höhlen im Kapselinhalt. Alauncarmin, Balsam. Hartn. 7, Oc. 2, Camera.

Fig. 7. Weiteres Auswachsen der Vacuolen; Radiäre Strichelung ihres Saumes. Alauncarmin, Balsam. Hartn. 8, Oc. 2. Camera.

Fig. 8. Nische mit micropylenartiger Oeffnung (*mp*) in der Kapselwand. Zellenähnliche Gebilde in der Kapsel. Picrocarmin, Glycerin. Conturen Seibert V, Oc. 1, ausgef. Seibert ¹/₁₂. Oelimmersion.

Fig. 9. Kapsel ohne Nebenkörper, mit körnigem, vacuolenreichem Inhalt. Bei * kernähnlicher Körper nahe bei einem Kapselfortsatz. Glycerin, Alauncarmin. Hartn. 8, Oc. 2.

Fig. 10. Zellenanhäufung in der Umgebung eines Globidium; letzteres zeigt in dem Präparat eine von Kugeln erfüllte Kapsel ohne Nebenkörper. Picrocarmin, Balsam. Seibert V, Oc. 0. Camera.

Fig. 11. Zotte mit drei Globidien. Alauncarmin, Balsam. Hartn. 4, Oc. 2.

Fig. 12. Freies Ende einer Darmzotte. Bei * Protoplasma-masse mit zarter Kapsel. Picrocarmin, Balsam. Hartn. 8, Oc. 2.



