

Beitrag zur Kenntnis der *Lacertus fibrosus* des *M. biceps brachii*

Autor(en): **Landau, E. / Scheuchzer, W.**

Objektyp: **Article**

Zeitschrift: **Mitteilungen der Naturforschenden Gesellschaft Bern**

Band (Jahr): - **(1923)**

PDF erstellt am: **28.06.2024**

Persistenter Link: <https://doi.org/10.5169/seals-319304>

Nutzungsbedingungen

Die ETH-Bibliothek ist Anbieterin der digitalisierten Zeitschriften. Sie besitzt keine Urheberrechte an den Inhalten der Zeitschriften. Die Rechte liegen in der Regel bei den Herausgebern.

Die auf der Plattform e-periodica veröffentlichten Dokumente stehen für nicht-kommerzielle Zwecke in Lehre und Forschung sowie für die private Nutzung frei zur Verfügung. Einzelne Dateien oder Ausdrucke aus diesem Angebot können zusammen mit diesen Nutzungsbedingungen und den korrekten Herkunftsbezeichnungen weitergegeben werden.

Das Veröffentlichen von Bildern in Print- und Online-Publikationen ist nur mit vorheriger Genehmigung der Rechteinhaber erlaubt. Die systematische Speicherung von Teilen des elektronischen Angebots auf anderen Servern bedarf ebenfalls des schriftlichen Einverständnisses der Rechteinhaber.

Haftungsausschluss

Alle Angaben erfolgen ohne Gewähr für Vollständigkeit oder Richtigkeit. Es wird keine Haftung übernommen für Schäden durch die Verwendung von Informationen aus diesem Online-Angebot oder durch das Fehlen von Informationen. Dies gilt auch für Inhalte Dritter, die über dieses Angebot zugänglich sind.

E. Landau und W. Scheuchzer.

Beitrag zur Kenntnis des *Lacertus fibrosus* des *M. biceps brachii*.

Obschon von Zeit zu Zeit sehr voluminöse Lehrbücher der Anatomie erscheinen, so macht man doch hin und wieder die Erfahrung, dass die Angaben in diesen Büchern zuweilen ungenügende sind, sobald man sich für irgend eine spezielle Frage interessiert.

Schon seit Jahren ist es dem einen von uns (Landau) aufgefallen, dass die Beziehungen des sog. *Lacertus fibrosus* zu der Endsehne des *M. biceps* einerseits, und zum Muskel selber andererseits, viel komplizierterer Art sind, als es in den Büchern angegeben wird. Vor einigen Jahren machte sich an die Untersuchung dieser Frage im anthrop. Laboratorium der Anatomie Bern Herr M. Moszkowski, doch hat er die Arbeit aus von ihm unabhängigen Gründen nicht zu Ende geführt. Wir verfolgten seitdem diese Frage weiter unter neuen Gesichtspunkten, und dank der freundlichen Unterstützung der Herren Professoren H. Strasser und K. W. Zimmermann konnten wir im Laufe der Jahre eine interessante Sammlung von seltenen Variationen des *M. biceps brachii* anlegen.

Bevor wir unsere eigenen Beobachtungen beschreiben, möchten wir einiges aus der Literatur über dieses Gebiet bringen.

Im Lehrbuch der Anatomie von F. Merkel (1914, III. Abt., S. 70) lesen wir darüber folgendes: «Die kräftige plattzylindrische Endsehne, welche ziemlich hoch zwischen den Bäuchen beider Köpfe beginnt, dringt zwischen den Radial- und Beugemuskeln des Unterarms, und auf dem *M. brachialis* liegend in die Tiefe, um sich über einen Schleimbeutel, *Bursa bicipitoradialis*, an dem hinteren Rand der *Tuberositas radii* zu befestigen. Von ihr geht oberhalb des Ellenbogengelenkes ein plattes, oberflächliches Faszikel, *Lacertus fibrosus*, ulnarwärts, welches sich in die Fascie des Unterarmes einwebt.»

Bei L. Stieda (Grundriss der Anatomie des Menschen, 1900, S. 232) findet man über den gleichen Muskel folgende Bemerkungen:

« Der Muskel endet mit einer starken Sehne, die in der Ellenbeuge in die Tiefe geht und sich an der Tuberositas radii ansetzt, vorher aber von ihrem medialen Rande einen platten Fortsatz aussendet, den sogenannten *Lacertus fibrosus*, der schräge in die Fascia des Unterarmes ausstrahlt. »

Im grossen Handbuch von Poirier-Charpy (Bd. II, S. 396, 1912) vertritt Rouvière ebenfalls den Standpunkt, dass der *Lacertus fibrosus* ein abgespaltenes Blatt der Hauptsehne des Biceps sei; auch Frohse & Fränkel (Handb. der Anatomie d. Menschen in 8 Bänden, 1908, Bd. 2) lassen die Bemerkung fallen, dass « die Ansatzsehne schickt eine aponeuretische Ausstrahlung als *Lacertus fibrosus* auf die Oberfläche der Beugemuskeln des Vorderarmes ».

In der neuesten Auflage des Lehrbuches von Rauber-Kopsch (Muskelband, 1922) lesen wir folgendes: « Beide Bäuche verbinden sich mit einander und entwickeln eine kräftige Endsehne (Hauptsehne), welche an der Tuberositas radii inseriert. Von der Insertionssehne geht oberhalb des Ellenbogens ein oberflächliches Sehnenblatt ab (Nebensehne), welches medianwärts zieht und in die Fascia antibrachii eintritt: *Lacertus fibrosus*. »

Die einzigen Autoren, wie weit wir feststellen konnten, bei denen die Auffassung des *Lacertus fibrosus* eine andere ist, sind Paterson und Braus. Der erste von ihnen äussert sich in « Cunningshams Textbook of Anatomy » (4. Aufl. 1917) wie folgt: « From the medial and anterior part of the tendon, and partly in continuity with the fleshy fibres of the muscle, a strong membranous band (the *lacertus fibrosus*) extends distally and medially, over the hollow of the elbow to join the deep fascia covering the origins of the flexor and pronator muscles of the forearm. »

Aus dem Lehrbuch von Braus (Anatomie des Menschen, Bd. I, S. 326, 1921) führen wir endlich folgende Gedanken an: « Das Muskelfleisch des kurzen Kopfes reicht weiter auf den Unterarm zu als das des langen Kopfes und geht nur zum Teil in die gemeinsame Endsehne über. Ein Teil der Fasern (der geringere Teil des *Caput breve*) geht in eine flache Endaponeurose ein, den *Lacertus fibrosus*. Der Biceps hat also zwei Ursprünge und zwei Insertionen. Der *Lacertus* zieht ulnarwärts und endigt in der oberflächlichen Fascie des Unterarms, die mit den Flexoren aponeurotisch zusammenhängt. Man sieht und fühlt ihn beim Lebenden durch die Haut der Ellenbeuge schräg nach dem Innenrand des Unterarms ziehen. Er ist aus Fasern der oberflächlichen Armfascie entstanden, »

welche unter die Wirkung von Muskelfasern des Biceps gelangt und deshalb besonders ausgeprägt sind. Sie gehen ohne scharfe Grenze in die übrige Fascie über.»

* * *

Nach diesen Angaben aus der Literatur können wir zur Beschreibung unserer eigenen Beobachtungen übergehen, umsomehr, als wir direkt an die eben angeführten Aeusserungen von Paterson und Braus anschliessen können.

Die Bemerkung von Paterson und Braus, dass der *Lacertus fibrosus* unter die Wirkung von Muskelfasern gelangt, ist durchaus zutreffend. Mit dieser Bemerkung ist jedoch der tatsächliche Verhalten weder vollständig aufgeklärt, noch sind damit alle Variationen dieses Gebildes erklärt. Zwecks näheren Studiums des *Lacertus fibrosus* wurden daraufhin während der letzten drei Wintersemester alle Arme näher untersucht, von welchen die interessantesten Fälle hier näher beschrieben werden sollen.

Wir überzeugten uns bald, dass es nicht genügt, den Biceps von seiner äusseren Fläche zu untersuchen, sondern dass man oft eine Aufklärung über den wirklichen Tatbestand erst dann erhielt, wenn man nach Durchschneidung des Muskelbauches die Möglichkeit erhielt, auch von der Innenseite (d. h. diejenige Seite des Biceps, welche den tieferliegenden Muskeln, Gefässen und Nerven anliegt) den Muskel und seine Endsehne zu untersuchen. Auch das Aufheben der Präparate in Karbol-Glyzerin hat uns gute Dienste geleistet.

Bevor wir unsere Schlussfolgerungen ziehen, gehen wir nun zur Beschreibung der einzelnen Fälle über.

Bezüglich des *Lacertus fibrosus* als solchen, haben wir uns an einigen Präparaten überzeugen können, dass der *Lacertus fibrosus* nicht immer ein einheitliches sehnig-bindegewebiges Blatt darstellt. Hin und wieder war der *Lacertus fibrosus* gespalten, so dass in einem Falle die Arteria radialis zwischen zwei Blättern des letzteren gelegen war. Die Venen (es lag vor ein Fall einer sog. hohen Teilung der Arteria brachialis) und der Nerv lagen unter einem zweiten Blatt der fibrösen Aponeurose.

In einem anderen Falle konnten wir am linken wie am rechten Arm eine Dreispaltung des *Lacertus fibrosus* beobachten. In diesem Falle sah man bei Durchschneidung des obersten Blattes des *Lacertus fibrosus* — die Art. brachialis mit den sie begleitenden Venen. Diese Blutgefässe lagen auf einem zweiten Blatte, welches wiederum durchschnitten werden musste, um auf den Nerv. medianus zu ge-

langen, aber auch der letztere wurde noch von untenher, wenn auch nicht durch ein breites aponeurotisches Blatt, so doch durch einen sehnigen Strang abgegrenzt, welcher jedoch im direkten Zusammenhang mit dem *Lacertus fibrosus* stand.

Noch wäre hervorzuheben, dass die flächenhafte Ausbreitung des *Lacertus fibrosus* eine individuell sehr verschiedene sein kann. Merkwürdigerweise scheint es nicht mit der stärkeren oder schwächeren Ausbildung des Muskels selber parallel zu gehen, denn wäh-

Vorderansicht

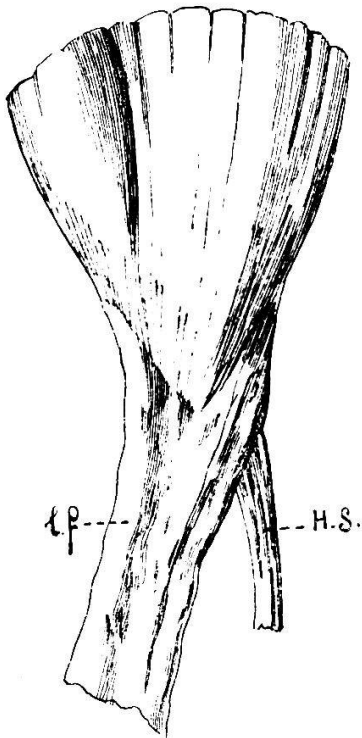


Fig. 1a.

Rückansicht

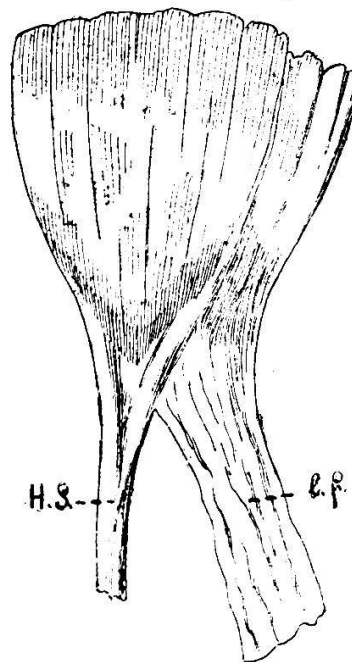


Fig. 1b.

rend man zuweilen an sehr kräftig entwickelten Muskeln verhältnismässig schmale *Lacerti fibrosi* sieht, beobachtet man dagegen hin und wieder an schwach muskulösen weiblichen Leichen breite Aponeurosen. In der Figur 1 bringen wir einen schön ausgebildeten *Lacertus fibrosus* des linken Armes in der Ansicht von aussen und von innen. Während man von der Aussenseite konstatieren kann, dass der *Lacertus fibrosus* (l. f.) nicht von der radialen Hauptsehne (H. S.) abgeht, sondern gabelförmig sich dem unteren keilförmigen Teile des Muskels selber anschliesst, gewahrt man an der Innenfläche des gleichen Präparates, dass von dieser Seite die Hauptendsehne gabelförmig aus dem unteren Teile des Muskels entsteht, der La-

certus fibrosus (teilweise wenigstens) dagegen direkt an einem eigenen Muskelbündel entsteht. Diesen Fall beobachtete einer von uns (Landau) schon vor Jahren.

Nach dieser Beobachtung suchten wir nach weiteren Fällen, wo man einen direkten Ursprung der Lacertussehne aus Muskelbündeln des Biceps darstellen könnte. Wir überzeugten uns dabei bald, dass, so leicht es auch sei, für einen geringeren oder grösseren Teil der sehnigen Aponeurose zu beweisen, so schwierig ist es,

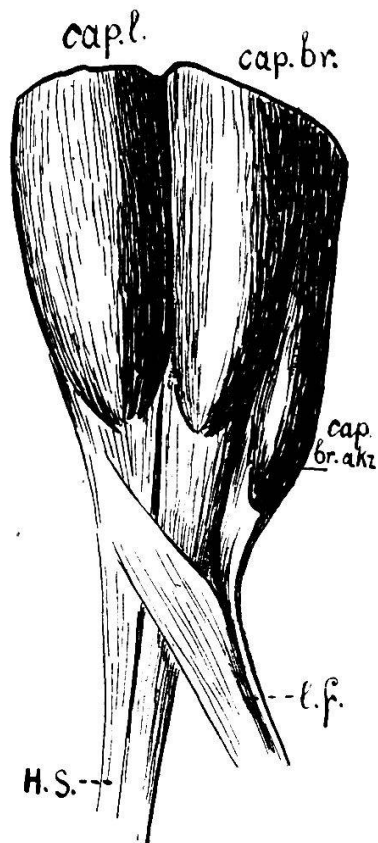


Fig. 2.

einen Fall ausfindig zu machen, an dem man den ganzen Lacertus fibrosus in direkten Zusammenhang mit einem Bauchmuskel des Biceps bringen könnte. Eine definitive Lösung dieser Frage ist natürlich nur auf mikroskopischem Wege möglich. Wir behalten uns vor, auf diese Frage gelegentlich in einer anderen Untersuchung zurückzukommen. Für die makroskopischen Verhältnisse können wir bloss feststellen, dass, während der eine Teil des Lacertus fibrosus zweifelsohne seinen Ursprung aus Muskelbündeln des Biceps nimmt, es für den geringeren Teil der fibrösen Aponeurose noch bewiesen werden müsste. Es ist aber auch möglich, dass man am Lacertus fibrosus zwei verschiedene Bestandteile zu unterscheiden haben, und zwar den einen, der tatsächlich eine Endsehne eines Teils des Biceps darstellt, und den anderen, für welchen die Deutung von Braus zutreffen

wird, dass dieser Teil nämlich aus einem Teile der oberflächlichen Armfascie entstanden sein könnte, «welche unter die Wirkung von Muskelfasern (von Muskelspannung) des Biceps gelangt und deshalb besonders ausgeprägt ist».

In der Figur 2 bringen wir einen Fall, wo man ebenfalls am Lacertus fibrosus schon grob anatomisch zwei Bestandteile unterscheiden kann, und zwar einen solchen, an dem man einen direkten Ursprung aus dem Muskel ohne weiteres gewahrt, und einen solchen, von dem es eben nicht ohne weiteres zu sagen ist, ob er aus speziellen Muskelbündeln entsteht, oder aber im Sinne von Braus aufzufassen ist.

Wie man an der Abbildung sehen kann, sendet ein ganzer akzessorischer Bauch des *Caput breve bicipitis* seine ganze Endsehne in den *Lacertus fibrosus*. Es ist aber nicht immer so der Fall, denn, wie man aus einem anderen Präparate, welches wir in der Figur 3 reproduzieren, ersehen kann, sendet der akzessorische Muskelbauch auch des *Caput breve* seine Endsehne bloss teilweise

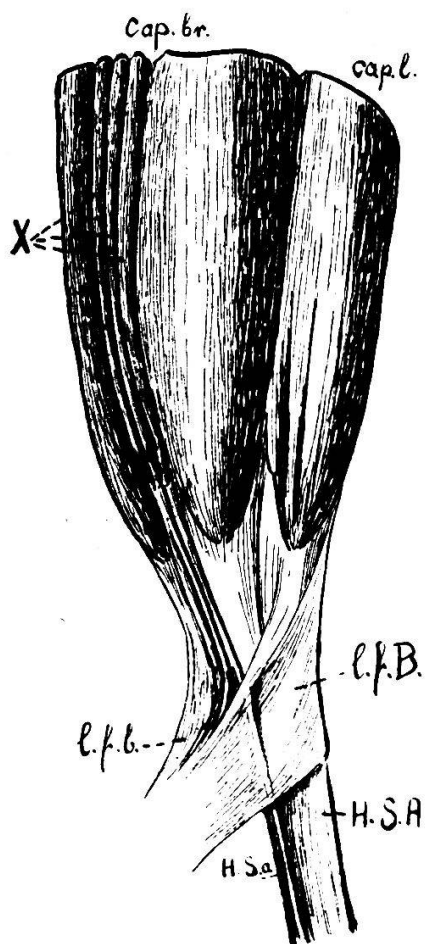


Fig. 3.

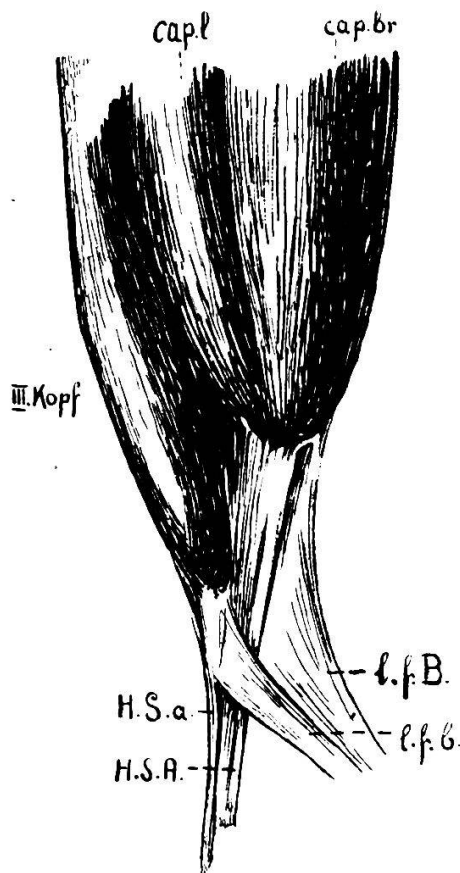


Fig. 4.

zum *Lacertus fibrosus*, die Endsehne eines Teiles des akzessorischen Muskelbauches geht dagegen direkt in die Hauptsehne des *Biceps* über und zieht somit nicht zur *Fascia antebrachii*, sondern zur *Tuberositas radii*. Somit bestehen in diesem Falle wie die Hauptsehne, so auch der *Lacertus fibrosus* aus zwei verschiedenen Teilen. Wie der Muskel selber eine Hauptsehne und unter scharfem Winkel zu ihr auch einen *Lacertus fibrosus* besitzt, so besitzt auch der akzessorische Bauch eine gegabelte Endsehne, wobei, wie schon erwähnt, der eine Teil dieser Sehne sich der grossen Hauptsehne

anlegt (H. S. A.), der andere dem *Lacertus fibrosus* (l. f. B.) des *Caput longum* sich anschliesst und die fibröse Aponeurose zu bilden hilft. Wir haben somit in diesem Falle Parallelbildungen zu verzeichnen, und zwar, wie im morphologischen, so auch im topographischen Sinne: parallel zur grossen Hauptsehne (H. S. A.) bildet sich eine kleine Hauptsehne (H. S. a.), parallel zum breiten *Lacertus fibrosus* (l. f. B.) bildet sich ein schmäleres Band (l. f. b.). Diese morphologischen Parallelgebilde liegen auch parallel den ihnen entsprechenden Bildungen.

Im Anschluss an die eben beschriebenen Beobachtungen möchten wir aus der grossen Zahl beobachteter Variationen den in Figur 4 abgebildeten Fall noch etwas näher analysieren. Er ist im Prinzip sehr ähnlich derjenigen Bildung, welche in der Figur 3 dargestellt ist. Auch hier hat der Muskel einen akzessorischen dritten Kopf (III. Kopf), auch hier zerfällt die Hauptsehne in einen grösseren Hauptteil (H. S. A.), welcher vom Hauptmuskel zieht und in eine schmalere Sehne (H. S. a.) übergeht, welche vom akzessorischen Kopfe stammt; auch hier setzt sich der *Lacertus fibrosus* aus zwei Teilen zusammen (l. f. B. und l. f. b.), von denen der eine vom *Caput breve* des Hauptmuskels zieht, der andere dagegen mit Muskelbündeln des dritten akzessorischen Kopfes zusammenhängt.

Das Eigentümliche dieses Falles besteht aber darin, dass, während im Falle 3 die akzessorische Hauptsehne und der akzessorische Bestandteil des *Lacertus fibrosus* von einem akzessorischen Bauche des *Caput breve* stammten, es hier im Falle 4 ein akzessorischer Bauch des *Caput longum* ist, welcher sie liefert. Dieser akzessorische Bauch des *Caput longum* ist, wie es auch von früheren Beobachtern hervorgehoben wurde, ein Muskelbauch, der halb zum *Musc. biceps brachii*, halb zum *Musc. brachialis* gehört; ein akzessorischer Bauch des *Caput breve* dagegen ist immer ein abgesplittertes Stück dieses *Caput breve* selber.

Betrachten wir zusammenfassend die verschiedenen von uns beobachteten Variationen des *Lacertus fibrosus*, so glauben wir jetzt schon sagen zu dürfen, dass der *Lacertus fibrosus* nicht nur als sekundäre Bildung von Muskelspannungen aufgefasst werden darf, sondern dass diese fibröse Aponeurose wohl auch bei der Kontraktion der entsprechenden Muskelbündel beim definitiven Bewegungseffekt ihren physiologischen Anteil haben wird, nicht nur indirekt, sondern auch direkt von den Muskelbündeln, welche in den *Lacertus fibrosus* übergehen.
