

Der Hypothalamus der Prosimier

Autor(en): **Feremutsch, Kurt**

Objektyp: **Article**

Zeitschrift: **Mitteilungen der Naturforschenden Gesellschaft in Bern**

Band (Jahr): **14 (1957)**

PDF erstellt am: **06.07.2024**

Persistenter Link: <https://doi.org/10.5169/seals-319476>

Nutzungsbedingungen

Die ETH-Bibliothek ist Anbieterin der digitalisierten Zeitschriften. Sie besitzt keine Urheberrechte an den Inhalten der Zeitschriften. Die Rechte liegen in der Regel bei den Herausgebern.

Die auf der Plattform e-periodica veröffentlichten Dokumente stehen für nicht-kommerzielle Zwecke in Lehre und Forschung sowie für die private Nutzung frei zur Verfügung. Einzelne Dateien oder Ausdrucke aus diesem Angebot können zusammen mit diesen Nutzungsbedingungen und den korrekten Herkunftsbezeichnungen weitergegeben werden.

Das Veröffentlichen von Bildern in Print- und Online-Publikationen ist nur mit vorheriger Genehmigung der Rechteinhaber erlaubt. Die systematische Speicherung von Teilen des elektronischen Angebots auf anderen Servern bedarf ebenfalls des schriftlichen Einverständnisses der Rechteinhaber.

Haftungsausschluss

Alle Angaben erfolgen ohne Gewähr für Vollständigkeit oder Richtigkeit. Es wird keine Haftung übernommen für Schäden durch die Verwendung von Informationen aus diesem Online-Angebot oder durch das Fehlen von Informationen. Dies gilt auch für Inhalte Dritter, die über dieses Angebot zugänglich sind.

KURT FEREMUTSCH

Der Hypothalamus der Prosimier

Aus dem anatomischen Institut der Universität Bern
Direktor: Prof. Dr. E. HINTZSCHE

Über die strukturelle Differenzierung des Hypothalamus der Primaten und namentlich der Halbaffen sind wir recht wenig orientiert. Knappe Darstellungen finden wir einzig für Lemur (PINES 1927) und Tarsius (LEGROS CLARK 1930), während andere Arten noch nicht untersucht sind. So versuchen wir hier diese Lücke auszufüllen, indem wir über die *Lemuriformes Microcebus*, *Lepilemur*, *Lemur* und *Propithecus* und über *Loris tardigradus* berichten.

Die Gehirne wurden mir durch Professor BLUNTSCHLI, meinen Lehrer, überlassen und ihm ist deshalb dieser Festschriftbeitrag als Zeichen des Dankes und als Ausdruck der herzlichen Verbundenheit gewidmet.

Der zur Verfügung stehende Raum gebietet es, die Beschreibung auf das Wesentlichste zu beschränken. Auch kann nur eine erste und allgemeine Orientierung vermittelt werden, weil von den verschiedenen Gattungen je nur ein Gehirn zur Untersuchung vorlag. Wir glauben aber dennoch die Hauptzüge der strukturellen Differenzierung genügend klar herauslesen zu können, um darauf unsere Aussagen zu gründen. Wir müssen es uns auch versagen, die makroskopischen Besonderheiten der Zwischenhirnbasis zu schildern, erwähnen aber der Vollständigkeit halber die Hypothalamusindices (im Sinne GRÜNTHALS 1931, 1933a, b), in denen der erwähnte Autor stets den Ausdruck der systematischen Rangstellung einer Formengruppe gesehen hat. Welche Bedeutung diesen Indices tatsächlich zukommt, kann hier außer Betracht bleiben; wir verweisen dafür auf unsere Arbeit über den Hypothalamus der Menschenaffen (FEREMUTSCH 1953). Die Indexzahlen für die Prosimier sind folgende:

Lemur macaco L. 0,15

Lepilemur sp. ? 0,23

Microcebus murinus (Miller) 0,20

Propithecus verreauxi (Grandidier) 0,13

Loris tardigradus (Linnaeus) 0,21

Tarsius sp. ? 0,18 (wurde für Cytoarchitektonik nicht verwendet).

Die Indices bewegen sich alle in Größenordnungen, die GRÜNTHAL (1933a) für die «niederen Affen» und zum Teil für Insectivoren und Rodentier angegeben hat. Sie sind also kaum significant für die Stellung der Prosimier. Wesentlich wertvoller sind die Merkmale der cytoarchitektonischen Struktur differenzierung, und zwar vor allem auch im Hinblick auf die von GRÜNTHAL vertretene Meinung, daß die Hypothalamusstruktur in der aufsteigenden Tierreihe sich vereinfache. Der Vergleich mit *Homo* wird hier seine eigene Sprache sprechen und zeigen, daß die strukturellen Differenzierungen nicht auf diesen einfachen Nenner gebracht werden können, wenn man sie überhaupt in evolutivem Sinne deuten will.

Wir besprechen zuerst die Hypothalamusstruktur der *Lemuriformes* gesamthaft, weil alle von uns untersuchten Formen gemeinsame Merkmale aufweisen. Der orale Hypothalamus zeigt in typischer Lage die beiden großzelligen Kerne Nucleus supraopticus SO und Nucleus paraventricularis PV (Abb. 1a). Der Nucleus supraopticus ist sehr dichtzellig gebaut, monomorph mit wenig ausgesprochener Anisomie und nur gering entwickeltem Streugebiet. Charakteristisch für alle Lemuriformes ist die Form des Nucleus paraventricularis, der ein keulenförmiges Gebilde darstellt, dessen dorsales Ende verbreitert ist und mit einzelnen Zellen die Nachbarschaftsformationen in geringem Grade durchsetzt. Er ist monomorph und ausgesprochen anisomorph; das trifft vor allem für *Propithecus* zu. Die Zellen sind relativ groß, oval und besitzen nur undeutliche Fortsätze. Das dunkle, kompakt strukturierte Plasma enthält bei größeren Zellen helle Vacuolen.

Das Grundgrau läßt drei cytoarchitektonische Formationen erkennen, von denen die mediale etwa zwei Drittel der Zwischenhirnwand umfaßt und bis an das Ependym des dritten Ventrikels heranreicht. Unmittelbar über dem Chiasma opticum erscheint eine besondere periventriculäre Zellgruppe, die wir als Area paraventricularis anterior Pa erkennen. Ihre Zellen sind sehr klein und rundlich und unterscheiden sich dadurch von den anderen in periventriculärer Lage vorkommenden Elementen. Im übrigen aber kann eine eigene periventriculäre Zone nicht ausgesondert werden, so daß wir die erwähnte mediale Grundgrauformation als Area medio-periventricularis Mp der lateralen, Area lateralis L gegenüberstellen. Cytoarchitektonisch ist die Area medio-

periventricularis ein monomorphes und isoformes Grau mit dicht liegenden, kleinen Zellen von ovaler Form. Das Zellplasma ist feinkörnig und blaß gefärbt. Zellfortsätze sind nur undeutlich sichtbar.

Die Area lateralis ist cytoarchitektonisch durch die lockere Anordnung ihrer Zellen charakterisiert. Diese sind etwas größer als in der Area medio-periventricularis, von zipfliger Gestalt mit deutlichen Fortsätzen. Ihre Zelleiber sind dunkel und enthalten eine kompakte Nisslsubstanz. Das ganze hell erscheinende Areal kann als monomorph, aber anisoförm bezeichnet werden. In seinen dorsolateralen Abschnitten steht es in breiter zellulärer Verbindung mit den Formationen des Subthalamus (Zona incerta und zum Teil auch mit der pars reticularis des Lateral-kernes) und geht ohne scharfe Grenze in das Gebiet des Pallidum (pars medialis) über.

Im tuberalen Abschnitt des Hypothalamus begegnen uns die erwähnten Formationen des Grundgraus wieder. Die Area medio-periventricularis treffen wir dorsomedial vom Fornix; sie zieht keilförmig gegen die Basis. Laterobasal vom Fornix liegt die Area lateralis, die hier relativ breiter erscheint als oral. Als neue Formation, ziemlich scharf von der Umgebung abgesetzt, von rundlicher Gestalt ist die Area ventromedialis Av zu erwähnen (Abb. 1b und Abb. 2). Dieses monomorphe und isoforme Grau besteht aus mittelgroßen, relativ dunklen Zellen, die einen hellen blasigen Kern besitzen und häufig ein oder zwei polare Fortsätze erkennen lassen. Ihre Lagerung ist sehr dicht und wirr. Basal von der Area ventromedialis trennt ein schmaler Zipfel der Area lateralis eine weitere Formation ab, die in periventriculärer Lage in engem Kontakt mit dem Recessus infundibularis und der Hypophyse steht. Es ist das die Area periventricularis posterior Pp. Das monomorphe und mäßig anisoforme Grau unterscheidet sich in seiner Struktur von der vorderen periventriculären Formation Pa. Seine Zellen sind klein, äußerst kompakt gebaut, dunkel mit hellem Kern, von ovaler und zipfliger Form. Eine gewisse Formähnlichkeit mit jenen Zellen der Area medio-periventricularis, die unmittelbar unter dem Ependym liegen, ist vorhanden.

Unterschiede bei den verschiedenen *Lemuriformes* ergeben sich vor allem in der Größe und Form der Area ventromedialis, die bei *Propithecus* groß und keilförmig mit dorsal gerichteter Spitze erscheint. Gegen die Umgebung ist das Areal nur unscharf abgesetzt. Auch *Lepilemur* verhält sich ähnlich; seine Area periventricularis posterior ist aber relativ kleiner als diejenige von *Propithecus*, aber größer als die von *Microcebus*.

Im tuberalen Bereich der Area lateralis liegen bei *Microcebus* ganz vereinzelt größere Zellen, die sich strukturell vom Grundgrau unterscheiden und mit denjenigen des caudal folgenden Nucleus mamillo-infundibularis identifiziert werden können. Die Zellen liegen stets vereinzelt und bilden nie Gruppen und Nester, sie bedingen lediglich eine heteromorphe Struktur der Area lateralis. *Propithecus* weicht von diesem Merkmal der Hypothalamusstruktur insofern ab als die Zellen des Nucleus mamillo-infundibularis sich um den Fornix herum gruppieren und an seinem unteren Querschnittsrand eine wohl begrenzte Kernformation bilden, die man als paraforficale Streuung des Nucleus mamillo-infundibularis auffassen kann (Abb. 2a, b). Die paraforficale Gruppe des Kernes läßt sich bis in die Gegend des Corpus mamillare verfolgen, wo sie lateral von diesem die typische Lagebeziehung und Gesamtform hat und damit den Verhältnissen bei *Microcebus* ähnlich ist (Abb. 1c). Besonders hervorzuheben ist die Tatsache, daß bei allen Lemuriformes eine cytoarchitektonisch sicher abgrenzbare Grundgrauformation, die man mit dem Nucleus tuberculi lateralis der *Pongiden* und *Homo* homologisieren könnte, fehlt. In der Regio mamillaris treten deren charakteristische Hauptformationen in voller Ausbildung auf; in Fortsetzung der medialen Grundgrauzonen des Corpus mamillare CM und lateral von ihm die Masse des Nucleus mamillo-infundibularis MI (Abb. 1c), der freilich bei *Microcebus* diesen Namen nicht ganz zu Recht trägt, weil er ja kaum bis in die Infundibularregion hineinreicht. Der Kern buckelt die Wand des Zwischenhirns vor und reicht mit seinen Zellen bogenförmig über das Corpus mamillare hinüber, wobei er in kleinere Zellgruppen zerfällt, die man in ihrer Gesamtheit als supramamillären Abschnitt auffassen kann. Cytoarchitektonisch ist der Nucleus mamillo-infundibularis ein monomorphes, angedeutet anisomorphes Grau. Die Zellen sind größer als die Grundgrauzellen, von spindeliger oder polygonaler Gestalt. Die Zellränder sind oft etwas ausgefranst, das Plasma besitzt eine ziemlich kompakte grobkörnige Nisslsubstanz und einen dunklen, wenig strukturierten Kern. Am oralen Pol des Corpus mamillare findet man bei *Microcebus*, weniger deutlich bei den übrigen *Lemuriformes* etwas abseits von den peripher liegenden Zellen des Nucleus mamillo-infundibularis, zwischen Corpus mamillare und Nucleus mamillo-infundibularis eine Zellgruppe, die wir ursprünglich (1955b) als Nucleus intercalatus ansahen. Die Zellen sind etwas kleiner als diejenigen des Nucleus mamillo-infundibularis, wir konnten uns aber bei erneuter Analyse von ihrer besonderen Struktur nicht überzeugen, so daß wir diese Gruppe

nicht als Nucleus intercalatus aussondern, sondern als Teil des zerklüfteten Nucleus mamillo-infundibularis auffassen. Den *Lemuriformes* fehlt ein cytoarchitektonisch sicher abgrenzbarer Nucleus intercalatus.

Das Corpus mamillare besteht aus einer einheitlich strukturierten Zellformation von monomorphem und ziemlich isoformem Bau. Es ist bei allen *Lemuriformes*, von geringen Lagerungsunterschieden seiner Zellen abgesehen, gleich gebaut. In seinen oralen Abschnitten wird es von der Fasermasse des Fornix in kleinere Zellinseln aufgesplittert, so daß oft laterale Gruppen einen sogenannten Lateralkern vortäuschen können. Eine Aussonderung auf Grund cytoarchitektonischer Merkmale läßt sich jedoch nicht rechtfertigen. Die Zellen des Corpus mamillare sind nicht wesentlich größer als die Grundgrauzellen. Ihre Nisslsubstanz ist feinkörnig und blaß gefärbt, oft etwas verwaschen. Zellfortsätze sind knapp angedeutet.

Loris tardigradus

Die großzelligen Kerne sind, wie bei den schon beschriebenen Halbaffen in typischer Weise ausgebildet, umfassen aber zum Teil weit größere Abschnitte des Hypothalamus. In der oralen Gruppe treffen wir den Nucleus paraventricularis und den Nucleus supraopticus als sehr markante Gebilde. Der Nucleus paraventricularis, dessen caudales Drittel in Abbildung 3a dargestellt ist, erscheint als eine sehr zelldichte, hohe und schlanke Zellsäule, die dorsal kaum ein Streugebiet und auch keine deutliche Verdickung aufweist. Der Kern ist betont anisomorph gebaut. Der Nucleus supraopticus weist eine beträchtliche Ausdehnung auf und zerfällt in mehrere kleinere und größere Zellgruppen, die entlang des Tractus opticus bis in den oralen Tuberabschnitt angetroffen werden. Durch ihre enge Lagebeziehung zum Tractus opticus und durch ihre besonderen Strukturmerkmale sind diese Zellgruppen jedoch gut von ähnlich gelagerten Zellnestern des Nucleus mamillo-infundibularis zu unterscheiden. Eine zweite morphologische Besonderheit des Nucleus supraopticus ist sein relativ großes Streugebiet in der lateralen Grundgraubildung zwischen der Hauptmasse seiner Zellen und dem basalen Stück des Nucleus paraventricularis (Abb. 3a). Das Streugebiet umfaßt vorwiegend die Area lateralis oralis und besteht aus kürzeren und längeren Zellzügen oder einzelnen kleineren Zellgruppen. Dadurch wird die Grundgraubildung deutlich heteromorph, ein cytoarchitektonisches Merkmal, das wir in dieser betonten Ausprägung bei den *Lemuriformes* nicht fanden.

Im tuberalen Hypothalamusabschnitt erscheinen oral noch vereinzelt, caudal in etwas größerer Ausdehnung Gruppen von Mamillo-infundibularis-Zellen, die sich vorzüglich um den Fornix gruppieren (Abb. 3c). Zu einer geschlossenen tuberalen Kernformation des Nucleus mamillo-infundibularis kommt es aber nicht. Wir betrachten das seitliche Tuberfeld als Streugebiet des Nucleus mamillo-infundibularis, dessen parafor-nicale Gruppen gut entwickelt sind. Mit dem Fornix senken sich die Zellgruppen basalwärts und bilden schließlich oral und seitlich vom Corpus mamillare den Hauptkern als einen wohl umschriebenen Bestandteil des caudalen Hypothalamus. Er setzt sich in die Regio mamillaris fort und umgreift das Corpus mamillare dorsalwärts, auf diese Weise eine Pars supramamillaris bildend. Cytoarchitektonisch ist der Kern durch seine relativ großen und dunklen Zellen, deren Nisslsubstanz grobschollig verwaschen ist, sehr gut charakterisiert. Die Zellen sind zipflig, polygonal und verschieden groß, so daß der Kern durch seine Anisofornie auffällt. Wie bei den übrigen Prosimiern ist auch bei *Loris* am oralen Pol des Corpus mamillare der Nucleus mamillo-infundibularis aufgespalten, wobei zwischen Corpus mamillare und Hauptmasse des Nucleus mamillo-infundibularis eine kleinere Zellgruppe abgetrennt wird, die der Lage entsprechend als Nucleus intercalatus angesprochen werden könnte. Ihre Strukturmerkmale weichen etwas von denen des Nucleus mamillo-infundibularis ab, die Zellen sind oval und enthalten eine diffuse Nisslsubstanz, im Ganzen aber ist der Kernteil nur schwer von der übrigen Zellmasse abzutrennen und recht unscheinbar, so daß auch hier eine sichere Entscheidung schwer fällt. Das Corpus mamillare selbst ist monomorph und ziemlich isoform gebaut; ein Lateralkern kann auch hier nicht ausgesondert werden (Abb. 3d).

Das hypothalamische Grundgrau gleicht in seinen topographischen Merkmalen ganz den übrigen Prosimiern, seine cytoarchitektonische Differenzierung weicht aber von jenen in einigen Zügen ab. So ist die Area medio-periventricularis (Abb. 3a, b) in stärkerer Ausprägung anisoform gebaut. Sie ist ziemlich breit und sehr zelldicht, läßt jedoch im tuberalen Abschnitt eine schmale periventriculäre Zone erkennen, die sich in die Area periventricularis posterior fortsetzt (Abb. 3b). Besonders zu erwähnen ist der enge Zusammenhang der Grundgrauformation mit dem Subthalamus (in Abb. 3b mit ST bezeichnet), und zwar mit der basalen Zona incerta und mit der Pars reticularis des lateralen Thalamuskernes. Eine Area periventricularis anterior kann auch bei *Loris* ausgesondert werden, sie ist in den Abbildungen aber nicht zur Darstellung

gebracht. Die Hauptformation der medialen Hypothalamusbereiche im tuberalen Abschnitt ist die Area ventromedialis. Sie stellt ein relativ großes Grau dar, das sich von seiner Umgebung deutlich, aber nicht überall sehr scharf absetzt. Gut entwickelt ist das medio-basal von ihr liegende Feld der Area periventricularis posterior (Abb. 3c). Man erkennt auch ihre enge Beziehung zum Recessus infundibularis und damit ihre Homologie mit dem sogenannten Nucleus infundibularis der anderen Autoren. Eine cytoarchitektonische Besonderheit weist wiederum die Area lateralis auf, die bei *Loris* zwei Teile erkennen läßt, nämlich eine Area lateralis oralis Lo und eine Lateralis caudalis Lc (Abb. 3a—d). Die Area lateralis oralis ist ein monomorphes, ziemlich isoformes Grau. Es enthält mittelgroße, zipflige Zellen mit schlanken und zart gefärbten Fortsätzen. Die Nisslsubstanz ist feinkörnig und blaß; der Kern hell mit dunklem Nucleolus und zarter Membran. Die Größenschwankungen sind gering. Medial vom Nucleus supraopticus ist die Area heteromorph strukturiert; sie dehnt sich medio-basalwärts aus und stößt in den oralen Tuberabschnitten an die Area ventromedialis. Dorsolateral grenzt sie direkt an den Subthalamus und namentlich an die Pallidumformation. Die Area lateralis caudalis, die vorwiegend in den caudalen Ebenen des Tubercinereum und in der Regio mamillaris angetroffen wird (Abb. 3c, d), weist einen wesentlich dichteren Zellbau auf, ihre Zellen sind etwas größer als die der oralen Formation, plasmareich und häufig oval oder polygonal geformt. Fortsätze sind nur undeutlich wahrnehmbar. Die Nisslsubstanz bildet kompakte Schollen, die zum Teil verwaschen sind und sich stark anfärben. Der Kern enthält einen dunklen Kernsaft mit schwach erkennbarem Nucleolus und undeutlicher Membran. Die Formation wird durch das Streugebiet des Nucleus mamillo-infundibularis heteromorph, hat aber sonst einen monomorphen und angedeuteten anisoformen Bau. Laterodorsal geht sie in die subthalamischen Gebiete über und setzt sich unmittelbar in den Nucleus subthalamicus fort (Abb. 3c SL).

Überblicken wir die Gesamtstruktur des Hypothalamus der Prosimier, dann ist die Übereinstimmung im Bau eine doch recht augenfällige. Sie gibt sich kund in der Differenzierung in die großzelligen Kerne und in die graue Grundsubstanz, Grundgrau. Diese Strukturmerkmale entsprechen dem Bautypus des Primatenhypothalamus, wie wir ihn schon bei den *Pongidae* (1948, 1953) und bei *Homo* (1955a) beschrieben haben. Andererseits aber sind die abweichenden Strukturmerkmale nicht zu verkennen. Sie erfassen die großzelligen Kerne, die bei den *Lemuriformes* geschlossenere Form aufweisen als bei *Loris*, wo namentlich die Nuclei

supraopticus und mamillo-infundibularis deutlich ausgebildete Streugebiete aufweisen und außerdem im Ganzen größer sind. Für den Nucleus mamillo-infundibularis ist das Vorhandensein paraforncialer Zellgruppen ein besonderes Charakteristikum, das selbst gegenüber *Propithecus* hervorzuheben ist. Bemerkenswert ist auch die Gesamtform des keulenförmigen, am Dorsalende verdickten Paraventrikularkernes bei den *Lemuriformes*; *Loris* hat einen wesentlich schlankeren und plattenförmigen Kern; bei den Pongiden und beim Menschen ist das basale Ende verbreitert. Und schließlich ist als abweichendes Merkmal bei *Loris* die cytoarchitektonische Zweiteilung der Area lateralis zu erwähnen.

Vergleichen wir nun unsere Befunde mit denen von PINES bei *Lemur catta*, dann können einzelne Kerne, die PINES ausgesondert hat, mit den unsrigen ohne Schwierigkeiten homologisiert werden. Es sind das die orale Kerngruppe und das Corpus mamillare. Der Kern «Plp» (Nucleus pedamenti lateralis posterior) ist ein seitlicher Ausläufer des Nucleus mamillo-infundibularis, und das Gebiet «Pz» dürfte unserer caudalen Area lateralis entsprechen. Unter den Grundgraubildungen sind die Gebiete «ta» und «t β » homolog mit dem gesamten caudalen Abschnitt der Area medio-periventricularis, während «ty» die Area ventromedialis darstellt. Das orale Grundgrau (Abb. 11 von PINES) wurde nicht näher bezeichnet, stellt aber unsere Grundgraubildungen dar. Zellgebiete, die unseren Pa und Pp entsprechen, hat PINES nicht ausgesondert, sie fehlen aber nicht.

Die Abbildungen, die LEGROS CLARK seiner Arbeit über *Tarsius* beigelegt hat, gestatten ebenfalls einen Vergleich dieser Gattung mit unseren Formen. Von den großzelligen Kernen ist LEGROS CLARKS Kern «T» homolog mit dem Nucleus supraopticus und der Kern «HyM» mit dem Nucleus paraventricularis. Mit dem Nucleus mamillo-infundibularis ist das Gebiet «HyP» homolog, scheint aber gemäß Abbildungen 7 und 8 bei LEGROS CLARK jenen Abschnitt des Kernes zu umfassen, der Streugebiet in der Grundgraubildung ist. Der Hauptkern selbst, der auch bei *Tarsius* in typischer Lage angetroffen wird (Abb. 9 von LEGROS CLARK), wurde nicht bezeichnet. Seine Lagebeziehung zum Corpus mamillare und die Gesamtform lassen aber an der Homologisierung keinen Zweifel. *Tarsius* besitzt demnach einen ausgedehnten Nucleus mamillo-infundibularis, der recht weit in die oralen Abschnitte des Tuber cinereum hineinreicht und paraforncial gelagert ist; in diesem Merkmal stellt sich *Tarsius* an die Seite von *Loris tardigradus*. Außerdem ist zu vermerken,

daß *Tarsius* auch eine dem sogenannten Tuberkern homologe Formation fehlt.

Die Area lateralis des Grundgraus entspricht dem Gebiet «HyL», und zwar in der gesamten Ausdehnung, und der caudale Abschnitt der Area medioperiventricularis ist mit «HyDm» homolog. Ausschlaggebend für die Homologie ist hier vor allem die dorsomediale Lage. Das Gleiche gilt für die Area ventromedialis, welche mit «HyVm» homolog ist; der mediale Abschnitt von «HyVm», der unmittelbar am Recessus infundibularis liegt, dürfte unserer Area periventricularis posterior homolog sein, das Gebiet ist aber von LEGROS CLARK nicht näher bezeichnet und beschrieben worden. Die oralen Grundgrauformationen hat der Autor nicht näher analysiert und benannt. Auch bei *Tarsius* ist der kontinuierliche Übergang des Grundgraus in die subthalamischen Formationen ein Merkmal, das diese Halbaffengattung mit den übrigen Prosimiern gemeinsam hat.

Der Vergleich mit *Tupaia minor*, die ebenfalls von LEGROS CLARK (1929) beschrieben worden ist, kann ebenfalls auf Grund der Abbildungen durchgeführt werden. Es fällt dabei sofort die Ähnlichkeit des Strukturtypus in die Augen. Mit Ausnahme des Nucleus paraventricularis (= Nucleus magnocellularis hypothalami LEGROS CLARK) fehlen markante großzellige Kerne, bzw. heben sich aus der Gesamtheit der Zellen des Grundgraus nicht besonders heraus. Die Gliederung der grauen Grundsubstanz läßt jedoch eine Merkmalsähnlichkeit mit den Prosimiern erkennen; es bestehen vor allem Unterschiede in der Dichte der Zellagerung, die eine laterale und mediale Hauptzone abgrenzbar machen. Inwiefern sich diese Zonen auch cytoarchitektonisch unterscheiden geht aus den Angaben von LEGROS CLARK nicht hervor und kann selbstverständlich auch nicht aus den Abbildungen erkannt werden, so daß wir hier auf das entscheidende Kriterium einer Gliederung verzichten müssen und uns lediglich auf die erwähnten Dichteunterschiede stützen können. Soviel darf aber gesagt werden: der «Nucleus hypothalamicus lateralis (HyL)» ist in seiner ganzen Ausdehnung der Area lateralis homolog, während «Nucleus hypothalamicus anterior (HyA)», «dorsalis» (HyD) und «medialis» (HyM) Teile der Area medio-periventricularis sind. Ob sie als Strukturen eigener Art, also auf Grund verschiedener cytoarchitektonischer Merkmale auszusondern wären kann nicht entschieden werden. Seiner Lage entsprechend ist der «Nucleus hypothalamicus ventralis (HyV)» mit der Area ventromedialis und Area periventricularis posterior zu homologisieren.

Es muß besonders hervorgehoben werden, daß LEGROS CLARK weder in seiner knappen Beschreibung noch in den Abbildungen ein dem Nucleus mamillo-infundibularis sicher entsprechendes Gebiet erwähnt. Morphologisch wäre sein Homologon in den caudalen Abschnitten des Nucleus hypothalamicus zu suchen, dort also, wo dieser Kern gegen medial an das gut abgrenzbare Corpus mamillare stößt. Ob er auf Grund cytoarchitektonischer Merkmale als eigener Kern von dem Nucleus hypothalamicus als Grundgraubildung abgegrenzt werden kann, entzieht sich unserer Kenntnis. Das aber ist für die Beurteilung einer evolutiven Differenzierungstendenz von einiger Bedeutung.

Der Vergleich des Prosimierhypothalamus mit demjenigen von *Tupaia* ergibt demnach eine ziemlich große Übereinstimmung im morphologischen Gesamthabitus, wobei die Ähnlichkeit namentlich mit *Microcebus* sehr groß ist und sich auch auf einzelne Merkmale erstreckt, so auf den Zusammenhang des Grundgraus mit den subthalamischen Formationen (Abb. 3 bei LEGROS CLARK) und auf die Form des Nucleus paraventricularis, dessen verdicktes Dorsalende der Autor ausdrücklich erwähnt.

Die von uns hier gegebenen Homologien gründen sich vor allem auf die Lagebeziehungen der einzelnen Formationen untereinander und innerhalb des ganzen Hypothalamus, wobei die einzelnen Formationen als Differenzierungen einer einheitlichen grauen Masse, des Grundgraus aufgefaßt werden. Wo auf Grund cytoarchitektonischer Besonderheiten noch weitere Differenzierungen feststellbar sind, wie bei *Loris* für die Area lateralis, können diese als Teile der Gesamtformation nur mit dieser selbst bei anderen Formen als homolog erkannt werden. Demgemäß ergibt sich für das Grundgrau der Prosimier und *Tupaia* folgende Homologietabelle:

<i>Lemuriformes, Loris</i>	<i>Lemur</i> (PINES)	<i>Tarsius</i>	<i>Tupaia</i> (LEGROS CLARK)
Area medio-periventricularis	$t\alpha$ und $t\beta$	HyDm	{ HyA HyD HyM
Area lateralis	Pz?	HyL	HyL
Area ventromedialis	$t\gamma$	HyVm	HyV teilweise
Area periventricularis anterior	—	—	—
Area periventricularis posterior	—	HyVm med.	HyV teilweise

Gegenüber den bis jetzt geschilderten Verhältnissen bei den Prosimiern weisen die Pongiden und *Homo* ein wesentlich differenzierteres Strukturbild auf. Zwar erkennen wir auch bei den *Hominoidea* die charakteristischen Gruppen der großzelligen Kerne, sie sind jedoch um zwei Formationen vermehrt, um den Nucleus tuberis lateralis, der in Form eines unregelmäßig gestalteten, aber charakteristischen Kerngebietes im tuberalen Hypothalamus liegt, und um den Nucleus intercalatus, einen Kern im mamillären Abschnitt, der bei *Homo* konstant nachzuweisen ist. Der Nucleus tuberis lateralis hat, abgesehen von seiner wohl begrenzten Gestalt, in seinen cytoarchitektonischen Merkmalen vieles mit dem Grundgrau gemein und ist wohl als ein Differenzierungsgebiet desselben aufzufassen, während der Nucleus intercalatus ein typischer großzelliger Kern ist. Neben dieser Kernvermehrung ist die Differenzierung aber auch noch in einer Erweiterung bestimmter Kerne greifbar. Diese erweiterten Kerne sind vorzüglich der Nucleus supraopticus, dessen Streugebiet in das Grundgrau sehr breit und zellreich ist, ferner der Nucleus mamillo-infundibularis, der von der Regio mamillaris in das Tuber cinereum hineinreicht und gut entwickelte parafornicale Streugebiete hat. Zusammen mit dem Nucleus tuberis lateralis ist er die typische und unverkennbare Hauptformation des tuberalen Hypothalamus. Die seinerseits von uns beschriebenen (1953) Nuclei pedamenti laterales anterior und posterior der Pongiden müssen vorläufig noch mit einem Fragezeichen versehen werden. Es handelt sich hier um kleine Gruppen von großen Zellen im vorderen und hinteren seitlichen Wandabschnitt. Oral liegen die Zellen in der Nachbarschaft des Tractus opticus und könnten Teile des Nucleus supraopticus darstellen; im caudalen Abschnitt jedoch könnten es Zellgruppen des Nucleus mamillo-infundibularis sein. Wir glaubten seinerzeit differente Strukturmerkmale gegenüber den erwähnten Kernen zu sehen, möchten jetzt aber darauf nicht bestehen, können aber keine Entscheidung treffen, da wir nicht genügend zahlreiche Serien zur vergleichenden Untersuchung zur Verfügung haben. Bei *Homo* jedenfalls liegen an den entsprechenden Hypothalamusstellen Teile der Nuclei supraopticus bzw. mamillo-infundibularis — Nuclei pedamenti laterales als cytoarchitektonisch selbständige Gebilde existieren nicht.

Ähnliche Unsicherheit besteht vorläufig auch hinsichtlich der Aussonderung eines Corpus mamillare laterale bei *Pongo* und *Gorilla*; der Kern gleicht hier in manchen Zügen dem angrenzenden Nucleus mamillo-infundibularis. Bei *Pan* hingegen besteht der Kern aus Zellen, die

<i>Lemuriformes</i>	<i>Loris</i>	<i>Pongidae</i>	<i>Homo</i>
Area periventr. ant. Area periventr. post. AREA MEDIO-PERIVENTR. Area ventromedialis Area lateralis	Area periventr. ant. Area periventr. post. AREA MEDIO-PERIVENTR. Area ventromedialis Area lat. oralis Area lat. caudalis	ZONA PERIVENTRICULARIS Area periventr. ant. Area periventr. post. Area medialis ant. Area ventromedialis ZONA MEDIALIS ZONA LATERALIS	Area periventr. ant. Area periventr. post. Area periventr. dors. Area periventr. comm. Area lat. ant. Area ventromedialis Area lateralis intermedia Area lateralis reticularis Area lateralis post. mit Streugebiet des MI.

jenen des Corpus mamillare mediale ähnlich sind. Für *Homo* konnten wir zeigen, daß das Corpus mamillare einen einheitlichen monomorphen, anisoformen Kern darstellt.

Über die Strukturunterschiede zwischen Prosimiern und *Hominoidea* orientiert uns die folgende Homologietabelle, in welcher die sicher homologen Strukturen einander gegenüber gestellt sind. Beim Vergleich gehen wir von unserer früheren Einteilung in drei Zonen (Pongiden) aus; sie entsprechen dem, was wir klein- und großzelliges Höhlengrau und Substantia reticularis nannten. Die innerhalb dieser Zonen ausgesonderten Areale sind als cytoarchitektonische Einheiten Teile der grauen Grundsubstanz, des Grundgraus. Sie können auf Grund ihrer Lagebeziehungen innerhalb des Hypothalamus unmittelbar miteinander verglichen werden.

Was nun die Tabelle nicht verraten kann, sind die besonderen cytoarchitektonischen Merkmale der einzelnen Formationen, welche zum Teil zwischen den Prosimiern und *Homo* (wo ein genügend großes Material untersucht werden konnte) differieren. Die Area lateralis der *Lemuriformes* ist ein monomorphes, anisoformes Grau; bei *Loris* finden wir die beiden Subareale, welche beide monomorph sind; bei *Homo* hingegen ist sowohl die Area lateralis reticularis als auch die Area lateralis posterior ein di-morphes, anisoformes Griseum (die letztere außerdem durch MI heteromorph). Die Area lateralis anterior des Menschen, die ein entsprechendes Homologon bei den Halbaffen nicht hat, sondern in der vorderen Area medio-periventricularis aufgeht, ist polymorph und anisoform gebaut. Alle übrigen Areale entsprechen sich in ihrem monomorphen Zellbau. Die Differenzierung des Grundgraus ist also nicht nur in der Vermehrung der Areale greifbar, sondern zeigt sich außerdem in der speziellen cytoarchitektonischen Struktur einzelner Areale. Dabei fällt auf, daß es sich bei *Homo* gerade um solche Areale handelt, für die wir bei den Halbaffen nichts Entsprechendes finden können (außer bei *Loris* die beiden lateralen Subareae), und es stellt sich die Frage, ob sich darin ein besonderes Differenzierungsgesetz kundtut. Auf diese Frage freilich müssen wir die Antwort noch schuldig bleiben.

Literaturverzeichnis

- FEREMUTSCH, K. (1948): Der Hypothalamus der Anthropomorphen. Mschr. Psychiatr. Neurol. 115, 194.
- (1953): Der Hypothalamus der Menschenaffen. Z. Morphol. Anthropol. 45, 195.
- (1955a): Strukturanalyse des menschlichen Hypothalamus. Basel, S. Karger, 1955.
- (1955b): Die Struktur des Hypothalamus einiger Prosimier. Verhdt. Freie Vereinigung der Anatomen, Fribourg 1955. Acta anat. 25, 405.
- GRÜNTAL, E. (1931): Der Zellaufbau im Hypothalamus des Kaninchens und des *Macacus Rhesus*, nebst einigen allgemeinen Bemerkungen über dieses Organ. J. Psychol. Neurol. 42, 425.
- (1933a): Über das spezifisch Menschliche im Hypothalamusbau. Eine vergleichende Untersuchung des Hypothalamus beim Schimpansen und Menschen. J. Psychol. Neurol. 45, 237.
- (1933b): Neuere Ergebnisse vergleichend anatomischer Untersuchungen des Zwischenhirns der Säuger. Naturwiss. 21, 521.
- LEGROS CLARK, W. E. (1929): The Thalamus of *Tupaia minor*. J. Anat. 63, 177.
- (1930): The Thalamus of *Tarsius*. J. Anat. 64, 371.
- PINES, J. L. (1927): Zur Architektonik des Thalamus opticus beim Halbaffen (*Lemur catta*). J. Psychol. Neurol. 23, 31.

Legenden zu den Abbildungen

Av	Area ventromedialis
CC	Crus cerebri
CM	Corpus mamillare
Hy	Pars infundibularis der Adenohypophyse
L	Area lateralis
Lc	Area lateralis caudalis
Lo	Area lateralis oralis
MI	Nucleus mamillo-infundibularis
Mp	Area medio-periventricularis
Pa	Area periventricularis anterior
Pp	Area periventricularis posterior
PV	Nucleus paraventricularis
SO	Nucleus supraopticus
SL	Stelle des Zusammenhanges zwischen Grundgrau und Nucleus subthalamicus
ST	Stelle des Zusammenhanges zwischen Grundgrau und Subthalamus
TO	Tractus opticus, bzw. Chiasma opticum

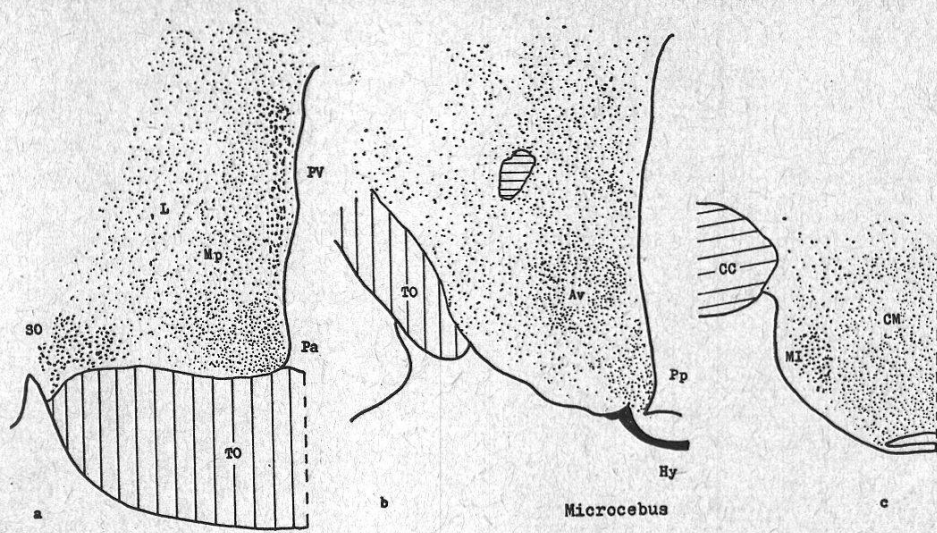


Abb. 1

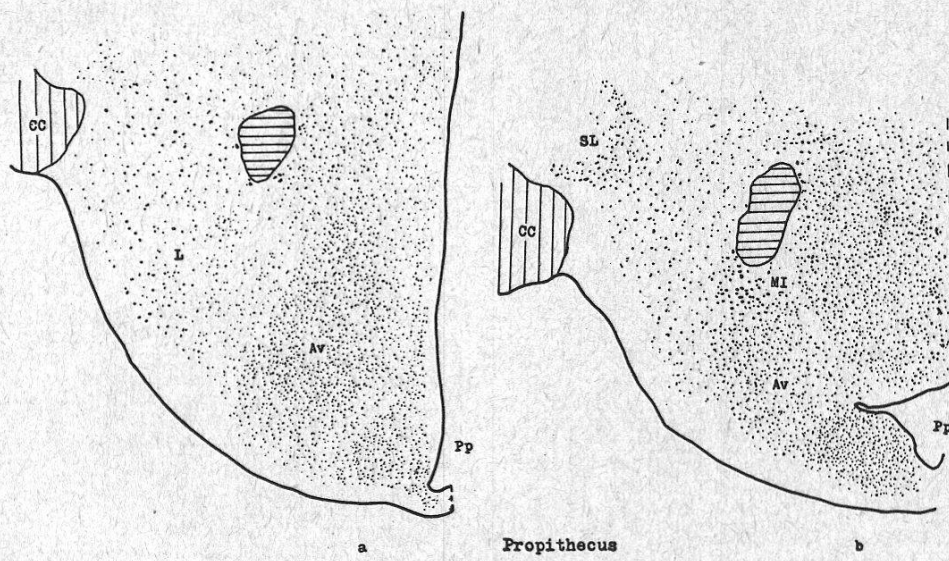


Abb. 2

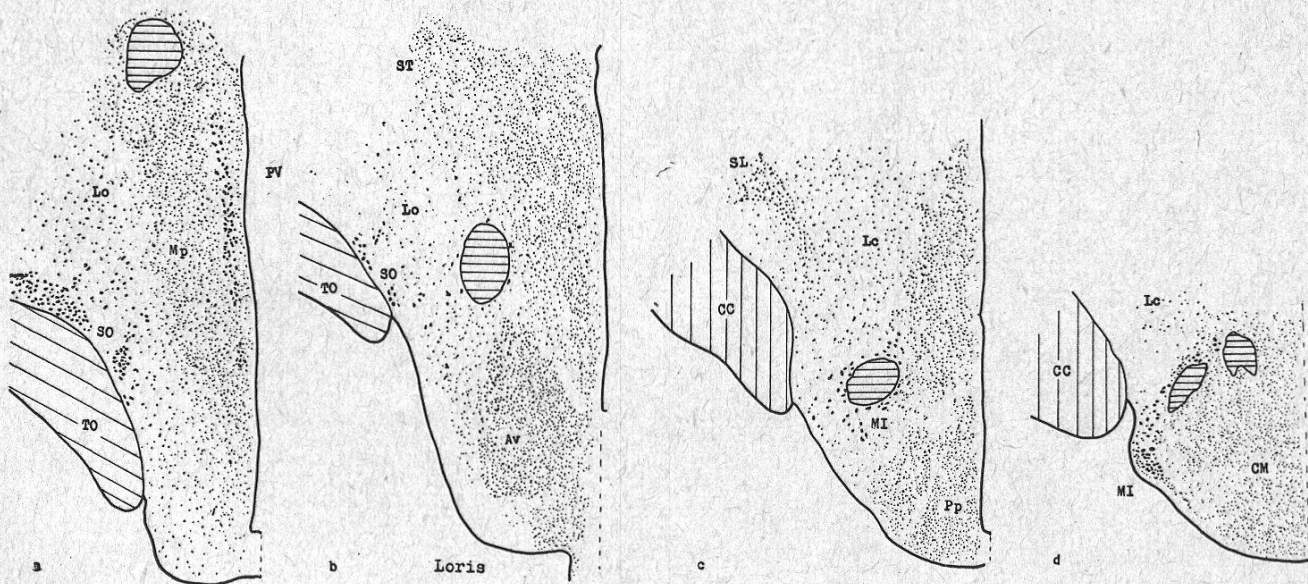


Abb. 3

