Zeitschrift: Mitteilungen der Naturforschenden Gesellschaft in Bern
Herausgeber: Naturforschende Gesellschaft in Bern
Band: 22 (1964)

Artikel: Les mastocytes d'Ehrlich, quatre-vingts ans plus tard
Autor: Padawer, Jacques
DOI: https://doi.org/10.5169/seals-319529

Nutzungsbedingungen
Die ETH-Bibliothek ist die Anbieterin der digitalisierten Zeitschriften auf E-Periodica. Sie besitzt keine Urheberrechte an den Zeitschriften und ist nicht verantwortlich für deren Inhalte. Die Rechte liegen in der Regel bei den Herausgebern beziehungsweise den externen Rechteinhabern. Das Veröffentlichen von Bildern in Print- und Online-Publikationen sowie auf Social Media-Kanälen oder Webseiten ist nur mit vorheriger Genehmigung der Rechteinhaber erlaubt. Mehr erfahren

Conditions d'utilisation
L'ETH Library est le fournisseur des revues numérisées. Elle ne détient aucun droit d'auteur sur les revues et n'est pas responsable de leur contenu. En règle générale, les droits sont détenus par les éditeurs ou les détenteurs de droits externes. La reproduction d'images dans des publications imprimées ou en ligne ainsi que sur des canaux de médias sociaux ou des sites web n'est autorisée qu'avec l'accord préalable des détenteurs des droits. En savoir plus

Terms of use
The ETH Library is the provider of the digitised journals. It does not own any copyrights to the journals and is not responsible for their content. The rights usually lie with the publishers or the external rights holders. Publishing images in print and online publications, as well as on social media channels or websites, is only permitted with the prior consent of the rights holders. Find out more

Download PDF: 16.07.2025

ETH-Bibliothek Zürich, E-Periodica, https://www.e-periodica.ch

Jacques Padawer [1]

Les mastocytes d'Ehrlich, quatre-vingts ans plus tard [2, 3]

Il y a quelques quatre-vingts ans, un jeune étudiant en médecine prit intérêt à l'étude des interactions entre les colorants dérivés de l'aniline et les différents éléments des tissus animaux. Il remarqua que certains colorants, tels que le Dahlia ou le Bleu de Toluidine qui donnent des solutions acqueuses faibles bleues, donnaient cette même couleur à la plupart des éléments tissulaires; certains éléments, par contre, tels que la substance intercellulaire du cartilage et le mucus, acquéraient une coloration franchement pourpre. Ce phénomène fût dénommé «métachromasie». Parmis les éléments qui se coloraient métachromatiquement, se trouvaient des cellules particulièrement frappantes, retrouvées dans tous les tissus conjonctifs. Le jeune étudiant, PAUL EHRLICH, ne put qu'être fasciné par elles. Il remarqua qu'elles étaient de taille particulièrement grande, et qu'elles contenaient de très nombreux gros granules. Il observa également qu'elles abondaient là surtout où un oedème riche en protéines s'était produit et il supposa que ces granules représentaient des dépôts alimentaires protéiques mis en réserve pour l'usage ultérieur de la cellule. Il les dénomma donc des «Mastzellen», mot dérivé de l'allemand «mästen» signifiant «engraisser».

En 1937, l'école scandinave de JORPES résuma une série d'importantes études en suggérant que les mastocytes sont des héparinocytes et qu'ils

[1] Dr. phil. JACQUES PADAWER, Département d'Anatomie, Albert Einstein College of Medicine, New York, N.Y., U.S.A.

[2] Cet exposé résume en partie une présentation du 22 avril 1964 sous les auspices de la Naturforschende Gesellschaft in Bern. Les travaux personnels décrits dans cet article ont bénéficié de l'aide des Fonds suivants: The Damon Runyon Memorial Fund, The Leukemia Society, The American Heart Association.

[3] Aucunes citations ne seront inclues dans cet article. Le lecteur peut se rapporter à un monographe récent, Conference on Mast Cells and Basophils, New York Academy of Sciences, volume 103, Article 1, February 1963 où il trouvera une bibliographie volumineuse.

sécrètent leur héparine, ce puissant anticoagulant, dans les vaissaux sanguins. Les recherches plus récentes n'ont pas permi de démontrer la présence d'héparine dans le sang sauf en quantités minimes dans le système enzymatique de la lipase lipoprotéique. LAGUNOFF suggéra même que l'héparine des mastocytes est une substance cellulaire de structure et qu'elle n'est pas destinée à la sécrétion.

Les quinze dernières années ont apporté d'autres données importantes qui nous ont amené à élargir nos conceptions du mastocyte-héparinocyte. Par exemple, nous pouvons maintenant préciser que les mastocytes contiennent aussi des quantités importantes d'une peptidase du genre chymotrypsine et que des amines se trouvent, en quantités énormes, concentrées au sein des granules mastocytaires. L'histamine s'y retrouverait peut-être dans toutes les espèces animales, tandis que la 5-hydroxytryptamine (la sérotonine) n'a été démontrée que dans les mastocytes du rat et de la souris.

Parce que les mastocytes ne sont pas colorés par les méthodes courantes, telles que l'hématoxyline-éosine ou la plupart des modifications du trichrome, on a tendence à oublier qu'ils existent ou à penser que ce sont des cellules importunes, sans grande importance physiologique. Qu'il n'en est rien se démontre facilement à l'aide de colorations appropriées. Une préparation de la poche jugale du hamster colorée au bleu de toluidine acidifié, par exemple, présente des accumulations invraissemblables de mastocytes; seul le manque de relations entre eux nous empêche de considérer qu'il s'agît d'un organe. Si l'on admet que ces cellules sont à la proximité de sites chimio récepteurs, on peut en conclure qu'elles pourraient jouer un rôle de tout premier ordre dans l'économie de l'environnement immédiat.

Dans les tissus, les mastocytes sont pléomorphiques. Ils s'accolent intimement aux fibres du conjonctif. Leur tendance à s'associer au système vasculaire, qui a été soulignée si souvent dans la littérature, nous frappe autant pour l'évidence du phénomène mais aussi pour le fait qu'il n'est ni universel, ni très intime. En effet, l'alignement des mastocytes est frappant du côté artériel mais souvent absent du côté veineux. Le long des artérioles, une quantité appréciable de conjonctif s'interpose entre nos cellules et les parois vasculaires. La numération des mastocytes dans les tissus ne se fait qu'avec difficulté et les sources d'erreur sont nombreuses.

Chez plusieurs espèces, parmis lesquelles on compte le rat, la souris et le hamster, les mastocytes se retrouvent dans des compartiments du conjonctif qui se prêtent bien mieux que d'autres aux études quantitatives.

Nous faisons allusion aux transudats, lymphe peritonéale ou thoracique, qui peuvent être maniés comme l'est le sang en hématologie. On peut diluer à volonté et numérer les cellules à l'aide d'un hémocytomètre. Contrairement à une opinion répandue, ces méthodes donnent des valeurs relatives et non pas absolues. Si on exprime le nombre de mastocytes en tant que pourcentage de la population cellulaire ou en tant que concentration, c. a. d. en nombre de cellules par unité de volume, on n'aura de valeurs absolues que si on mesure le volume de lymphe contenu dans le compartiment en question. Ceci est facile à faire pour la cavité péritonéale et l'est aussi pour la cavité thoracique si on procède à un lavage de la plèvre. Dans ce dernier cas, on tiendra compte de la concentration de cellules dans le volume total du liquide de lavage retiré et on sacrifie certaines données (volume du liquide pleural et sa concentration cellulaire).

La quantité de lymphe qui s'accumule dans la cavité péritonéale est très variable selon l'état physiologique de l'animal (Tableau 1) mais,

Tableau 1 Volume de lymphe péritonéale chez le rat[4]

Etat physiologique[5]	Volume, ml[6]
Intact, ♂ (20)	0,21 ± 0,032
Adx. 5 jours, ♂ (12)	0,10 ± 0,024
Adx. simulée, 5 jours, ♂ (8)	0,10 ± 0,029
Adx. 2 semaines, ♂ (31)	0,29 ± 0,050
Hypx. ♂, sans traitement (18)	0,20 ± 0,029
Hypx. ♂ + G.H.	0,15 — 0,58[7]
Hypx. ♂ + véhicule (4)	0,06 — 0,10[7]
Intact, ♀, vierge (6)	0,21 ± 0,085
Gravide ♀, 20 jours (9)	0,90 ± 0,14

[4] Souche Long-Evans modifiée, 160—180 g, sauf animaux gravides; Adx. = Surrénalectomisés; Hypx. = hypophysectomisés; G.H. = hormone de croissance (Raben-Westermeyer); véhicule = eau distillée acidifiée à pH 3,0 avec HCl.

[5] Nombre d'animaux indiqué en paranthèses.

[6] Moyenne ± Erreur Standard de la Moyenne.

[7] Pas assez d'animaux pour justifier l'analyse statistique.

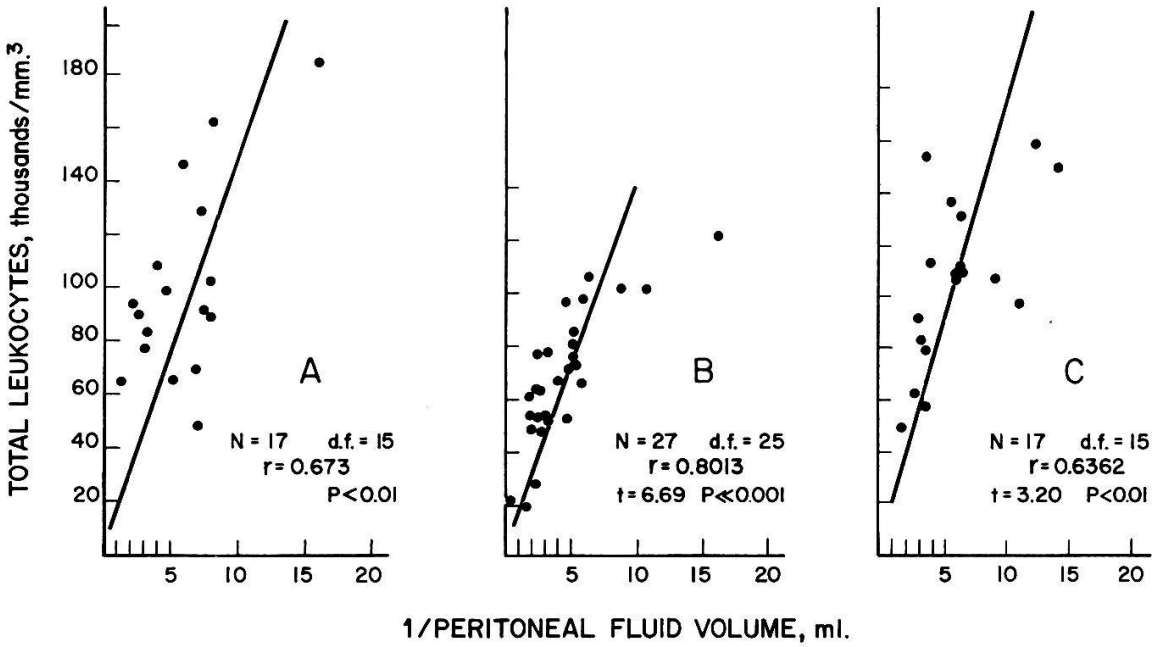

Figure 1 Concentration cellulaire de la lymphe péritonéale du rat mâle (souche Long-Evans modifiée) en fonction du volume de liquide présent. Notez que l'abscisse représente l'inverse du volume et l'ordinée plusieurs types de cellules. A = animaux intacts; B = animaux surrénalectomisés 2 semaines au paravent; C = animaux hypophysectomisés 4 à 8 semaines avant essai. Toutes ces données se conforment à la formule $xy = k$, soit l'hyperbole équilatère. (A reproduit de Anat. Rec. 124: 209, 1956; B reproduit de Ann. N. Y. Acad. Sci. 103: 87, 1963. Avec permission.)

pour un groupe d'animaux semblables (mêmes age, poids, sexe, traîtement), le nombre absolu de cellules reste d'une constance étonnante. En effet, si nous comparons la concentration cellulaire au volume de liquide péritonéal récolté (sans lavage, bien entendu), nous remarquons que la concentration est inversement proportionelle au volume (les données se conforment à une hyperbole équilatère) (Figure 1). Cette proportionalité se retrouve aussi bien chez le rat normal que chez les animaux soumis à certaines expérimentations: rats surrénalectomisés, hypophysectomisés, ou dans certaines autres circonstances, gestation par exemple. Ces observations nous paraissent d'un intérêt spécial parce qu'elles démontrent que la population cellulaire locale, comprenant tous les types cellulaires rencontrés, c'est à dire la masse tissulaire de l'aggrégat de ces cellules libres, est définie très formellement, tout comme l'est la masse des organes. Ceci est d'autant plus curieux qu'il s'agît de cellules de types différents dont certaines peuvent être produites par mitoses in loco (les macrophages) tandis que d'autres ne le sont pas (les leucocytes

éosinophiles provenant de la mœlle osseuse). Comme les différents genres de cellules en question sont retrouvées dans d'autres sites anatomiques (sang, tissus lymphatiques, tous les tissus conjonctifs) il faudrait en conclure qu'il y a un mécanisme d'origine locale qui maintient un équilibre cellulaire bien défini.

Dans certains cas, le volume du liquide péritonéal peut fluctuer très rapidement. Par exemple, trois heures après une injection sous-cutanée de colchicine chez le rat on obtient de deux à trois fois plus de lymphe péritonéale que n'en présentent des animaux controles ou non traités (Tableau 2).

Tableau 2 Effet d'une injection sous-cutanée unique de colchicine sur le volume de liquide péritonéal chez le rat[8]

	Volume, ml[9]
Témoins, intacts	0,37 ± 0,03 (16)
Animaux traités (Colchicine, 0,2 mg/100 g)	0,61 ± 0,04 (15)
P_t	< 0,001

Il n'y a donc aucun doute que dans beaucoup de cas l'interprétation des résultats expérimentaux ne poura-t-être valable que si on dispose de données exprimées en valeurs absolues. En général, ceci n'est possible que pour les exudats et non pour les tissus. Néanmoins, il faut souligner que l'étude des mastocytes dans les tissus solides reste importante malgré les difficultés pratiques qu'elle rencontre car, si les mastocytes tissulaires et ceux du liquide péritonéal paraissent identiques, des recherches ultérieures pourraient révéler qu'il n'en est pas ainsi pour toutes les propriétés étudiées.

Les mastocytes libres présent dans les transudats sont généralement sphériques. Comme l'avait déjà souligné d'Arcy Thompson, la sphère est le solide qui, pour un volume donné possède la plus petite surface possible. C'est donc cette forme qui réduira à son minimum l'énergie de surface de ces cellules (produit de la tension interfaciale et de la surface cellulaires). Ces principes physicochimiques, reconnus pour les émulsions

[8] Souche Spragne-Dawley-Holtzman, 93 à 139 g de poids corporel. Mâles, agés de 32 à 37 jours.

[9] Le nombre d'animaux est indiqué entre paranthèses. Les valeurs, obtenues 3 heures après l'injection, sont les Moyennes ± l'Erreur Standard de la Moyenne.

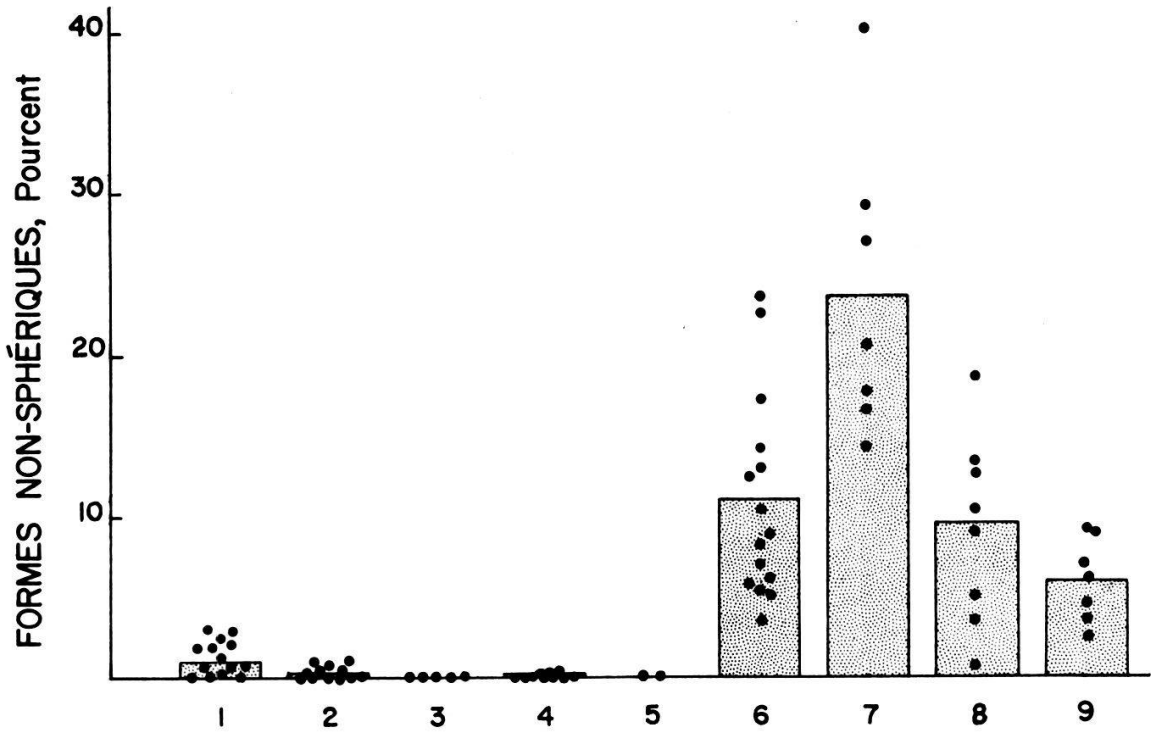

Figure 2 Pourcentage de mastocytes non-sphériques dans la lymphe péritonéale du rat en fonction de la balance hormonale. Mâles, souche Long-Evans modifiée. 1. Intacts, normaux; 2. surrénalectomie, 5 jours; 3. surrénalectomie simulée témoin, 5 jours; 4. surrénalectomie, 2 semaines; 5. surrénalectomie simulée témoin, 2 semaines; 6. hypophysectomie; 7. hypophysectomie + injection témoin, s. c. (H_2O, pH 3,0); 8. hypophysectomie + G.H., s.c. pendant 1 semaine; 9. hypophysectomie + G.H. pendant 2 semaines. Chaque point représente un animal.

liquides, s'appliquent également aux cellules tant que le protoplasme reste en état de solation. Des cellules sphériques se prêtent particulièrement bien aux études quantitatives se rapportant à leur volume ou à l'équilibre sol $\rightleftarrows$ gel cytoplasmique. Il est en outre à noter que les mouvements de l'animal, les mouvements respiratoires et le péristaltisme intestinal contribuent à maintenir les cellules du liquide péritonéal en suspension homogène, ce qui présente des avantages considérables au point de vue de l'échantillonnage et des analyses statistiques.

Les mastocytes sont des cellules actives. Elles réagissent à des stimulations physiologiques de même qu'à des accès expérimentaux.

La balance hormonale de l'animal joue un rôle définitif dans le contrôle de la forme (Figure 2) et de la taille (Figure 3) des mastocytes péritonéaux. A la suite d'expériences avec des rats hypophysectomisés il nous est permis de préciser que l'hormone de croissance est nécessaire au

maintien de l'apparence sphérique normale. Le manque d'hormone de croissance se manifeste progressivement pendant les six semaines qui suivent l'ablation de l'hypophyse. La réversibilité de l'effet par injection hormonale est également progressive et demande de deux à quatre semaines pour se produire, sans doute en fonction du dosage et peut être de synergismes avec d'autres principes hypophysaires. La cortisone et le cortisol, tous deux antagonistes de l'hormone de croissance, sont sans effet notable chez l'animal normal. La surrénalectomie et l'intervention simulée témoin entrainent des modifications cellulaires semblables qui ne peuvent donc pas être rapportées à une influence hormonale. Le cortisol, administré en même temps que l'hormone de croissance, neutralise l'effet normalisant de celle ci envers les mastocytes.

Le vieillissement de l'animal est un autre état physiologique dont les mastocytes dépendent. Au fur et à mesure que l'animal vieillit, les masto-

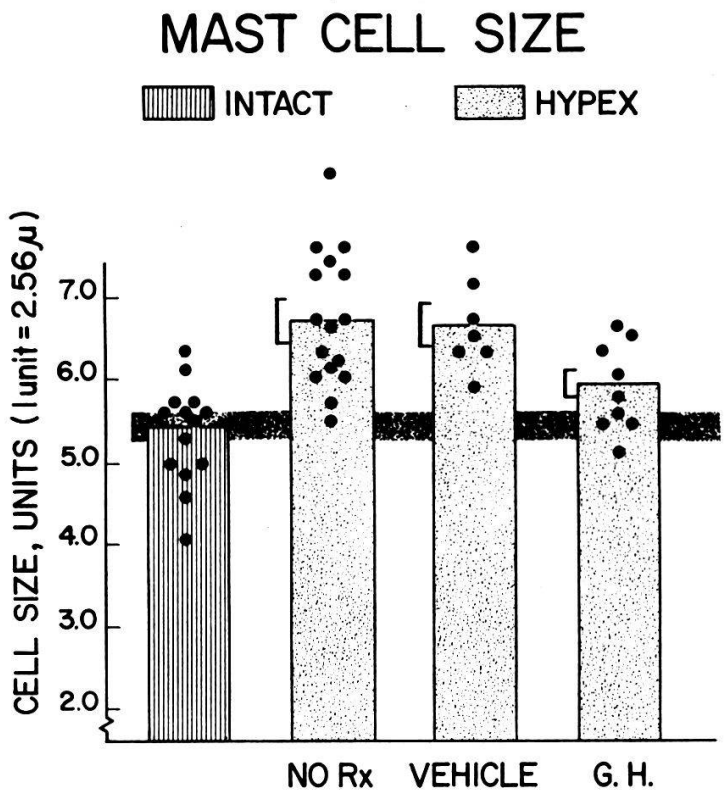

Figure 3 Taille des mastocytes du liquide péritonéal de rats hypophysectomisés traités et non-traités. Le trait accompagnant chaque barre représente ± 1 Erreur Standard de la Moyenne. Animaux mâles de souche Long-Evans modifiée. G. H. = hormone de croissance (Raben-Westermeyer); Vehicle = solvant pour l'hormone (eau acidifiée à pH 3,0). Chaque point représent le diamètre moyen de 50 mastocytes pour chaque animal. (Reproduit avec permission de Anat. Rec. 124: 659, 1956.)

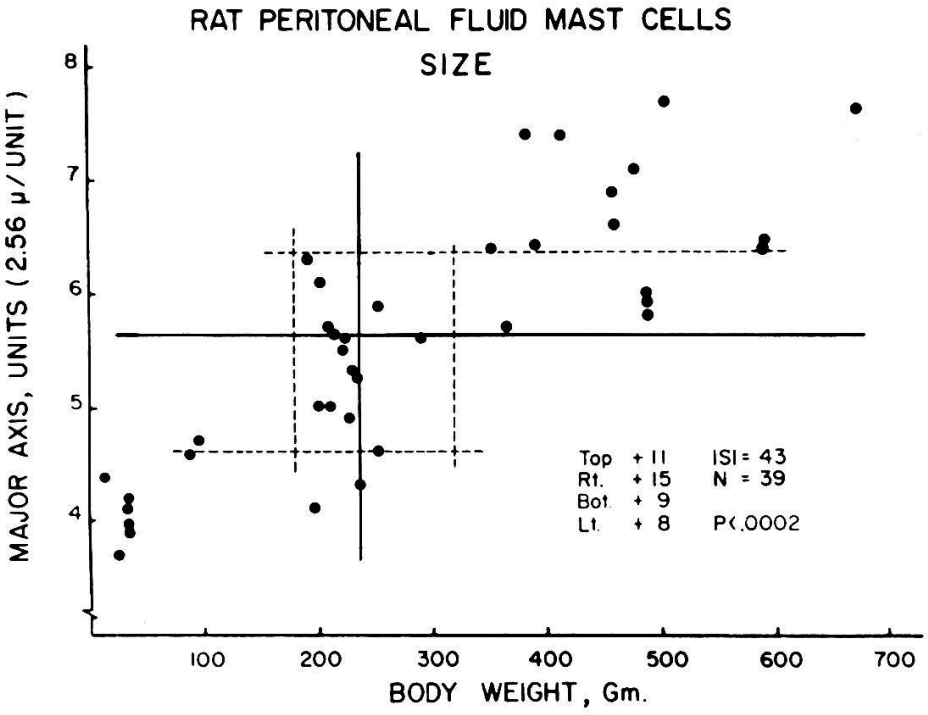

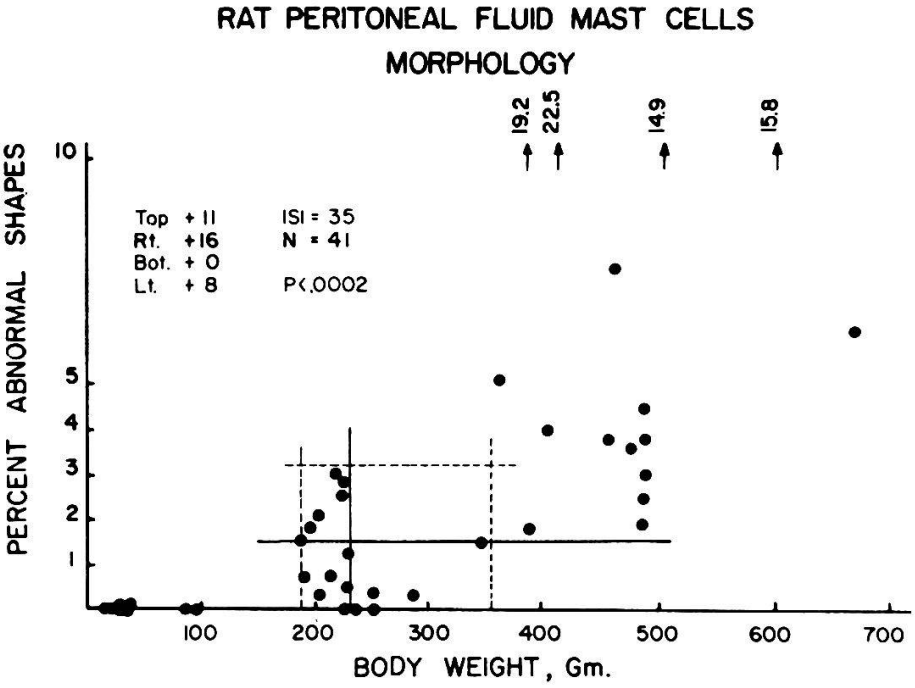

Figure 4 Influence du vieillissement sur la taille (en haut) et la forme (en bas) des mastocytes de la lymphe péritonéale du rat. Animaux mâles de souche Long-Evans modifiée. Contrairement à la femelle, la croissance du rat mâle continue sans interruption et le poids corporel reflète donc plus ou moins l'âge de l'animal. (Reproduit avec permission du J. Gerontol. 11: 268, 1956.)

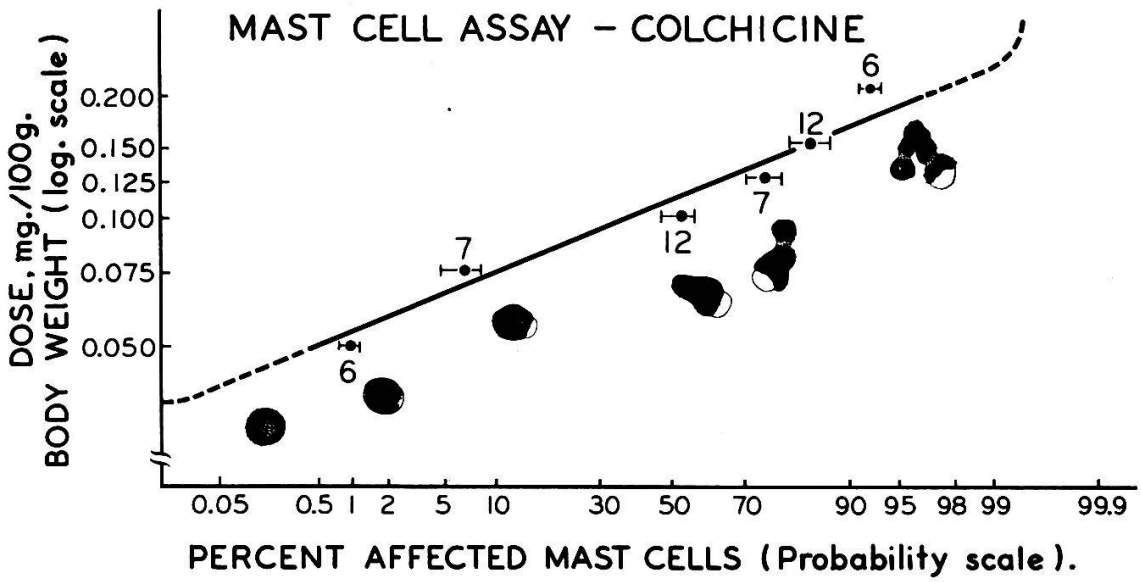

Figure 5 Le «mast cell test» pour l'étalonnage de la colchicine. Rats mâles, souche Sprague-Dawley-Holtzman, 90—100 g de poids corporel. Drogue administrée par voie sous cutanée (injection unique) 3 heures avant l'épreuve. Les chiffres près de chaque point représentent le nombre d'animaux employés et le trait horizontal dénote l'Erreur Standard de la Moyenne. Notez que l'ordinée est une échelle logarithmique tandis que l'abscisse représente l'intégrale gaussienne. Les cellules sont classées normales ou altérées. Les dessins accompagnant la courbe représentent l'aspect typique de la plupart des cellules par rapport à la dose injectée. (Reproduit avec permission de Ann. N. Y. Acad. Sci., 103: 87, 1963.)

cytes péritonéaux augmentent de nombre et de volume et éventuellement de nombreuses cellules non-sphériques apparaissent (Figure 4). Les principes physico-chimiques déjà mentionnés suggèrent qu'une augmentation de gélation cytoplasmique permet aux cellules de maintenir leur forme en dépit de leur énergie de surface plus élevée. Cette hypothèse est soutenue par différentes expériences où l'on à démontré que a) il est plus difficile de déformer par centrifugation (sous pression hydrostatique) des mastocytes provenant de vieux rats que ceux provenant de rats jeunes et que b) une fois déformés, les mastocytes de jeunes rats retrouvent leur forme sphérique beaucoup plus rapidement que ne le font ceux provenant de vieux rats. Il faut souligner que quelques cellules s'arrondissent vite même chez les vieux rats et que ces observations doivent être en rapport avec les cellules elles mêmes plutôt qu'avec le milieu intérieur de l'animal.

Les mastocytes péritonéaux réagissent rapidement à l'injection de certaines drogues, notamment de la colchicine (Figure 5). Il y a d'abord un

déplacement du noyau vers la périphérie de la cellule. Ensuite, le cytoplasme s'étire de plus en plus et s'étrangle à maints endroits donnant à l'extrême une formation en chapelet. Les effets sont plus ou moins marqués en fonction de la dose administrée et on peut utiliser cette réaction cellulaire pour l'étalonnage de la drogue. La Figure 5 montre qu'il n'y a pas de réversibilité à fortes doses et, comme il s'agit d'une ligne droite, le déplacement du noyau et l'apparence en chapelet sont dus tous deux à un même mécanisme. Les mastocytes de jeunes animaux sont beaucoup plus sensibles à la colchicine que ne le sont ceux de vieux animaux. Les mastocytes de la souris, du hamster doré (Mesocricetus auratus), et du hamster chinois (Cricetullus griseus) sont également affectés. Quoique les différentes espèces exigent des doses différentes, toutes les courbes obtenues ont une pente identique.

Ces modifications cellulaires sont également observables sur les macrophages et les polynucléaires éosinophiles du liquide péritonéal mais, dans ces cellules, elles sont beaucoup moins marquées. Il est vraissemblable que la grande quantité de granules mastocytaires par rapport à la masse cytoplasmique explique ces aspects caricaturaux.

La podophyllotoxine et la vincaleukoblastine, quoique substances radicalement différentes du point de vue de la structure moléculaire, produisent également un blocage de la mitose en métaphase. Toutes deux, comme la colchicine, empèchent la formation du fuseau et aboutissent à ce qu'on décrit comme «c-mitosis».

Cette similitude d'action de la podophyllotoxine et de la vincaleukoblastine sur la mitose se retrouve de façon frappante en ce qui concerne les autres modifications cellulaires. On obtient en effet des alterations cytologiques identiques à celles causées par la colchicine (Figure 8). De plus les courbes obtenues avec ces deux substances ont une pente identique à celle de la colchicine et il n'y a pas d'inhibition à fortes doses.

De nombreux dérivés ou analogues de la colchicine et de la podophyllotoxine ont été isolés ou synthétisés dans l'espoir d'en trouver dont l'effet antimitotique ne s'accompagnerait pas des effets nocifs sur le système nerveux central que manifestent les substances mères. En général, l'étalonnage se fait in vitro sur l'index mitotique en culture de tissus; in vivo sur l'index mitotique du foie en voie de régénération; in vivo sur l'altération (non-spécifique) de tumeurs transplantables; ou in vitro sur la migration de leucocytes sanguins. Il y a de bonnes corrélations entre ces diverses méthodes sauf en ce qui concerne la dernière mentionnée. Certaines modifications considérables de la molécule mère n'en-

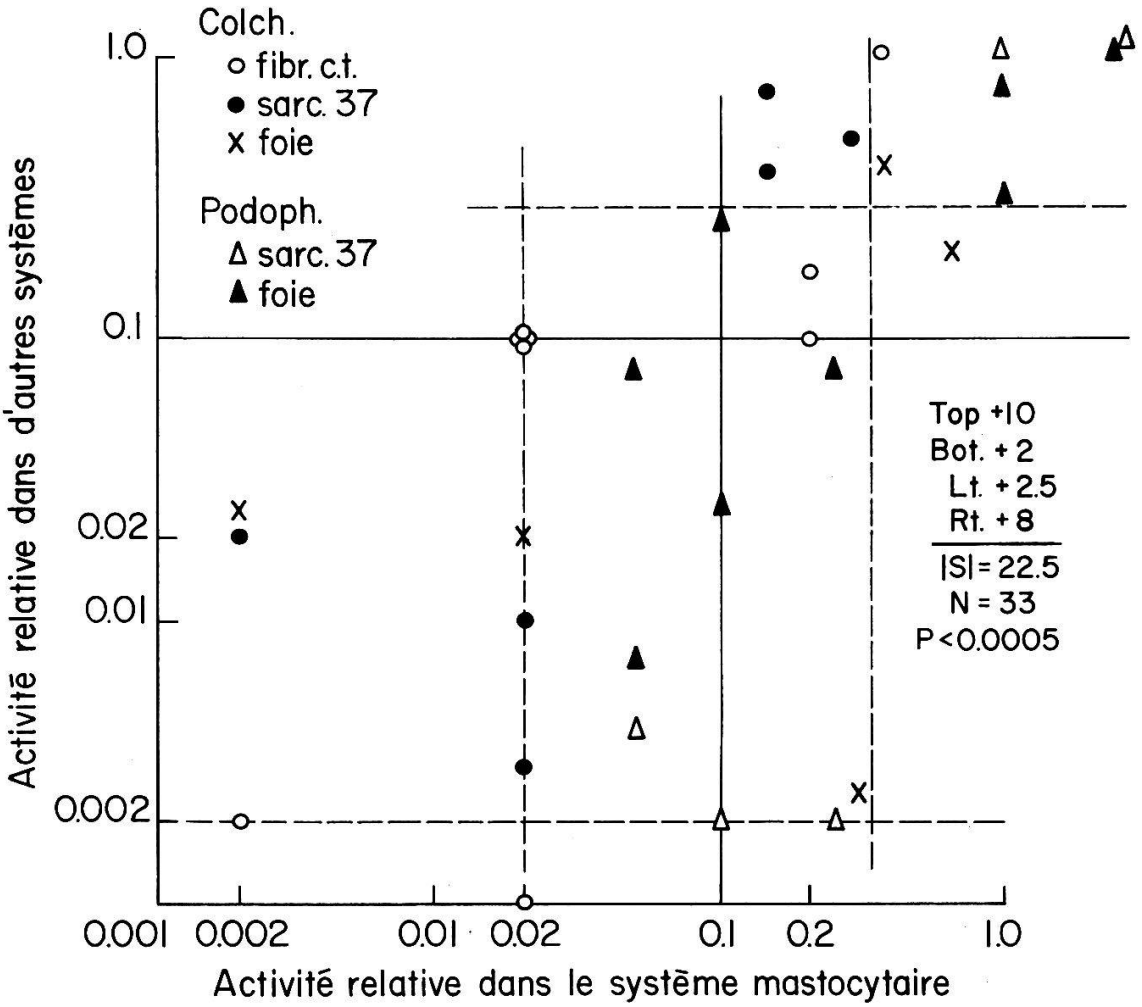

Figure 6 Comparaison de l'activité antimitotique ou antitumorale des dérivés de la colchicine et de la podophyllotoxine avec leur activité dans le «mast cell test». Pour ramener ces différentes expériences sur une base commune, les activités sont exprimées relativement à la substance mère pour chacun des systèmes employés. o——o Colchicine, fibroblastes en culture de tissus; ●——● Colchicine, endommagement du sarcome 37 de la souris in vivo; x——x Colchicine, régénération du foie; Δ——Δ Podophyllotoxine, sarcome 37; ▲——▲ Podophyllotoxine, foie. Quoique l'analyse statistique d'après HOLMSTEAD et TUKEY (Ann. Math. Statist. 18: 495—513, 1947), démontre une bonne corrélation, cette corrélation serait probablement meilleure encore si les valeurs expérimentales étaient déterminées avec plus grande précision. En effet, la plupart des drogues employées n'ont été obtenables qu'en quantités minimes, ce qui n'a permis que des essais limités. Pour les substances en question, voir PADAWER, J. Nat. Cancer Inst. 25: 731—747, 1960, et Am. J. Physiol. 200: 1340—1344, 1961.

trainent qu'une baisse modérée de l'action antimitotique tandis que d'autres, souvent minimes, l'abolissent complètement. Les substances mères, c. a. d. la colchicine et la podophyllotoxine, restent les plus efficaces et on peut ranger leur dérivés en fonction de leur action décroissante (pour une dose donnée). Le même classement peut être obtenu si on emploie le «mast cell test». La comparaison des deux listes, montre que la capacité de bloquer la mitose ou d'endommager les tumeurs est proportionelle à la capacité d'affecter les mastocytes (Figure 6), malgré que ces mastocytes ne sont pas en voie de division. Ces observations se prêtent particulièrement bien à l'essai rapide et simple des dérivés de ces trois substances et devrait faciliter le développement ou l'extraction de dérivés plus efficaces.

L'effet décrit ci-dessus est extrèmement spécifique. Il n'est pas obtenu avec d'autres agents mitostatiques, non plus qu'avec le cacodylate de soude qui, d'après DUSTIN lui même, reproduit en tous points l'effet de la colchicine même.

Puisque l'effet en question se manifeste chez les mastocytes en interphase, de même que chez les macrophages en interphase et chez les éosinophiles tissulaires, cellules différentiées et désormais incapables de mitose, nous pouvons souligner qu'il s'agît d'un effet paramitotique. Peut-être dépend-il d'une action disruptive sur des protéines fibreuses présentes dans toutes cellules; la désorganisation du fuseau apparaîtrait alors comme un cas particulier d'un effet plus général.

Il nous faut souligner en passant que les modifications cytomorphologiques des mastocytes décrites ci-dessus et rapportées à l'hormone de croissance, le vieillissement, et certaines drogues mitostatiques ne sont pas indentiques, sauf peut-être les deux premières (Figure 7).

Les mastocytes sont également très actifs d'un point de vue biochimique. Ils sont rapidement marqués si on les incube au contact de substances radioactives tels que la thymidine, la cytidine, l'histidine ou l'ion sulfate. Le marquage par la thymidine suggère que le mastocyte bien différentié reste capable de division mitotique et, comme d'autres chercheurs, nous avons retrouvé des images de mitose au sein de mastocytes bien pourvus de granules cytoplasmiques typiques.

Le marquage des mastocytes du rat par la thymidine présente certains paradoxes. D'une part, parceque 5 % à 7 % des cellules pouvant être marquées en 30 minutes, il paraît probable que ces cellules se multiplient rapidement. D'autre part, il faut plus de 30 jours pour remplacer une population mastocytaire locale anéantie expérimentallement. Enfin, d'autre

considérations suggèrent que l'existence d'un mastocyte pourrait être de 200 à 300 jours.

Ce marquage rapide et prononcé par plusieurs substrats démontre que les mastocytes sont des cellules bien vivantes. Il est logique de penser qu'ils jouent un rôle défini dans les tissus. Ce rôle nous échappe toujours, mais on ne peut raisonablement admettre certaines hypothèses retrouvées dans la littérature, selon lesquelles les mastocytes sont des cellules mortes ou mourantes, voir même des amas de déchets cellulaires.

Après microincinération, on reconnait les mastocytes sans difficulté. La distribution des cendres du spodogramme montre de toute évidence que les granules mastocytaires sont très riches en cendres. Leur forte concentration en héparine, substance très sulfatée, est responsable de ces résultats, les sulfates étant peu volatils même à des températures élevées. Examinés en fond noir, les cendres de certains granules présentent une couleur jaune rougêatre qui suggère la présence de sels ferrugineux, mais seule l'analyse chimique pourra vérifier la véracité d'une telle hypothèse.

Il existe chez la souris, chez le chien et chez l'homme des tumeurs dites mastocytomes. Parfois les cellules en question ressemblent fortement à des mastocytes normaux. C'est le cas dans l'urticaire pigmentaire et souvent chez les mastocytomes spontannés du chien. Par contre, les masto-

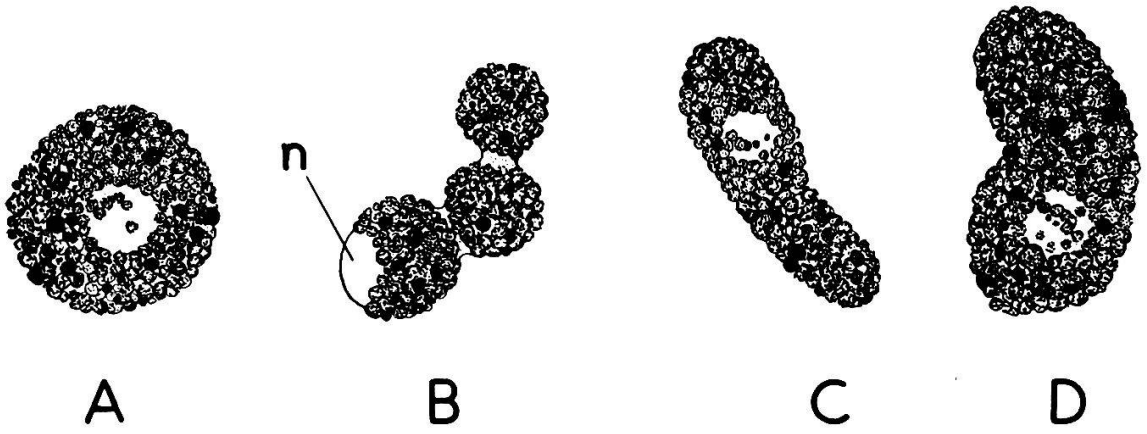

Figure 7 Morphologie des mastocytes du liquide péritonéal du rat. Observation en milieu liquide (hémocytomètre): A. Forme normale qui est la seule en évidence dans le jeune animal non-traité. Notez la position centrale du noyeau. B. Cytoplasme segmenté et noyeau périphérique (n) qui est caractéristique de l'effet colchicinique. C. Mastocyte non-sphérique du rat hypophysectomisé. D. Mastocyte non-sphérique du vieux rat. Dans A, C, et D le noyeau est partiellement oblitéré par quelques granules cytoplasmiques. (Reproduit, avec permission de J. Nat. Cancer Instit. 25: 731—747, 1960.)

cytomes transplantables de la souris (Souche de DUNN-POTTER P-815 et Souche de FURTH) sont à ce point modifiés que peu de ressemblance avec le mastocyte normal persiste — les granulations sont pauvres et variables, la population cellulaire très hétérogène, etc. ... Néanmoins, on retrouve de l'héparine, de l'histamine et de la sérotonine dans ces tumeurs tout comme dans les mastocytes murins normaux. Il y a donc à la fois des points communs et des différences entre les mastocytes normaux et les mastocytes malins et on ne peut attribuer à l'un les propriétés de l'autre qu'avec beaucoup de prudence.

Si l'on introduit dans la cavité péritonéale de la souris des cellules de mastocytome, les mastocytes normaux présents dans la lymphe péritonéale disparaissent en quelques jours. Une analyse critique de la situation démontre que les mastocytes normaux sont phagocytés par des cellules qui sont peut-être cancéreuses. Une fois ingérés, les mastocytes perdent leur métachromasie et sont rapidement digérés. Apparemment, ils ne sont pas remplacés par d'autres mastocytes, ce qui explique leur disparition. Il serait important de démontrer si les mastocytes normaux sont similairement affectés par les cellules d'autres tumeurs ascitiques: hépatome, ou ascite d'EHRLICH par exemple. Il est intéressant de noter que les mastocytes disparaissent seulement localement. Lorsqu'ils sont tout à fait éliminés de la lymphe péritonéale, on en trouve en abondance dans la lymphe thoracique de même que dans le conjonctif sous-cutané.

Quelques quatre-vingts ans ont passé depuis la découverte de PAUL EHRLICH en 1879. Les découvertes initiales furent lentes et d'ordre statique: l'héparine n'est rattachée aux mastocytes qu'en 1937 et il faut attendre 1952 pour que l'histamine leur soit associée par RILEY. Les dix dernières années, par contre, ont été marquées par un grand nombre de découvertes aussi bien d'ordre dynamique que statique. On a ajouté plusieurs substances à la liste des synthèses mastocytaires et plusieurs circonstances sont connues où des modifications morphologiques, cytologiques, ou numériques surviennent soit au cours de variations physiologiques soit dans des conditions expérimentales.

Malgré des progrès rapides, la fonction des mastocytes reste une énigme. On peut cependant dès maintenant entrevoir qu'il n'en sera pas toujours ainsi.

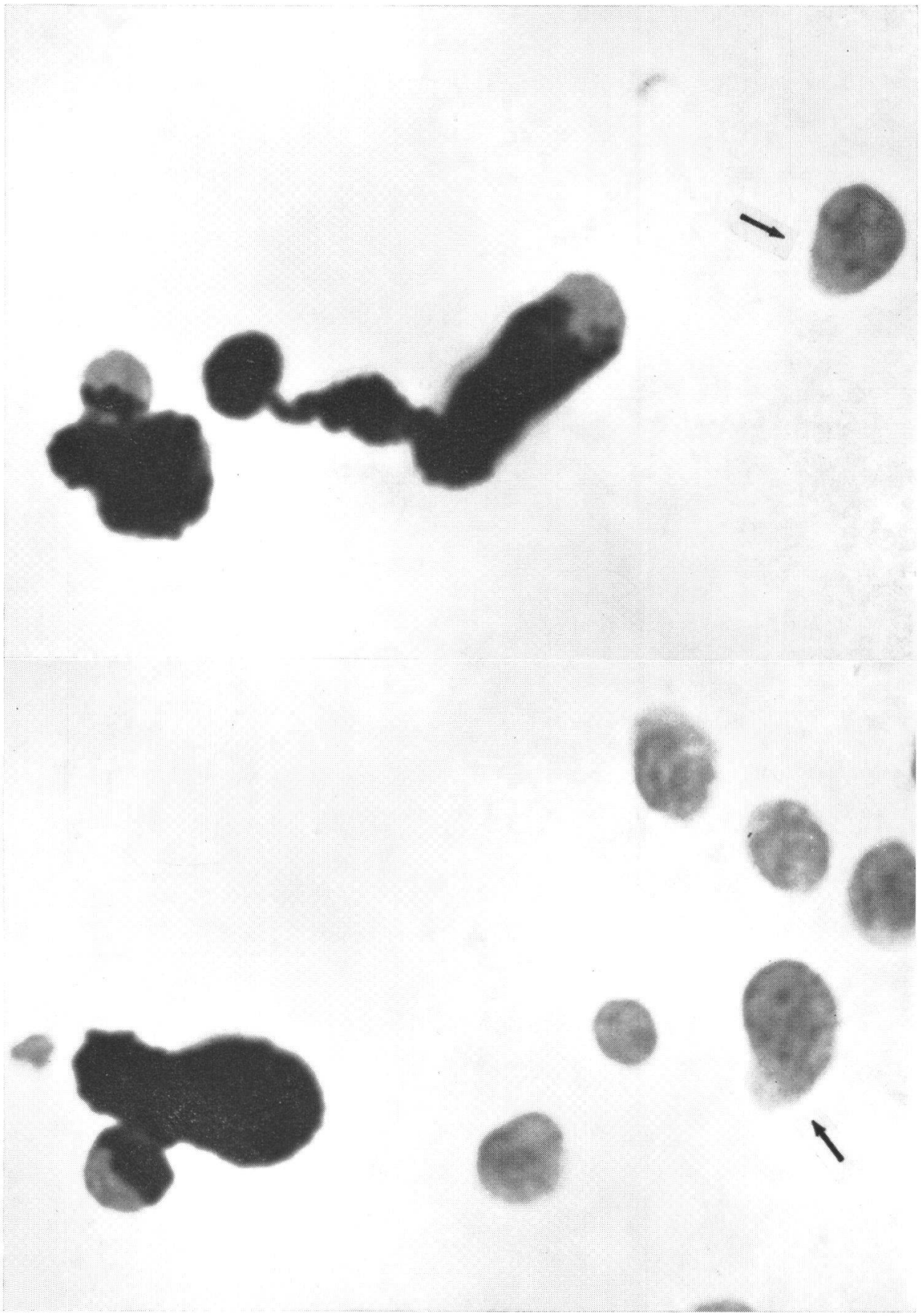

Figure 8 Liquide péritonéal de rat traité par la vincaleukoblastine photographié dans l'hémacytomètre après coloration par le diluent de RANDOLPH. Notez la déformation des mastocytes (ils sont normalement sphériques) et la position caractéristique de leur noyeau. Notez également que certains mononucléaires péritonéaux sont aussi atteints (flèches).