

**Zeitschrift:** Parkinson : das Magazin von Parkinson Schweiz = le magazine de Parkinson Suisse = la rivista di Parkinson Svizzera

**Herausgeber:** Parkinson Schweiz

**Band:** - (2018)

**Heft:** 130: Angehörige : Situation der Angehörigen verbessern = Proches : améliorer la situation des proches = Congiunti : migliorare la situazione dei congiunti

**Artikel:** Atypische Parkinsonsyndrome. Teil 2, Progressive supranukleäre Blickparese (PSP)

**Autor:** Ghika, Joseph-André

**DOI:** <https://doi.org/10.5169/seals-842598>

### **Nutzungsbedingungen**

Die ETH-Bibliothek ist die Anbieterin der digitalisierten Zeitschriften. Sie besitzt keine Urheberrechte an den Zeitschriften und ist nicht verantwortlich für deren Inhalte. Die Rechte liegen in der Regel bei den Herausgebern beziehungsweise den externen Rechteinhabern. [Siehe Rechtliche Hinweise.](#)

### **Conditions d'utilisation**

L'ETH Library est le fournisseur des revues numérisées. Elle ne détient aucun droit d'auteur sur les revues et n'est pas responsable de leur contenu. En règle générale, les droits sont détenus par les éditeurs ou les détenteurs de droits externes. [Voir Informations légales.](#)

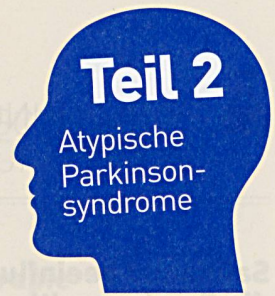
### **Terms of use**

The ETH Library is the provider of the digitised journals. It does not own any copyrights to the journals and is not responsible for their content. The rights usually lie with the publishers or the external rights holders. [See Legal notice.](#)

**Download PDF:** 25.04.2025

**ETH-Bibliothek Zürich, E-Periodica, <https://www.e-periodica.ch>**

# Progressive supranukleäre Blickparese (PSP)



Im Gegensatz zum idiopathischen Parkinsonsyndrom (IPS, Parkinsonkrankheit), der am häufigsten auftretenden Form, spricht die PSP nicht auf Medikamente an.



Prof. Dr. med. Joseph-André Ghika ist Leitender Arzt der Abteilung für Neurologie am Spital Wallis und Vorstandsmitglied des Fachlichen Beirats von Parkinson Schweiz.  
Foto: zvg Joseph-André Ghika

Die progressive supranukleäre Blickparese (PSP) wurde erstmals 1964 von Steele, Richardson und Olszewski beschrieben. Es handelt sich um ein seltenes, atypisches Parkinsonsyndrom (4–6 Prozent), das durch Defizite, die beim idiopathischen Parkinsonsyndrom (IPS) nicht auftreten, sowie durch ein zunehmendes Nichtansprechen auf eine Behandlung gekennzeichnet ist. Die PSP entwickelt sich rascher (2–12 Jahre, im Durchschnitt 5–7 Jahre), bricht nicht vor dem 40. bis 50. Altersjahr aus und verursacht stärkere motorische Beschwerden, insbesondere Gang-, Gleichgewichts-, Schluck- und Sprachstörungen.

Das klassische Bild der Erkrankung, das sogenannte Richardson-Syndrom (PSP-RS), beginnt mit Stürzen nach hinten, einer Blickparese (Mona-Lisa-Starren) und zunehmenden Schwierigkeiten, zunächst nach unten, später auch nach oben zu blicken, die Augenlider zu öffnen, beim Anlaufen und die Richtung zu wechseln. Weitere Symptome sind eine zuneh-

mende Verringerung der Stimmlautstärke, Verschlucken, eine Tendenz zum unkontrollierten Lachen und Weinen, eine stark verlangsamte Reaktion auf Stimulierung jeder Art, ein zäher Denkfluss (Bradypsychismus), Apathie, unkontrollierte Wort- oder Satzwiederholungen (Perseveration) und Inkontinenz.

Der Blick ist starr, die hochgezogene Stirn kompensiert den erschwerten Blick nach oben (Frontalzeichen). Das Öffnen der Augenlider bereitet Mühe (Blepharospasmus). Im Bereich der Hals- und der proximalen (rumpfnahen) Muskeln ist die Starre besonders ausgeprägt. Ein Zittern ist selten oder nicht vorhanden, die Bewegungen sind schwach, langsam und verzögert. Der Patient erhebt sich raketentartig vom Stuhl (*Rocket Sign*) und fällt beim Hinsetzen unkontrolliert nach hinten. Der Gang ist durch eine Starthemmung (*Freezing*) und ein Erstarren beim Richtungswechsel (Magnetismus) gekennzeichnet, wobei Schutzreflexe – insbesondere nach hinten (Zurückziehen) – beim kleinsten Gleichgewichtsverlust fehlen.

## Serie

### Atypische Parkinsonsyndrome

Bei knapp vier von fünf Parkinsondiagnosen handelt es sich um den idiopathischen Parkinson (IPS, auch Morbus Parkinson oder Parkinsonkrankheit). Die viel selteneren atypischen Parkinsonsyndrome sind daher weniger bekannt. Ihnen ist eine vierteilige Serie gewidmet:

- die Multisystematrophie (MSA) mit Subtypen (vgl. Magazin 129)
- die progressive supranukleäre Lähmung (PSP) mit Subtypen
- die corticobasale Degeneration (CBD) mit Subtypen
- die Demenz mit Lewy-Körperchen (Lewy-Body-Demenz, LBD)

## Varianten der PSP

Es gibt einige seltene Varianten der PSP, die isoliert auftreten in den Bereichen Sprachproduktion (PSP-PNFA), Starthemmung (PSP-F), Haltungsinstabilität (PSP-I), Bewegungsschwäche (reine Akinesie, PSP-PA), Verhalten (PSP DFT bv), Ataxie (PSP-C), Augenbewegungen (PSP-OM) oder Spastizität (PSP-PLS). Manchmal ist eine PSP assoziiert mit einem kortikobasalen Syndrom (PSP-CBS).

Bei der klassischen Variante sind bei der Magnetresonanztomographie (MRI) eine Atrophie des Mittelhirns (Mickey-Mouse- und Kolibri-Zeichen) sowie des oberen Kleinhirnstiels erkennbar. Unter dem Mikroskop und bei der Tau-PET kann eine Ansammlung des phosphorylierten 4R-Tau-Proteins (selten auch anderer Proteine) in bestimmten Neuronen des Hirnstamms, der Basalganglien und des frontalen Kortex beobachtet werden.

## Behandlung

Nach Ausbruch der Erkrankung sprechen Patienten zunächst teilweise auf Medikamente an. Das Ansprechen fällt jedoch anschliessend rapide ab. Aus diesem Grund zählt PSP zu den «Orphan Diseases», den seltenen Erkrankungen. Die Physiotherapie hilft, Reflexe zu erhalten und Stürzen vorzubeugen. Allerdings sind schon in einem frühen Stadium ein Rollator für kurze und ein Rollstuhl für längere Strecken erforderlich. Im späten Stadium der Erkrankung muss häufig eine PEG-Sonde gelegt werden, mit der ein Grossteil der Nahrung direkt in den Magen geleitet wird. Die Injektion von Botulinumtoxin in die Augenlider kann ein Offenhalten der Augen erleichtern.

Prof. Dr. med. Joseph-André Ghika